Válasz Dr. Rajna Péter Opponensi véleményére

Nagyon köszönöm Rajna professzor úrnak, hogy időt és energiát szánt értekezésem elolvasására és bírálatára. Köszönöm munkámat méltató sorait.
Válaszom a felmerült kifogásokra és kérdésekre:

Elnézést kérek a nagymennyiségű gépelési és tördelési hibáért. A hiányzó ábrával kapcsolatban nem mentegetődzésképpen, hanem okulásul említem meg, hogy az összes ábra megvan a world dokumentumban, és a pdf formátumba való átalakítás során tűnt el, amit nem ellenőriztem, mert nem is gyanítottam, hogy a puszta pdf-konverzió okozhat ilyesmit.Nagyon sajnálom.

„roham alatt …..bizonyos sejtcsoportok kiterjedten pusztulnak”. Ez az információ az epilepszia modellekből szűrődött le. Több olyan krónikus epilepszia modell van, mely a spontán visszatérő rohamokkal, és a temporális lebeny eredetű epilepsziához hasonló tünetekkel jár és azokhoz hasonló pathológiai eltéréseket mutat, pld. a pilocarpin-modell (Turski és mtsai, 1989), vagy az intrahippocampális kainát-beadás (Magloczky és Freund, 1993). Ezeknél az epilepsziás rohamok sejtpusztulást okozhatnak (Meldrum, 2000), a hiláris gátlósejtek száma pld. minden modellben csökken (Houser, 1991). Emberi agyban természetesen nem lehet roham előtt-roham után vagy bizonyos ideig fennálló betegség után megvizsgálni a sejteket, és összehasonlítani őket a betegség kialakulása előtti állapottal, de az alapkutatási eredmények egybehangzóak, és jól alátámasztottak abban a vonatkozásban, hogy a rohamok következtében idegsejtek pusztulnak el . Ez nincs ellentmondásban azzal, hogy a rohamok kialakulása ELŐTT is volt/lehetett primer lézió a betegek agyában, de ezt nem tudjuk megvizsgálni, mert csak nagyon kevés betegről állnak rendelkezésre adatok a rohamok kialakulása előttről, és ezek sem szövettani vizsgálatok. Az viszont kísérleti adatokkal alátámasztott, hogy a fent említett modellekben is hasonló sejtpusztulási mintázatot mutatnak ugyanazok a sejttípusok, mint emberi hippocampusban (Ben-Ari, 2001), (Ben-Ari és mtsai, 1980) amit saját vizsgálataim is bizonyítottak (Magloczky és Freund, 1993; Magloczky és Freund, 1995). A rohamok miatt létrejövő sejtpusztulás nem zárja ki, és nem is erősíti meg a primer lézió létét vagy nem létét, csak azt mutatja, hogy **primer léziótól függetlenül**, a rohamok következtében is kialakul a krónikus állapotra jellemző sejtpusztulás. Ráadásul, minden egyes roham is okoz szórványos sejtpusztulást a hippocampusban, ún. ödémás típusú, akut sejtpusztulást, melyben a sejtekbe áramló ionok és víz sejtduzzadást okoz, és amelyik sejt nem képes a felesleges víztől/iontól megszabadulni, elpusztul (Choi, 1988; Choi, 1992), és elektrolucens degenerációt mutató sejtként megfigyelhető elektronmikroszkópban (Meldrum, 1990) már 2 órával az inzultus után. Ez a szórványos sejtpusztulás, illetve a serkentés hatására bekövetkező axonsarjadzás (Ben-Ari és Represa, 1990; Bernard és mtsai, 2007) lehet felelős azért, amikor egy betegtől megvonják az antiepileptikumot, kap egy rohamot, és hiába kezd újra antiepileptikumot szedni, nem

lessz rohammentes többet. A sejtek/kapcsolatok mennyiségének nagyon kis változása is átbillentheti a hálózatot egy kritikus ponton .

“.....a roham indulási pillanatának különleges biológiai jelenségeiről a szerző nem tesz említést. Már csak azért is kár, mert érzésem szerint lehetséges, hogy roham indulásakor éppen a SPR expresszáló sejtek hálózata képezhet esetleg valamilyen fontos „hidat” a kül- és belvilági hálózati harmónia felborulásában.”
A roham indulási pillanatának változásait én nem vizsgáltam morfológiailag, és emberi agyban ezt – morfológiailag – nem is lehet vizsgálni. De egyetértek a bírálóval, az SPR-t expresszáló sejteknek, illetve a principális sejtek SP-expressziójának lehet szerepe benne, sőt, bizonyították, hogy SP-túladagolás következtében ugyanolyan gyöngyözöttség alakul ki az SPR-t expresszáló sejtek dendritjein (Mantyh és mtsai, 1995), mint amilyet mi találtunk az epilepsziás betegek hippocampusában (Magloczky és mstai, 2000).

“A bevezetés második részében a jelölt kiemeli az emberi és a rágcsáló hippocampusának – az értekezés szempontjából fontos – különbségeit. *Kíváncsi vagyok, hogy az említett különbségek mennyiben befolyásolhatják az epilepsziás elváltozásokat?”*
A teljesség igénye nélkül, a következő megfigyeléseket említem példaként:
- A rágcsálókra jellemző, bal- és jobboldali hippocampusok erős összekötöttsége miatt az epilepszia modellekben a hippocampus szklerózisa egyszerre érinti mindkét oldalt, gyakorlatilag nem fordul elő, hogy csak az egyik hippocampus mutasson szklerózist, a másik ne, úgy, mint a TLE betegek egy részében.
- Viszont rágcsálókban a ventrális hippocampus nem lesz szklerotikus a legtöbb esetben, csak a dorzális, amit semmihez nem tudok kötni az általam vizsgált emberi hippocampusokban, az általam kapott minták (fej+test elülső része) egyetlen kivétellel homogén szklerózist mutattak.
- Egyes interneuronok jelenléte/hiánya rágcsáló vagy az emberi hippocampusban: pld. CR-tartalmú tüskés sejtek a rágcsálók hippocampusában jelen vannak a CA3 régió stratum lucidumában (Gulyas és mtsai, 1992), és rendkívül érzékenyek epilepsziás inzultusra (Magloczky és Freund, 1993), emberben nincs ilyen sejt (Urban és mtsai, 2002).

“Az anyag és módszer fejezetben hiányzik az alkalmazott statisztikai módszerek leírása.”

A III/3., Kvantitatív analízis fejezetben minden mért jelleg alfejezetének a végén megtalálható, hogy milyen statisztikai eljárást alkalmaztunk a mért adatok kiértékelésénél, 31-32. oldal. Általában Mann-Whitney U-tesztet, egyes esetekben ANOVA-t alkalmaztunk.

“Az eredmények ismertetésekor az új immerziós fixálási módszer összefoglalásánál morfológiai módszerek esetében biztosan megszokott, de az inkább elektrofiziológiai standardokhoz szokott bíráló számára pontatlannak tűnik fel a definíció több eleme: „1-1,5cm

x 1-1,5 cm blokknagyság” – azaz több, mint 125%-os területkülönbség, a kivágott blokkok „lehetőség szerint azonnali” fixáló oldatba helyezése, az oldat frissre cserélése „20-30 percenként”, „legalább 6, de nem több, mint 8 órán keresztül”, utófixálás egy „éjszakán át”. *Kérdésem: ezek a határértékek hogyan alakultak ki, milyen mérések mutatják ezek létjogosultságát? Milyen különbségek voltak a fenti szélső értékekkel fixált minták között?Meddig tart egy éjszaka? Szükséges-e például az is, hogy sötét legyen?”*

A blokknagyságban mutatkozó szórás a műtéteken kapott minta mérete miatt van. A sebészek által kiemelt hippocampus mintán általában rajta van a parahippocampális gyrus bizonyos része is, maguk a hippocampusok pedig méretben variálnak aszerint, hogy szklerotikusak-e, és mennyire. Egy nem szklerotikus hippocampus akár a kétszerese is lehet átmérőben egy szklerotikusnak. A hippocampus mintát nyílván egyben kell tartanunk a vizsgálat miatt, tehát ez a maximális méret, aminek az optimális fixálására törekedtem, egy ennél nagyobb mintáról a nem hippocampális régiót már leválasztjuk, és külön blokként fixáljuk, mint parahippocampális gyrust. A kisebb méretű hippocampusokon viszont rajtahagyjuk ezeket a régiókat, mert törekszünk a hasonló méretre, a diffúziós fixálás fizikai paramétereinek standardizálása miatt. A “lehetőség szerint azonnal” a konkrét esetben valójában azonnali fixálóba helyezést jelent, amint a műtét során lehetőség van rá, hogy a sebész és a műtősnő a mintát kiadja. A 20-30 percenkénti fixálócsere a módszer időbeni változásának következménye, eleinte 20 percenként cseréltük a fixálót frissre, később áttértünk a 30 percenkénti cserére. Nem okoz különbséget. A “legalább 6 óra de nem több mint 8 óra” a próbakísérletek eredménye. Rosszabbul fixálódtak a blokkok, ha kevesebb, mint 6 órát voltak glutáros fixálóban, puhák maradtak, nem lehetett vibratommal lemetszeni. Viszont, ha többet, mint 8-at, pld. egész éjszakán át, rázógépen fixálódtak, az gyengítette az immunreakciót. Az első néhány műtét mintáin végeztem ezeket a kísérleteket, valamint kontroll hippocampusokon, párhuzamos blokkok indításával. A különböző ideig fixált blokkokat lemetszettem és immunreakciót végeztem rajtuk, egyszerre, azonos koncentrációjú antitestekkel, azonos ideig hívva, összehasonlítottam különböző markerek immunogenitását, majd ellenőriztem az elektronmikroszkópos megőrzöttséget. Ezen kísérleti tapasztalatok alapján alakult ki a jelenlegi protokoll. Az egy éjszakán át való, rázás és glutáraldehid nélküli fixálás általános gyakorlat az állatkísérletekben is, ha a perfúzió nem volt tökéletes, és nem lett kemény és metszhető az agy. Így erről már tudtam, hogy nem rontja az immunfetés minőségét, és emberi blokkon is ugyanezt tapasztaltam. Az “egy éjszakán át” egyszerűen azt jelenti, hogy mire mindezt megcsináljuk a műtétről elhozott blokkokkal, már este van, tehát másnap folytatjuk a kísérletet, oldatcsere a glutármentes fixáláshoz már nem szükséges, és nem kell sötétnek sem lennie. Összefoglalva, a módszer célja a minták reprodukálhatóan azonos minőségű, jó elektronmikroszkópos megőrzöttséget, immunogenitást és metszhetőséget adó fixálása volt.

“A szerző miért nem vette át az idézett 5 csoportos felosztást? (Lamorelle) Hogyan magyarázza azt, hogy ők nem találtak moharost sarjadzást?”

Az említett közlemény (de Lanerolle és mtsai, 2003) (A Retrospective Analysis of Hippocampal Pathology in Human Temporal Epilepsy: Evidence for Distinctive Patient Subcategories) 2003-ban jelent meg, én 1993-ban kezdtem foglalkozni emberi hippocampus mintákkal. A csoportosítást már létrehoztam, mire ez a cikk napvilágot látott, és ez ráadásul olyan patológiai és fiziológiai adatokkal volt kiegészítve, amelyekkel én nem rendelkeztem. A szerző is arra következtetésre jutott, amire saját eredményeinkből mi is, hogy a fő és lényegi különbség a szklerotikus-nem szklerotikus csoportok között van. Az ábrák alapján azt feltételezem, azért nem találtak moharost sarjadzást, mert az immunfestés gyenge minősége miatt csak nagyarányú rostsarjadzást lehetne észlelni. Egy kevésbé erős moharost sarjadzás halványabb denzitás-emelkedést okozhat a dynorphin immunreakcióban, amit ozmiumozatlan metszeteken, ilyen minőségű immunreakció mellett nehéz észrevenni. Elektronmikroszkópos vizsgálatot pedig nem csináltak.

„Itt vetem fel azt a (feltehetően laikus) kérdést, hogy *milyen alapon választották ki a későbbi részvizsgálatokhoz az egyes epilepsziás és kontroll mintákat? Mitől függött a felhasznált minták száma? A kiválasztási kritériumok alapján mennyire tekinthetőek reprezentatívnak a kapott eredmények?Például mely szempontok szerint választották ki a 2 kontroll, 1 enyhe, 3 foltos és 5 sclerotikus szövetet a PV-poz interneuronok vizsgálatához? A mintaszámok még a csoportarányokat sem tükrözik. (51.o.”)*

Az 51. oldal szöveges részében hiányosan szerepelnek a minták, a helyes értékek a szöveg alatt vannak, a táblázatban, (51. oldal, 6. táblázat), így tehát 2 kontroll, 3 enyhe, 2 foltos és 4 szklerotikus betegből készült sejtszámolás. A kvantitatív minták kiválasztásánál arra törekedtünk, hogy
1. A minta ép legyen, műtéti lézió a vizsgálni kívánt területet ne érintse
2. Az immunfestés minősége megfelelő legyen
3. Ne legyen kivétel. Ez azt jelenti, hogy az adott csoportra jellemző elváltozásokat mutassa, ami a csoportba sorolt minták többségében jelen van, ne pedig olyat, ami összesen 1-2 mintában fordult elő. Ezt jelenti a reprezentatív minta.

„Hogyan történik a szemcsesejtek „szétvándorlása” és mikor következik ez be? (63.o.) Mi lehet a szerepük az egyébként épnek látszó óriás szómájú hiláris interneuronoknak a reorganizációban?(66.o.)”

A szemcsesejtek szétvándorlása a szklerózishoz társuló jelenség, nem szklerotikus mintákban ritkán fordul elő, a szklerotikusok több, mint 70%-ában jelen van a saját

mintáinkban (Magloczky, 2010). Carola Haas és munkatársai kimutatták, hogy közvetlen kapcsolat van a reelin expresszió csökkenése és a szemcsesejt-diszperzió között (Haas és mtsai, 2002). Az ő eredményeik szerint csökken a reelin-termelő sejtek száma a szétvándorolt szemcsesejt réteggel bíró TLE betegek hippocampusában. A mi eredményeink azt mutatják, hogy ugyanilyen mintákban nagymértékben lecsökken a horizontális dendritű, CR-tartalmú sejtek száma a gyrus dentatus stratum molecularejaban (Toth és mtsai, 2010). Ezek a sejtek azok, melyek Ábrahám és munkatársai szerint jelentős mértékben átfednek a Cajal-Retzius sejtekkel, melyek reelint termelnek (Abraham és Meyer, 2003). Tehát a szemcsesejt diszperzió egyik oka a reelin-termelő sejtek számának csökkenése miatti reelin-szint esés lehet, hiszen a reelin stop-jelként működik, és blokkolja a sejtek vándorlását. Ugyanez a mechanizmus részt vehet az SPR-t expresszáló sejtek stratum moleculareba való felvándorlásában is. Valamint a szemcsesejtek saját, BDNF-et, NT3-at és NT5-öt tartalmazó sarjadzó axonjainak stratum moleculareban való megjelenése is szerepet játszhat ebben (Mathern és mtsai, 1997; Sato és mtsai, 1996), mert kimutatták, hogy a neurotrofinok termelődése megemelkedik epilepsziás hippocampusban (Hughes mtsai, 1999).

"Mi lehet a szerepük az egyébként épnek látszó óriás szómájú hiláris interneuronoknak a reorganizációban?(66.o.)"

Sajnos nem állnak rendelkezésre sejttöltéses adatok a hiláris calbindin tartalmú sejtek funkciójáról emberi hippocampusban. Epilepszia modellekben megfigyelték az életbenmaradó, hiláris szomatosztatin-tartalmú tartalmú interneuronok megnagyobbodását, ezek a szemcsesejtek dendritjeivel létesítettek kontaktust (Zhang és mtsai, 2009). Egy másik kutatócsoport az életbenmaradó hiláris gátlósejtek vetítését vizsgálta, és azt találta, hogy a szklerotikus CA1 régió interneuronjain végződnek az axonjaik (Tang és mtsai, 2005). A stratum moleculareban vizsgáltuk a calbindin-tartalmú elemeket, itt nagyon ritkán fordult elő calbindin-immunpozitív, szimmetrikus szinapszist adó terminális, ezért valószínűtlennek tartom, hogy a hiláris CB-pozitív sejtek a stratum moleculareba vetítenének, külső régióba való vetítésük valószínűbb. Ha az emberben is a CA1 régióba vetít a hiláris sejtek egy része, az részben megmagyarázza a CA1 régióban talált nagyszámú gátló terminálist (Wittner és mtsai, 2002), másrészt, a szemcsesejtek aktivitásának függvényében gátolhatja a CA1 régió sejtjeit.

"A 49.ábra értékelésével nem értek egyet: a szimm/aszimm szinaptikus borítottsági arány NEM emelkedik meg a scleroticus mintákban. (139.o.)"

Az egymáshoz viszonyított arány csakugyan nem emelkedik meg szignifikánsan. Mi azt állapítottuk meg, hogy "...az aszimmetrikus szinapszisok borítottsága nem változik meg lényegesen, de a szimmetrikus szinapszisok borításának aránya megemelkedika szklerotikus

epilepsziás CA1-ben.” A statisztikai próba $p<0.05$ szinten szignifikánsnak találta a növekedést. Az aszimmetrikus szinapszisok borításának növekedése nem volt szignifikáns.

”A növekedési jelenségek értékelésénél a gap-juncion szerepével kapcsolatosan tett állítását idézettel nem támasztja meg. (Ezzel az opponenst izgalmas, ám jelentős többletmunkára sarkallja a vonatkozó 2006-os az Epilepsia-ban megjelent Gajda Z, …Szente M közlemény felkutatása érdekében).”

A 167. oldalon hívatkozom a munkacsoport egy korábbi cikkére: ”Leírták a gap junction-ok mennyiségének növekedését epilepsziás patkányban (Szente és mtsai, 2002), és valószínű, hogy epilepsziás emberi hippocampusban is ez a jelenség áll a gyakoribb dendritikus kapcsolatok megjelenésének hátterében.”

”Nem vagyok benne biztos, hogy ebből a szempontból például egyetlen, a betegségfennállás konvencionálisan használt mutatója optimális.”

Teljesen egyetértek a bírálóval, ez a mutató még csak nem is objektív és sok olyan vetülete van, ami nem függ össze a betegséggel, pld. hogy a beteg mikor járul hozzá a műtéthez. Azonban központi adatbázis nem állt fenn akkor, amikor az eredmények születtek, és nem tudtam a betegek adataihoz hozzájutni. Szélesebbkörű klinikai adatokkal való összehasonlítás új távlatokat nyitna.

Idézett irodalom

Abraham, H., Meyer, G., 2003. Reelin-expressing neurons in the postnatal and adult human hippocampal formation. Hippocampus 13**,** 715-27.

Ben-Ari, Y., és mtsai, 1980. The role of epileptic activity in hippocampal and "remote" cerebral lesions induced by kainic acid. Brain Res. 191**,** 79-97.

Ben-Ari, Y., Represa, A., 1990. Brief seizure episodes induce long-term potentiation and mossy fibre sprouting in the hippocampus. Trends Neurosci. 13**,** 312-8.

Ben-Ari, Y., 2001. Cell death and synaptic reorganizations produced by seizures. Epilepsia 42**,** 5-7.

Bernard, P.B., és mtsai, 2007. Hippocampal mossy fiber sprouting and elevated trkB receptor expression following systemic administration of low dose domoic acid during neonatal development. Hippocampus. 17**,** 1121-33.

Choi, D.W., 1988. Glutamate neurotoxicity and diseases of the nervous system. Neuron. 1**,** 623-34.

Choi, D.W., 1992. Excitotoxic cell death. J Neurobiol. 23**,** 1261-76.

de Lanerolle, N.C., és mtsai, 2003. A retrospective analysis of hippocampal pathology in human temporal lobe epilepsy: evidence for distinctive patient subcategories. Epilepsia. 44**,** 677-87.

Gulyas, A.I., és mtsai, 1992. Calretinin is present in non-pyramidal cells of the rat hippocampus--I. A new type of neuron specifically associated with the mossy fibre system. Neuroscience. 48**,** 1-27.

Haas, C.A., és mtsai, 2002. Role for reelin in the development of granule cell dispersion in temporal lobe epilepsy. J Neurosci. 22**,** 5797-802.

Houser, C.R., 1991. GABA neurons in seizure disorders: a review of immunocytochemical studies. Neurochem Res. 16**,** 295-308.

Hughes, P.E., és mtsai, 1999. Activity and injury-dependent expression of inducable transcription factors, growth factors and apoptosis-related genes within the central nervous system. Prog.Neurobiol. 57**,** 421-450.

Magloczky, Z., Freund, T.F., 1993. Selective neuronal death in the contralateral hippocampus following unilateral kainate injections into the CA3 subfield. Neuroscience. 56**,** 317-35.

Magloczky, Z., Freund, T.F., 1995. Delayed cell death in the contralateral hippocampus following kainate injection into the CA3 subfield. Neuroscience 66**,** 847-60.

Magloczky, Z., és mtsai, 2000. Changes in the distribution and connectivity of interneurons in the epileptic human dentate gyrus. Neuroscience 96**,** 7-25.

Magloczky, Z., 2010. Sprouting in human temporal lobe epilepsy: excitatory pathways and axons of interneurons. Epilepsy Res. 89**,** 52-9.

Mantyh, P.W., és mtsai, 1995. Rapid endocytosis of a G protein-coupled receptor: substance P-evoked internalization of its receptor in the rat striatum in vivo. Proc.Natl.Acad.Sci.U.S.A. 92**,** 2622-2626.

Mathern, G.W., és mtsai, 1997. Granule cell mRNA levels for BDNF, NGF, and NT-3 correlate with neuron losses or supragranular mossy fiber sprouting in the chronically damaged and epileptic human hippocampus. Mol.Chem.Neuropathol. 30**,** 53-76.

Meldrum, B.S., 1990. Anatomy, physiology, and pathology of epilepsy. Lancet. 336**,** 231-4.

Meldrum, B.S., 2000. Glutamate as a neurotransmitter in the brain: review of physiology and pathology. J Nutr. 130**,** 1007S-15S.

Sato, K., és mtsai, 1996. Regional increases in barin-derived neurotrophic factor and nerve growth factor mRNAs during amygdaloid kindling, but not in acidic and basist growth factor mRNAs. Epilepsia. 37**,** 6-14.

Tang, F.R., és mtsai, 2005. Glutamate receptor 1-immunopositive neurons in the gliotic CA1 area of the mouse hippocampus after pilocarpine-induced status epilepticus. Eur J Neurosci. 21**,** 2361-74.

Toth, K., és mtsai, 2010. Loss and reorganization of calretinin-containing interneurons in the epileptic human hippocampus. Brain 133**,** 2763-77.

Turski, L., és mtsai, 1989. Review: cholinergic mechanisms and epileptogenesis. The seizures induced by pilocarpine: a novel experimental model of intractable epilepsy. Synapse 3**,** 154-71.

Urban, Z., Magloczky, Z., Freund, T.F., 2002. Calretinin-containing interneurons innervate both principal cells and interneurons in the CA1 region of the human hippocampus. Acta Biol Hung. 53**,** 205-20.

Wittner, L., és mtsai, 2002. Synaptic reorganization of calbindin-positive neurons in the human hippocampal CA1 region in temporal lobe epilepsy. Neuroscience 115**,** 961-78.

Zhang, W., és mtsai, 2009. Surviving hilar somatostatin interneurons enlarge, sprout axons, and form new synapses with granule cells in a mouse model of temporal lobe epilepsy. J Neurosci. 29**,** 14247-56.

Budapest, 2013. április 30.

Maglóczky Zsófia PhD
MTA Kísérleti Orvostudományi Kutatóintézet
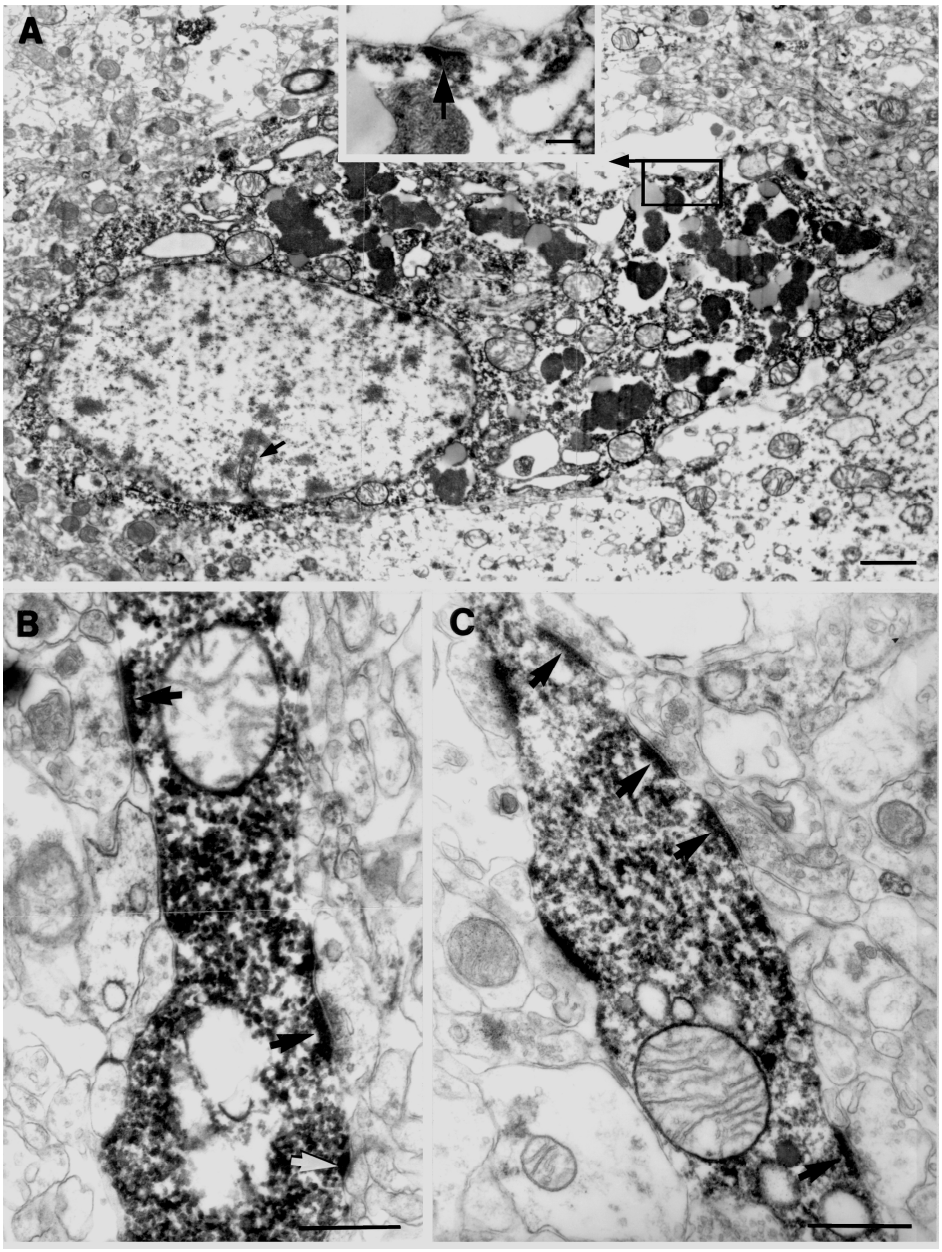
35. Ábra: Kontroll CA1 régióból származó interneuron sejttest (A) és dendritek szinaptikus bemenetei láthatók a képen (B, C). A sejttest kevés szinapszist kapott, egyet találtunk ezen a sejttesten (bekeretezve), az aszimmetrikus szinapszist adó (nyíl) terminális nagyobb nagyítással a bevágott kisképen látható. Az interneuron dendriteken legtöbbször kisméretű aszimmetrikus szinapszist adó terminálisok végződtek (B, C nyilak). Mérce: 1 μm, a kisképen: 0.1 μm