dc_515_12

A 99mTc-DTPA alkalmazása a nukleáris medicinában gyulladások és kapilláris keringészavarok kimutatására

Dr. Galuska László

Debreceni Egyetem
Orvos és Egészségtudományi centrum
Általános Orvostudományi Kar
Nukleáris Medicina Intézet
Debrecen

2012.

dc_515_12

Tartalom:

1. Bevezetés, célkitűzések 4
2. Az értekezésben taglalt radiofarmakonok, eszközök, módszerek leírása 7
2. 1. Módszertani összefoglaló, a DTPA jellemzői 7
2.2. A használt eszközök, felvételi és kép értékelési technikák rövid leírása 10
2.3. A DTPA-val végzett gammakamerás és SPECT vizsgálatok jellemzői 14
2.3.1. Az inhalációs radiofarmakonokról, élettani jellemzőikről általában 14
2.3.2. A DTPA aerosol inhalációs tüdőszcintgráfia kivitelezése, értékelése 19
2.3.3. A kézperfúziós vizsgálatok élettani alapjai, kivitelezése, értékelése 22
2.3.4. A szem-SPECT vizsgálatok élettani alapjai, kivitelezése, értékelése 24
3. Saját vizsgálatok, részletesebben 36
3.1. A dinamikus inhalációs tüdőszcintigráfia (DIT) 36
3.1.1. A DIT módszerrel vizsgált saját betegcsoportok 39
3.1.2. A DIT vizsgálatokkal kapott eredmények 40
3.1.3. Következtetések 44
3.2. A kéz perfúziós vizsgálataink 99mTc-DTPA–val 45
3.2.1. A kéz perfúziós módszerrel vizsgált klinikai kórformák és betegcsoportok 45
3.2.2. A kéz perfúziós vizsgálat (kezdeti) technikája 47
3.2.3. A kezdeti kéz perfúziós vizsgálatokkal kapott eredmények 49
3.2.4. A kéz perfúzió fejezetének megbeszélése, következtetések 59
3.3. DTPA az endokrin orbitopathia vizsgálatában 61
3.3.1. Az EOP vizsgálatára alkalmas módszerek 64
3.3.2. Az általunk vizsgált betegcsoportok 68
3.3.3. A szem-SPECT vizsgálatokkal kapott eredményeink 68
3.3.3. A szem-SPECT vizsgálatok alapján levonható következtetések 77
4. A disszetáció tudományos eredményeinek összegzése 79
4.1. A bemutatott három módszer hazai és nemzetközi szakmai jelentősége 79
5. Az eredmények klinikai alkalmazhatóságának, gyakorlati értékének összegzése. 80
6. Az értekezés témaköréhez kapcsolódó közlemények 82
6.1. Közlemények a DTPA tüdő vizsgálatokkal kapcsolatban 82
6.1.1. Külfödi szerzőktől: 82
6.1.2. Saját és társszerzős publikációk 82
6.2 Közlemények a 99mTc DTPA kéz vizsgálatokkal kapcsolatban 84
6.2.1. Külföldi szerzőktől: 84
6.2.2. Saját és társszerzős publikációk 85
6.3. Közlemények a 99mTc DTPA szemSPECT vizsgálatokkal kapcsolatban 86
6.3.1. Külfödi és hazai szerzőktől: 86
6.3.2. Saját és társszerzős publikációk 87
Scientometria 90

Rövidítések magyarázata:

CAS clinical activity score

DIT dinamikus inhalációs tüdőszcintigráfia

EOP endocrin ophthalmopathia

99mTc-DTPA 99m-Tc jelzett dietilén-triamin-penta-acetát

HSA Humán Serum Albumin

FA felvett aktivitás, kiszámolt felvételi érték. (A beadott aktivitás milliomod részében fejezi ki a kijelölt térrész cm^3-enkénti aktivitás felvételét (mértékegység: $x10^{-6}ID/ cm^3$). Angol megfelelője az AU (Activity Uptake)

GB Graves- Basedow kór

SPECT single photon emission computer tomography

ROI region of interest (a számítógép képernyőjén kijelölt mezőt jelenti)

VOI volume of interest-(több ismert vastagságú ROI összeadása térfogatot eredményez.)

MBq Mega Becquerel (A radioaktivitás egysége. Egy Becquerel 1 bomlás/min)

FPR finger to palm ratio (Ujj-tenyér hányados). Minél kisebb érték, annál nagyobb az ujjak kapilláris keringési deficitje).

MCTD mixed connective tissue disease (kevert kötőszöveti betegség).

ILD interstitial lung disease (actív gyulladás stádiumában levő interstíciális tüdőfolyamat).

Az értekezés szerkesztési elve

Az értekezés három különböző anatómiai régióban (tüdő, kéz, szemüreg) előforduló, kapilláris funkciózavarral járó klinikai kórformák izotópvizsgáló eljárásait időrendben foglalja össze.
A három diagnosztikai eljárás közös jellemzője, hogy a vizsgálatok ugyanazzal a radiofarmakonnal, a 99mTc-DTPA–val (továbbiakban DTPA) történtek. Ezért az olvasó a bevezető után három fejezetet talál, amelyekben először a vizsgált klinikai problémával kapcsolatos irodalmi előzmények, majd a témában megjelent saját közlemények alapján a szerző és munkatársai által végzett munka ismertetése következik A disszertáció végén találja meg az olvasó a tudományos és gyakorlati eredmények összegzését.
A fenti szerkesztési elv alapján az irodalomjegyzék is három csoportra bontva, de folyamatosan növekvő számozással összegzi a hivatkozásokat. Az egyes témakörökhöz tartozó ábrák és táblázatok szövegközti elrendezésben találhatók meg. A táblázatok és ábramagyarázatok első sorában fel van tüntetve annak a közleménynek az értekezés végén látható irodalom jegyzéki hivatkozási száma, amelyből a táblázat vagy az ábra származik. A hivatkozási szám hiánya azt jelzi, hogy az ábra csak a téma illusztrációját szolgálja.

1. Bevezetés, célkitűzések

A nukleáris medicina jellemzői.

Hevesy György munkássága, a molekulák izotópos jelölésének elve - amelyet 1943-ban Nobel díjjal ismertek el - alapozta meg a mai nukleáris medicinát. A felfedezés, vagyis a radiofarmakonok előállításának elve időtállónak bizonyult. A nukleáris medicina ma is izotóppal jelzett vegyületek –radiofarmakonok- előállításával, alkalmazásával kezdődik. Ez egyértelműen megkülönbözteti minden más diagnosztikai „leképező” vagy terápiás disciplinától.
A nukleáris medicinában, az emberi testben zajló molekuláris biológiai folyamatok leképezésére használt eszközök önmagukban használhatatlanok, ha nem történt meg a vizsgálni kívánt folyamatba bekapcsolódó radiofarmakon beadása. (A radiológiában a

leképező berendezés előállítja a leképezéshez szükséges fizikai körülményeket, pl. röntgensugarat, egyéb hullámfajtát is, tehát önmagában is használható).

Jelen értekezés vezérfonalaként szolgáló radiofarmakon az 1970-es évek óta ismert DTPA. Ez az izotóppal jelzett komplex az in vitro jelölés után az emberi testen belül is tartósan stabil marad. Mozgásának, halmozódásának eltérései sokoldalúan felhasználhatók arra, hogy az emberi test különböző részeinek rejtett funkcionális eltérései már azok korai fázisában kimutathatók legyenek. A kapilláris keringés helyi eltéréseinek kimutatásával és számszerű jellemzésével a gyakran irreverzibilis anatómiai eltérések előtt válik lehetővé egy kórállapot felismerése, stádiumának meghatározása, a mielőbbi terápia elkezdése és a terápia hatásának követése. Ennek illusztrálására csak megemlítem azokat az ismeretlen etiológiájú autoimmun kórképeket, mint az fibrotizáló alveolitis, vagy a szisztémás szklerózis, amelyeknél már a korai szakaszban, mind a tüdőben de a belső szervekben és a kézen is microcirculációs zavarok mutathatók ki.

Több mint 20 évvel ezelőtt, amikor a rutin izotópdiagnosztikai munkában még elsősorban vesevizsgálatokra használták a DTPA-t klinikai kutatásaim során olyan humán diagnosztikai problémák kimutatására, és jellemzésére kezdtem alkalmazni, amelyek más diagnosztikai módszerekkel nem voltak kielégítően megoldhatók. Ezt a tevékenységet kívánja összefoglalni ez a monográfia.

Az orvosi betegellátó munka során a gyakoribb kórformák felismerése és ellátása legtöbbször problémamentesen, rutinosan zajlik. Ugyanakkor a ritkább, és ezért különleges betegségek diagnózisa és követése csak a kórformának megfelelő speciális diagnosztikai módszer birtokában lehetséges. A hazai betegbiztosítási rendszer is- érthető módon- a népbetegségek, és a gyakori kórformák finanszírozását tartja elsőrendű feladatának. A ritkább betegségekben szenvedők viszont nem okolhatók betegségükért, és szakszerű ellátásuk minden nehézség ellenére jogos igény, és esetenként nem könnyű orvosi feladat.

Az értekezés témaköreinek klinikai háttere.

- Először gyakorló belgyógyászként találkoztam olyan évek óta köhécselő, szemmel láthatóan súlyosbodó tüdőbetegségben szenvedő felnőtt betegekkel, akiknek diagnózisa nem volt egyértelmű. Izotópdiagnosztikai munkám során vizsgáltunk olyan gyermekkorú

betegeket, akiknek kifejezett panaszait a negatív, vagy nem jellegzetes vizsgálati eredményekkel nem lehetett magyarázni. Ilyenkor az őket ellátó kollégák diagnosztikai tanácstalansága a statikus perfúziós és inhalációs tüdőszcintigráfiánál célzottabb izotópdiagnosztikai módszer iránti igényt vetett fel. A szokványos Rtg felvételek és légzésfunkciós próbák eredményei ugyanis nem minden esetben tudtak választ adni kérdéseikre. A tüdő alveolo kapilláris membránrendszerének funkcionális állapota sokszor kérdés maradt. (Például az intersticiális pnemonia felvetődése esetében.) Ez a problémakör indította el a dinamikus inhalációs tüdőszcintigráfia iránti érdeklődésemet, és eredményezte a témával kapcsolatos kandidátusi disszertációm megírását.(15) Az 1991-ben megvédett disszertáció adatai alapján válhatott a dinamikus inhalációs tüdő szcintigráfia olyan rutin izotópdiagnosztika vizsgálattá, amellyel már nemcsak az alveolo kapilláris membránrendszer állapotának jellemzése, de a terápia hatásának követése is lehetségesé vált.

- Kollégáim és jómagam is találkoztunk zsibbadó, elhűlő kezekre panaszkodó betegekkel, és tapasztaltam, hogy kivizsgálásukhoz hiányzik egy nem invazív módszer, amely a kéz keringési állapotát megbízhatóan jellemzi. Így került sor az izotópos kéz perfúziós vizsgálatok módszerének bevezetésére. A mindössze néhány percig tartó vizsgálattal nagyszámú, elsősorban immunológiai problémákkal élő beteg vizsgálatára és terápia követésére került sor.
Munkatársaim az artéria radiális koszorúér sebészeti célokra történő felhasználása miatt a módszert módosították, továbbfejlesztették.

- A különböző súlyosságú endokrin orbitopátiában (továbbiakban EOP) szenvedő betegek a rutinszerűen végzett pajzsmirigy szcintigráfiára várakozók között feltűnve keltették fel a kórkép iránti érdeklődésemet, de az őket kezelő endokrinológus kollégák bíztatása is szükséges volt a korábbi két módszernél bonyolultabb SPECT vizsgálómódszer kidolgozásához. Az EOP pontos oka nem ismert, de a szemüregben rejtetten zajló gyulladásos folyamat biológiai aktivitásának megítélése is bizonytalan lehet pusztán a külsőleg látható, szemészeti módszerekkel leírható tünetek alapján. Ez a diagnosztikai probléma a korszerű radiológiai módszerek (MR, UH) birtokában sem tekinthető megoldottnak, annak ellenére, hogy pl. az MR vizsgálat ebben a kórképben az elsők között, szerepel.

A felsoroltak miatt kezdtem olyan „hiánypótló” izotópdiagnosztikai vizsgálatok kidolgozásával, klinikai alkalmazásával foglalkozni, amelyek egy átlagosan felszerelt

nukleáris medicina munkahelyen, a meglévő eszközpark és egyszerű radiofarmakonok felhasználásával is lehetővé teszik néhány ritkábban előforduló, nehezen diagnosztizálható kórállapot felismerését és kezelésének követését.

Ez a gyakorlatban a gyermek és felnőttkori akut és idült **alveoláris-interstitiális tüdőbetegségek**, a **kéz keringészavarát okozó állapotok** és az exophthalmusszal járó **endokrin orbitopáthiák** felismerésére és számszerű jellemzésére alkalmas új izotópdiagnosztikai módszerek kidolgozását, kipróbálását és terápiakövetésre történő alkalmazását jelentette számomra.

Az általam kidolgozott és bevezetett **diagnosztikai módszerek közös vonása,** hogy alkalmazásuk során ugyanazt a radiofarmakont, **a DTPA** t használtuk.

Az értekezés célja tehát a gammakamerával végezhető **dinamikus inhalációs tüdőszcintigráfia (**továbbiakban **DIT**) az izotópos kézperfúzió (**kézperfúzió**) és az EOP gyulladásos aktivitásának megítélésére kidolgozott SPECT eljárás (**szem-SPECT**) módszertanának, és a módszerekkel kapott klinikai diagnosztikai eredményeknek a bemutatása.

A szakirodalom alapján a tüdővizsgálatok bevezetését Rinderknecht, és munkatársai, (1) a kézperfúziós módszereket távol keleti (25) az orbitopáthiás módszereket görög (44) és hazai (38, 39) szerzők munkája alapján kezdtem el.

2. Az értekezésben taglalt radiofarmakonok, eszközök, módszerek leírása

2. 1. Módszertani összefoglaló, a DTPA jellemzői

A bevezetőben említetteknek megfelelően az izotópdiagnosztikai vizsgálómódszerek nélkülözhetetlen első eleme a radiofarmakon. Mivel a későbbiekben ismertetett in vivo leképező módszerek közös vonása, hogy ugyanazzal a radiofarmakonnal történtek, ezért a módszertani ismertető a DTPA bemutatásával kezdődik:

dc_515_12

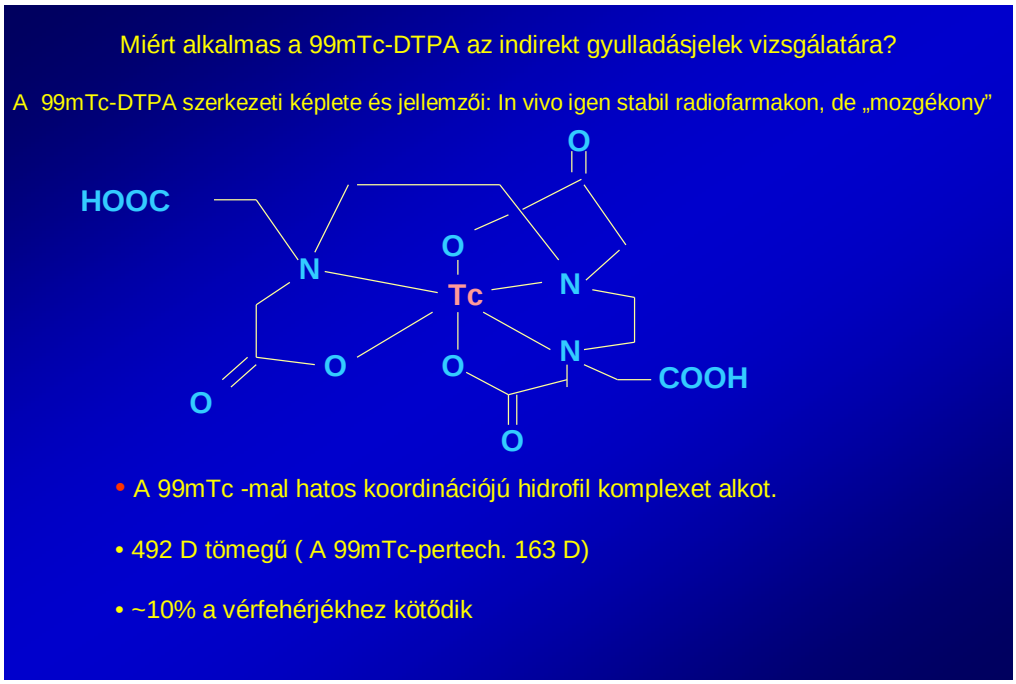

1. ábra. a DTPA szerkezeti képlete és fiziko- kémiai jellemzői

A DTPA története, radiokémiai jellemzői: A 99m-Tc jelzett dietilén-triamin-penta-acetát komplex, stabil 492 Dalton tömegű, nem toxikus radiofarmakon, amely stabilitását in vivo körülmények között is megtartja. Szerkezeti képlete a 1. ábrán látható.

In vivo humán alkalmazásával kapcsolatban ismert, hogy rutinszerű alkalmazása a nukleáris medicinában az 1970-es években indult. Ekkor már ismert volt, hogy a nehézfém mérgezésekben terápiás célból intravénás alkalmazott komplex kizárólag a vese glomerulusokon át történő filtrációval távozik a szervezetből. Ez volt az első 99mTc-vel egyszerűen jelölhető radiofarmakon a nukleáris medicinában. (**1970**-ben W. Eckelman és P. Richards fejlesztik ki az első 99mTc-vel jelölhető "instant kit" radiogyógyszert, a Tc-99m-DTPA-t.) Bár néhány százaléka a plazmafehérjékhez kötődhet, a mai napig, a vesék glomeruláris filtrációjának pontos jellemzésére, mérésére alkalmas egyik alapvető radiofarmakon maradt.

Mivel a sérült vér-agy gáton átjutva az agytumorokban is dúsul, az MR diagnosztika elterjedése előtt a neurológia számára igen fontos tumor diagnosztikai lehetőséget jelentett a segítségével végzett agyi szcintigráfia. A központi idegrendszer liquor dinamikai vizsgálatai a radiofarmakon intrathecalis beadása után ma is ezzel a radiofarmakonnal történnek.

A DTPA előállítása a betegvizsgálatokhoz:

Az inaktív állapotban forgalmazott steril DPTA porampulla formájában érkezik az izotópdiagnosztikai munkahelyre. A lyophilizált porampullában $CaNa_3$ DTPA só található,

kevés Ón(II) klorid jelenlétében, amelyhez a megfelelő aktivitású 99m-Tc pertechnetát oldatot adva kettős negatív töltésű hidrofil radiofarmakont kapunk, amelyben igen kevés az olyan szennyezőanyagok mennyisége, mint a szabad pertechnetát, vagy a hydrolizált, redukálódott DTPA komlex. A megfelelő Sn/Tc arány fontos nemcsak a radiokémiai tisztaság és stabilitás, de az in vivo biodistribúció szempontjából is. Az előállított radiofarmakon néhány perc várakozás után a betegeknek beadható.

A betegekbe történő DTPA beadásnak a klinikai diagnosztikai kérdéstől függően több módja van:

Inhaláció: A tüdő ventilláció regionális eloszlásának megítéléséhez, illetve a tüdők légző felületén át a kapillárisokba jutó radiofarmakon tisztulási sebességének meghatározásához a belélegzett levegőben lebegő mikroszkopikus méretű aerosol formájú, izotóp jelzett DTPA **inhalációja** szükséges. Ilyen aerosolok előállítására több technikai megoldás ismert. A legelterjedtebb a sűrített levegővel működtetett porlasztók használata. Az aerosol inhaláció, mint teljesen fájdalmatlan gyógyszer beviteli mód különösen nagy előny gyermekek vizsgálata során. A gyermekek együttműködése azonban így is elengedhetetlen feltétel (5 év feletti, kooperáló beteggel végezhető el sikeresen inhalációs vizsgálat). Az inhalációs technikák részletes ismertetésére később kerül sor.

Az intravénás beadás után a radiofarmakon a vérkeringéssel eljut a szervezet minden vérellátással rendelkező szövetébe. A vizsgált régióról készített statikus vagy dinamikus felvételekkel a különböző mértékben kapillarizált szövetek, a fokálisan vagy regionálisan eltérő kapilláris sűrűség függvényében ábrázolhatók. A kapillárisokból fiziológiás körülmények között is kilép a DTPA a sejt közötti térbe, de hidrofil természete nem teszi lehetővé, hogy intracellulárisan is halmozódjon. Ha a kapilláris keringés körülírtan csökkent, (mint pl. Raynaud betegségben a kézujjak területén) a csökkent izotóp aktivitású terület már vizuálisan is szembetűnik. Ha viszont a kapilláris keringés gyulladás következtében körülírtan fokozódik, és a tágult kapillárisok pórusain a 99mTc-DTPA a normálisnál fokozottabb mértékben áramlik ki az interstítiumba, ez a kórélettani jelenség körülírt aktivitás emelkedés formájában jól kimutatható planáris gammakamerás vagy SPECT leképezéssel Ez a kórélettani mechanizmus az alapja annak a SPECT vizsgálatnak, amellyel az endocrin orbitopáthiában szenvedő betegek retrobulbáris gyulladását le tudjuk képezni. A

disszertációban szereplő kéz perfúziós és retrobulbáris gyulladás kimutatásra irányuló szem-SPECT vizsgálat indítása intravénás injekcióval történik.

Végeredményben azonban a bevitel előbbi módjaitól függetlenül a DTPA minden esetben a vesék glomeruláris filtrációja segítségével, a vizelettel ürül ki a szervezetből. Mindezek miatt ez a radiofarmakon széles körben használható a mikrocirkulációs zavarokkal ill. a keringésdinamika változásával járó kórképek funkcionális diagnosztikájában.

Intrathecalis (lumbálpunkciós vagy cysternális) beadást igényelnek a liquor keringés vizsgálatai, mivel mint említettük, a DTPA normálisan nem jut át a vér-agy gáton. A liquor térben viszont jól keveredik az agyvízzel, és így nemcsak a liquor keringés zavarai, de a rendellenes liquor vesztés is felismerhetők a módszerrel.

Alacsony beszerzési ára, a 99mTc-mal történő könnyű, egylépcsős jelölhetősége is alkalmassá teszi arra, hogy a napi klinikai izotópdiagnosztikai rutinban alkalmazzák.

Sugárterhelési adatok: A DTPA-val végzett vizsgálatok során a betegbe jutó aktivitás 80-500 MBq között változott, így csak kis sugárterheléssel számolhatunk. Ennek illusztrálására álljon itt néhány adat a normális veseműködéssel rendelkező felnőttek DTPA-val végzett vizsgálatakor várható sugárterhelési adatairól:

Effektív dózis: 0,0049 mSv/MBq.
A vesék sugárterhelése 0,0039 mGy/MBq, a hólyagfalé 0,062 mGy/MBq, az ivarszerveké (testis, ovarium) 0,0029/0,0042 mGy/MBq *(Az adatok P.J.Ell és S.S. Gambhir „Nuclear medicine in Clinical Diagnosis and Treatment" c. 2004-ben megjelent könyvének 1503. oldalon közölt táblázatából származnak).*
Az értekezésben taglalt három vizsgálattípus közös vonása, hogy a betegek speciális előkészítést nem igényelnek, rövid ideig tartanak, nem invazívak, ismételhetők.

2.2. A használt eszközök, felvételi és kép értékelési technikák rövid leírása

A **DIT** és **kéz perfúziós** vizsgálatok leképező eszközének jellemzése.
A fenti két vizsgálatot **MB9100** vagy **MB9200** típusú gammakamerákkal, (2. ábra), végeztük. Ezek a kamerák 30, illetve 38 cm kör alakú látómezővel rendelkeznek. A kamerák elvi működését illetően hazai tankönyvre (61) utalnék. A gammakamerák a tüdők izotóp aktivitás eloszlását kb. 8 mm térbeli felbontással, teszik lehetővé LEGP Low Energy General Purpose)

collimátor használata esetén. A kéz perfúziós vizsgálatok során ugyanezek a gammakamerák a leképező felületéhez illesztett kezek 99mTc izotóp eloszlását mintegy 5-6 mm térbeli felbontással ábrázolják. A gammakamerákkal végezhető számítógépes képi adatgyűjtés lehet statikus, néhány percig tartó vagy dinamikus, ami igen gyors, akár tized másodperces, vagy hosszabb (egy vagy több perces) begyűjtési idejű képek hosszú sorozatának felvételét és tárolását jelenti. A képek vagy képsorozatok utólagos vizuális és quantitatív értékelése erre a célra kifejlesztett szoftverekkel (DIAG) történik.

2. ábra. MB 9200 planáris gamma kamera

A DIT végzésekor a gamma-kamerás vizsgálatok ülő helyzetben 2 percig tartó aerosol belégzéssel indulnak. Ezután közvetlenül a függőlegesre állított látóterű gamma kamera előtt ülve, ugyancsak ülő helyzetben összesen 32 db fél percig tartó képek sorozatfelvétele történik. A vizsgálat számítógépes kiértékelése során a képsorozat összeadásából keletkezett összegképen a teljes tüdővetületet takaró ROI (region of interest) felhelyezése történik. A tüdő ROI-k idő-aktivás görbéiből számított paraméter a DTPA clearance félidő (4., 5. ábrák).

A kéz perfúzió során a vizsgálat 60 db 1 perces kép felvételével indul, (6. ábra) majd egy statikus összegkép készítésével fejeződik be. Az ujj- tenyér hányados számítása a kézujjak és a tenyér régiójára tett ROI-beütésszám értékek alapján történik. (22. ábra)

A **szem-SPECT végzéséhez szükséges berendezések:**

A **szem-SPECT-eket** a MEDISO cég Nucline X-ring **4-fejes SPECT** kamerájával végeztük (3. ábra). Ezt a berendezést kimondottan koponyavizsgálatokra fejlesztette ki a hazai cég. Az egyenként 230x215 mm látómezővel rendelkező gammakamerák térbeli felbontása LEHR (Low Energy High Resolution) kollimátorokkal 5, 6 mm. A 4 fej alkalmazása lehetővé teszi, hogy mindössze 90 fokos elfordulással, rövid idő (15-20 perc alatt) történjen meg a nagymennyiségű (120 db) magas foton hozamú vetületi kép begyűjtése. (A szem-SPECT-et az alábbiakban részletezett kalibrálás után a nukleáris medicina munkahelyeken leggyakrabban megtalálható két fejes SPECT el is el lehet végezni az általunk elvégzett, még nem publikált összehasonlító mérések alapján).

3. ábra. 4 fejes SPECT agykoponya vizsgálatokhoz.

A SPECT kamerák kalibrálása radioizotóp-felvételi hányad méréséhez

(Varga J., 2010.09.10. szóbeli közlése nyomán)

A SPECT metszetekben kapott számlálási sebesség aktivitásegységbe történő átszámításához szükség van:
- a gamma-kamera érzékenységének mérésére az adott kamera-radionuklid-kollimátor hármasra, és a metszetek sugárelnyelés-korrekciójára.
Az érzékenységet a vizsgáló ágy vagy fejtartó is befolyásolja, ezért nem elegendő egy-két irányból (felülről ill. alulról) megmérni. A fejtartó a teljes körnek egy ívét árnyékolja, amelynek szöge a forrás pozíciójától is függ.

A gamma-kamera érzékenység mérés menete

- 5 - 15 MBq Tc-99m oldatot szívunk fel egy 2 ml-es műanyagfecskendőbe, 1-2 ml térfogatban. A forrást a 4 detektoros X-Ring/4 HR, illetve a 2 detektoros DHV SPECT kamera (Mediso) fejtartójára helyezzük kb. olyan magasságba, ahová egy átlagos fejméretű ember szeme kerül a vizsgálat során.
- SPECT üzemmódú begyűjtést végzünk 128 nézetből (ahogyan a szem SPECT vizsgálatokat is begyűjtjük), az aktivitástól függően 10-20 másodperces képidővel.
- A begyűjtött vetületi képeket a DIAG (*„Digitális Adatfeldolgozó Gamma-kamerához”*) programcsomag segítségével először összeadjuk, majd az *„Érzékenység”* segédprogram segítségével kiszámoljuk a bomláskorrigált aktivitás egységére kapott számlálási sebességet, cps/MBq egységben. (A várt érték nagy felbontású kollimátorral 60-80 cps/MBq).
(A fenti kalibrálást nemcsak a 4 fejes, de az elterjedtebb 2 fejes SPECT készülékekkel is el kell végezni!).

A felvett hányad számolása a* szem-SPECT *vizsgálat során begyűjtött képekből

A vizsgált személyről begyűjtött 4 (vagy 2) fejes SPECT vizsgálat vetületi képeit visszavetítve a koponya régió térbeli aktivitás viszonyait rekonstruáljuk, majd a koponya tetőtől induló transzaxiális metszetsoron sugárelnyelés-korrekciót alkalmazunk – agy- és szem SPECT vizsgálatnál Chang módszerével, homogén elnyelő közeget feltételezve. (A koponyacsont nagyobb sűrűségét úgy kompenzáljuk, hogy az elnyelő közeg ellipszis alakú körvonalát a valódi koponyafelszíntől kintebb helyezzük kb. a koponyacsont vastagságának megfelelő távolságra).
A voxelek beütésszámából a voxel méretet, a beadott aktivitást és a fenti érzékenységet felhasználva kiszámolt **felvételi érték** a beadott aktivitás milliomod részében fejezi ki a kijelölt térrész cm^3-enkénti aktivitás-felvételét (mértékegysége: 10^{-6} ID/cm^3).

A szem-SPECT vizsgálatokat 400-440 MBq aktivitású radiofarmakon ív. adásával indítottuk, majd pontosan 20 perc várakozás után kezdődött a fent említett 4 fejes SPECT-tel a koponya régiójáról az adatgyűjtés. A szem-SPECT-ek értékelése DIAG és INTERVIEW (MEDISO) programcsomagokkal történt. (Az egyes vizsgáló eljárásokra vonatkozó módszertan részletesebben a 2.4. fejezetben).

2.3. A DTPA-val végzett gammakamerás és SPECT vizsgálatok jellemzői

2.3.1. Az inhalációs radiofarmakonokról, élettani jellemzőikről általában

Rinderknecht, Jones, és munkatársaik 1980-ban megjelent közleményei (1, 2) keltették fel érdeklődésemet az inhalációs tüdőszcintigráfia iránt. Ezek a munkák a tüdőgyógyászati klinikum számára fontos pulmonális alveolokapilláris membránrendszer átjárhatóságával, károsodásának korai fázisban történő kimutatásával foglalkoztak. Az interstíciális tüdőbetegségekben, illetve dohányosoknál tapasztalható gyorsult DTPA transzport kimutatásával végeztek összehasonlító klinikai vizsgálatokat. 1982-ben Rink és munkatársai (3) a DTPA-val kutyákon különböző élettani körülmények között végeztek inhalációs kísérleteket, amelyek a humán vizsgálatok alapját képezték.
Az említett szerzők különböző nemesgázokra és aerosolokra adaptált inhalációs technikákról számoltak be. Ezek alapján kezdtem a különböző aeroszolok, így a porlasztott DTPA humán klinikai inhalációs vizsgálatokban történő alkalmazásával foglalkozni.

Az ismert inhalációs radiofarmakonokat a 1. táblázatban foglaltam össze. A táblázat szerint inhalációs tüdőszcintigráfiára nemesgáz-levegő, vagy lebegő mikroszkopikus folyadékcsepp felhő-levegő elegyeket (aerosolokat) lehet használni.
A porlasztásra szánt folyadék elegyben vagy oldott állapotban, vagy (a nem oldódó radiofarmakonoknál, mint pl. a humán szérum albumin milli-mikroszféra) mikroszkopikus nagyságú lebegő részecskék formájában vannak jelen a radiofarmakonok.

A különböző inhalált radiofarmakonok tüdőn belüli eloszlásának és távozásának fizika és élettani jellemzői

A légúti rendszer *élettanilag egységesen*, de egyes szakaszainak eltérő hisztológiai jellemzői alapján vesz részt a különböző fizikai - kémiai természetű inhalátumok eltávolításában, a légutak tisztításában, az un. „clearance” folyamatokban.

Az **inhalált gázelegy**, - mint pl. a levegő - 81mKr nemes gáz keverék- néhány légvétel után egyenletesen keveredik a be és kilélegzett levegővel, és gamma kamrával leképezve, térfogat arányosan mutatja a teljes légúti rendszeren belüli légeloszlást a tracheától az alveólusokig. A gamma kamerával történő leképezés és adatgyűjtés mindaddig lehetséges, amíg a gázelegy be és kilégzése zajlik. Mivel a nemesgáz inhalátumban nincsenek tömeggel rendelkező particulumok, ezek depozíciója sem észlelhető a légutakban és az inhaláció befejezése után a tüdőben nem marad aktivitás. Ezért ezek a nemesgáz inhalátumok ideálisak a tüdőventilláció több irányú statikus gammakamerás (vagy SPECT) leképezésére.
(A gáz inhalátumok közül a 81m-Kripton nemesgáz az, amely generátorból nyerhető, és leginkább használható a tüdő kvantitatív légúti térfogatbecslésére. Hátrányai között azonban megemlítendő, hogy a generátor 81Rb anyaelemének 4,7 órás fizikai bomlási félideje miatt a generátor diagnosztikai felhasználhatósága alig félnapnyi. Ezért a betegvizsgálatokat feszes szervezéssel csoportosítani szükséges. Ez a generátor érkezési aktivitásától függően 10-12 betegből álló csoportot jelent. Alacsony vizsgálatszám esetén költséghatékonysága romlik, ezért az utóbbi években sajnos rutinszerűen nem használják. Ugyanakkor a pulmonológiai gyakorlatban a legjobb ventillációs radiofarmakonnak tekinthető).
(Az 1. táblázatban még feltüntetett Xenon nemesgázok használata visszaszorult a klinikai diagnosztikából).

A belélegezhető **aerosolok** előállítására több technikai eljárás ismert. (1 táblázat)

Radiofarmakonok			
Nemesgázok			
Megnevezése	**anyaelem**	**fizikai bomlási félidők**	**gamma energia**
81mKr	81Rb	(anyaelem: 4,7 óra) gáz: 13 sec,.	193 keV
133Xe		gáz: 5,27 nap	80 keV
127Xe		gáz: 36 nap	173,204,377 keV
„Gázszerü” aerosol: 99mTc Technegas			
Oldatban porlasztható radiofarmakonok:			
solubilisak:		*Nem solubilis:*	
(99mTc-pertechnetát, **99mTc-DTPA**, 99mTc- MDP,)		(99mTc- HSA	
		99mTc jelzett hő károsított vörösvértestek.)	
Porlasztok			
Sűrített levegővel:	Ultrahanggal:	Alkoholos elegy vákuumtérben:	
(MEDI61, Venticis)	(Solcovent)	(APE)	

1. táblázat. Inhalációs radiofarmakonok jellemzői és az előállításukhoz használt eszközök.

Az **ultrahang** segítségével ugyan viszonylag homogén, kis részecskeméretű aerosolok állíthatók elő, (pl. 99mTc-HSA millimcrosphaera) de az izotópdiagnosztikai gyakorlatban rutinszerűen nem alkalmazzák. (Az ultrahangrezgés ugyanis destruálhatja a porlasztott radiofarmakont, a nagy rezgésszám miatt a 99mTc- jelölő molekula leválhat).

Ezért a napi izotópdiagnosztikai gyakorlatban a **sűrített levegővel működő porlasztók** terjedtek el. Ezekben, a berendezésekben az előállított aerosol egy több liter térfogatú, rugalmas falú térben (steril műagyag zsákban) tárolódik, innen lélegzi be a beteg. Ebben az aerosol elegyben a lebegő részecskék nagysága változó méretű 0,1 micrométertől akár 6-8 microméterig terjedhet. (A porlasztók által előállított aerosolok részecskeméret eloszlását egy harang alakú görbe jellemzi. Minél „karcsúbb” ez a görbelefutás, annál homogénebb az előállított aerosol átlagos részecskemérete).

Az inhalált aerosol cseppek (amelyek a gázelegyekkel szemben mérhető tömeggel rendelkeznek) nagyságuktól függően fognak lecsapódni, deponálódni a tracheobronchiális rendszer különböző részein az ismételt légvételek során. A 8-10 microméter nagyságú cseppek már a garat hátsó részén és a trachea kezdetén, az 5-8 microméteresek a tracheában, a 2-3 microméteresek és ennél kisebb méretűek a bronchiolusokban és alveolusokban deponálódnak. A hazánkban is több izotóp laboratóriumban rutinszerűen használt APE

(Aerosol Producing Equipment) porlasztó kevés alkoholt is tartalmazó DTPA oldatot porlaszt, amelynek lebegő részecskéit vákuumos térben történő át áramoltatással kisebbítenek meg.

Ezzel a porlasztási eljárással tehát elérhető, hogy a belélegzett aerosolban a kis (0,1 - 2) microméter nagyságú részecskék száma jelentősen több lesz. A depozíció helyét és mértékét az inhaláció időtartama, és a tracheobronchiális rendszer állapota (pl. szűkületei) is befolyásolják. Ezért különösen a dinamikus inhalációs vizsgálatok során standard vizsgálati körülményeket kell betartani a vizsgálati eredmények reprodukálhatóságának kívánalma miatt.

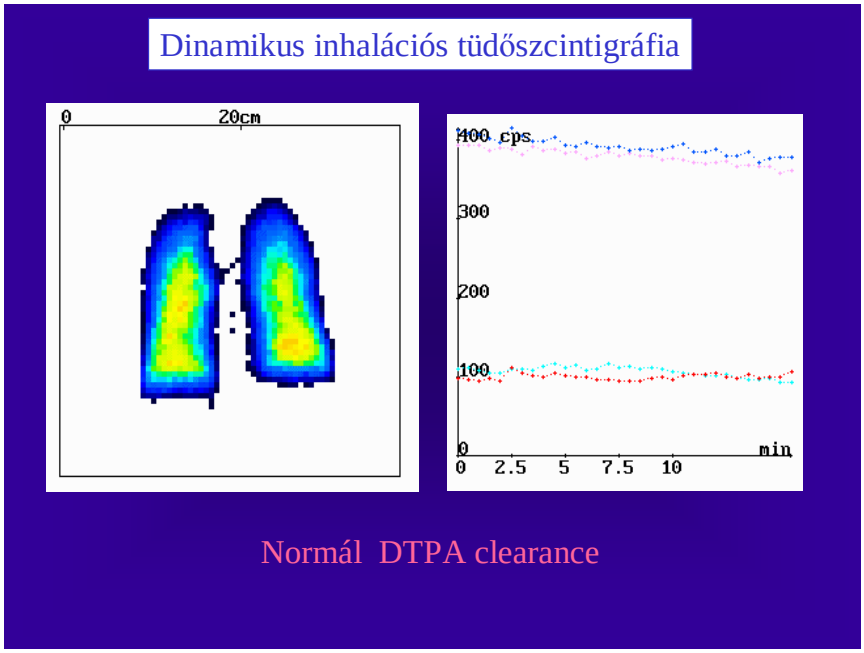

4. ábra. 99mTc-DTPA-val végzett dinamikus inhalációs szcintigráfia összegképe és görbéi. Normális ürülés, az életkori normál átlagnak megfelelő CT1/2 értékek.

Az oldatból (Pl. 99mTc-DTPA) vagy **folyadék diszperz rendszerből** (Pl.99mTc-HSA) porlasztott **aerosolok tisztulása a tüdőből** az aerosol részecske deponálódási helyétől és a deponálódott részecske fizikai paramétereitől (pl. cseppfolyós, vagy szilárd) függ.

A csillószőrös hengerhámmal fedett tracheobronchiális rendszer felületéről a nyákréteggel együtt a garat felé történik lassú vándorlás, tisztulás, az itt deponálódott aerosol részecskék fizikai állapotától függetlenül. Az alveoláris felszínről viszont eltérő élettani mechanizmussal távoznak az oldott vagy szilárd aerosol részecskék.

Az oldott állapotban levő radiofarmakonok az alveolokapilláris membránon át a kapilláris véráram felé diffúzióval távoznak. A diffúzió során például a DTPA először az alveoláris felszínen levő surfactantban oldódik, majd a laphámsejtek közötti pórusokon át a laza

rugalmas rostokból álló bazális membránon keresztül éri el kapillárisokat, és kerül be a véráramba. A vérből a vesén át a vizelettel távozik. A diffúzió sebessége függ az alkalmazott radiofarmakon molekulasúlyától, és az alveolkapilláris membrán rendszer épségétől. De egészségeseken is befolyásolja a légzés és pulzusszám, és az életkor is. Az ép membránon át tehát az életkortól függő sebességgel zajlik. (2. táblázat). A sérült - például a gyulladás által fellazult, vagy a dohányosok esetében az elpusztult laphámsejtek miatt szabaddá vált alveoláris membránfelszínen át a diffúzió gyorsabb. Tehát a viszonylag lassú életkori normál ürülési „clearance" félidő (CTl/2 érték) ismeretében a betegnél a vizsgálattal mért aktuális CT1/2 érték rövidülését a membrán károsodás korai felismerésére és jellemzésére alkalmazhatjuk.

Az inhalációval az **alveólusokba jutó szilárd** radiofarmakon (pl. 99mTc-HSA) részecskéket a macrophagok fagocytózisa után a nyirokkeringés távolítja el a tüdőből, ami igen elhúzódó, több órás ürülési félidőként regisztrálható folyamat. (Ugyanakkor előny, hogy szükség esetén akár 1-3 óra is rendelkezésre áll a statikus ventillációs szcintigráfia elvégzésére).

Ilyen elven alapszik még a lebegő **szilárd aerosol** részecskék (átlagosan 0,1 microméter méretű apró koromszemcsék, felületükön abszorbeálódott 99mTc-vel jelölve) inhalációjával működő Technegas módszer, amely világszerte ismert az izotópdiagnosztikai gyakorlatban. Hazánkban a költséges berendezés miatt nem alkalmazták.

A 99mTechetiummal jelzett, hővel elölt vörösvérsejtek aerosol formában történő inhalációja viszont a mucociliáris transzport mérésére ma is elvégezhető. *(Ezt a technikát hazánkban először Vastag és munkatársai alkalmazták és közölték. O.H. 126,323, (1985).*

A különböző ventillációs radiofarmakonokkal és készülékekkel kapott saját tapasztalatainkat 1985-ben a Pneumológia Hungarica-ban tettük közzé (9) az előzetes irodalmi tapasztalatok adaptálásával.

A témakörrel kapcsolatos tapasztalataimat **1991**-ben megvédett **kandidátusi disszertációmban** foglaltam össze (15). A disszertáció egyik lényeges témaköre a 99mTc-DTPA-val végzett dinamikus inhalációs tüdőszcintigráfia (DIT) volt. Nagyszámú, különböző korú beteg vizsgálatával sikerült összeállítani a későbbi összehasonlító értékelésekhez nélkülözhetetlen normál populációs átlag tisztulási félidők (CTl/2) értékeit az életkor függvényében. (2. táblázat).

Az említett táblázat szerint kisgyermekkorban rövidebb, tizenéves korban már hosszabb CT1/2 értékeket kapunk. A fiatal felnőtt életkorban mérhetjük a leghosszabb CT1/2 értékeket

egészséges embereken. A 40 éves kor feletti normál populációban a CTl/2 értékeket ismét rövidebbnek találtuk.

Életkor (év)	CT ½ átlag (min)	
	Bal	Jobb
6 - 10	48+/-12	45+/-11
10 - 12	49+/-9	58+/-7
12 - 14	70+/-8	71+/-7
20 - 23	107+/-31	90+/-14
40 - 60	65+/-25	66+/-20

2. táblázat. (15) A DTPA inhalációs szcintigráfiával kapott normál életkori CT1/2 átlagok.

2.3.2. A DTPA aerosol inhalációs tüdőszcintgráfia kivitelezése, értékelése

A napi izotópdiagnosztikai rutinmunkában inhalációs tüdöszcintigráfia végzésére **a sűrített levegővel porlasztható folyadékelegyek** közül a DTPA aerosol inhaláció terjedt el, mert ez az egyik legkönnyebben beszerezhető, költség hatékony radiofarmakon. A DTPA inhaláció után kétféleképpen végezhetjük el gamma kamerával az adatgyűjtést:

- Vagy **statikus** vizsgálatot végzünk, ami a két tüdő fél összesen 6 vetületi irányból készített leképezését jelenti, vagy **dinamikus** adatgyűjtést végzünk, amikor a beteg ülő helyzetben hátával stabilan egy gammakamerához támaszkodik és így posterior irányból összesen 16 percig, 32 kép begyűjtését végezzük a számítógéppel.

A statikus inhalációs tüdőszcintigráfia a gyakoribb a rutin izotópdiagnosztika gyakorlatban, amikor a 99mTc-HSA macro aggregátot a fekvő testhelyzetű betegnek intravénásan beadva, ugyancsak 6 standard irányú felvételt készítünk a betegről, és ezeket a felvételeket együtt értékeljük a statikus inhalációs tüdőszcintigráfiás felvételekkel. A vizsgálatok közül először általában a ventillációs tüdőszcintigráfiát végzik el, mert a DTPA folyamatosan felszívódik a tüdőből, és 1-2 óra alatt aktivitásszintje már oly mértékben csökken, hogy alig zavarja a nagyobb izotóp aktivitással végzett perfúziós tüdő szcintigráfia kivitelezését. A ventillációs radiofarmakontól függően számos vizsgálati protokoll ismert a gyakorlatban.

A két különböző radiofarmakonnal leképezett életfontos tüdőfunkció (a ventilláció és a kapilláris keringés) képei együtt értékelve alkalmasak számos akut (Pl. tüdő embólia) és krónikus (pl. tüdőfejlődési rendellenességek) felismerésére (17).

A statikus vagy dinamikus DTPA aerosol inhalációs tüdőszcintigráfia előkészítése

A vizsgálat tervezése: A DTPA izotópos jelölése előtt ismerni kell a vizsgálandó betegek számát. A jelöléshez felhasználható aktivitás kiszámításához tudni kell, hogy betegenként 80-120 MBq tüdő aktivitás szükséges a vizuálisan jól értékelhető képek előállításához.
A 2 percig tartó ventilláció során az inhalált aerosolnak csak mintegy 10%-a deponálódik az alsó légutakban. A többit a beteg újra kilélegzi. Ezért egyrészt betegenként a deponálódó aktivitás mintegy tízszeresét kell a porlasztó tartályába tenni, másrészt gondoskodni kell a kilélegzett levegő olyan szűréséről a megfelelő filter alkalmazásával, amely az aktivitást teljesen kiszűri.

A vizsgálat inhalációs részének kivitelezése

Amennyiben a sűrített levegővel működő porlasztóban megfelelően kisméretű (0,1-3 microméter átmérőjű részecskékből álló) DTPA aerosolt gyűjtünk össze egy néhány literes térfogatú rugalmas zsákban, ebből azt a betegek 2 percig ülő helyzetben végzett normál légzésével az a tüdő alveoláris felületére eljut.
(Az inhalációval lejutó aerosol eloszlása a tüdőben több tényezőtől is függ. (3). Ezek közül humán vonatkozásban az egyik a légúti obstrukció foka. Ennek kifejezésére a vizsgálat értékelése során a teljes tüdővetület nagyságának perifériás 50% és a centrális 25% nagyságú tüdővetületre illesztett ROI-k beütésszám hányadosa, az un. penetrációs index alkalmas (7). Az indexnek elsősorban a felnőtt korú betegek vizsgálatában van jelentősége, gyermekkorban rutinszerűen nem számoltuk).

Az aerosol részecskék az alveólusokat fedő nyákfilm (surfactant) rétegbe csapódva, majd ebben oldódva diffúzióval jutnak át az összetett szerkezetű alveolokapilláris membránon keresztül a tüdő kapillárisokba.
Az átjutás (a tüdőből történő „tisztulás”- clearance) sebessége több tényezőtől is függ. A legfontosabbak talán a beteg életkora, az említett membrán összetevőinek épsége, a beteg légzési és pulzusszáma. (7, 9, 10, 11, 12). Általánosságban elmondható, hogy ép membrán esetében az átjutás lassú, életkor függő. De már a membrán egyik tagjának károsodása (pl. dohányosoknál az alveoláris epithelium sérülése) mintegy háromszor gyorsabb átjutást eredményez (2). A tüdő interstítiumában (ami lényegében az alveolokapilláris membrán laza rugalmas kötőszövetből álló vázának felel meg) zajló gyulladások közös jellemzője az alveoláris hámfelület károsodása, és emellett hisztológiailag igazolható a bazális membránban

a gyulladásos sejtek okozta destrukció is. Ezek együttes eredménye ugyancsak a gyorsult DTPA transport, a tüdő clearance (rövidebb CTl/2 értéke) lesz (5. ábra).

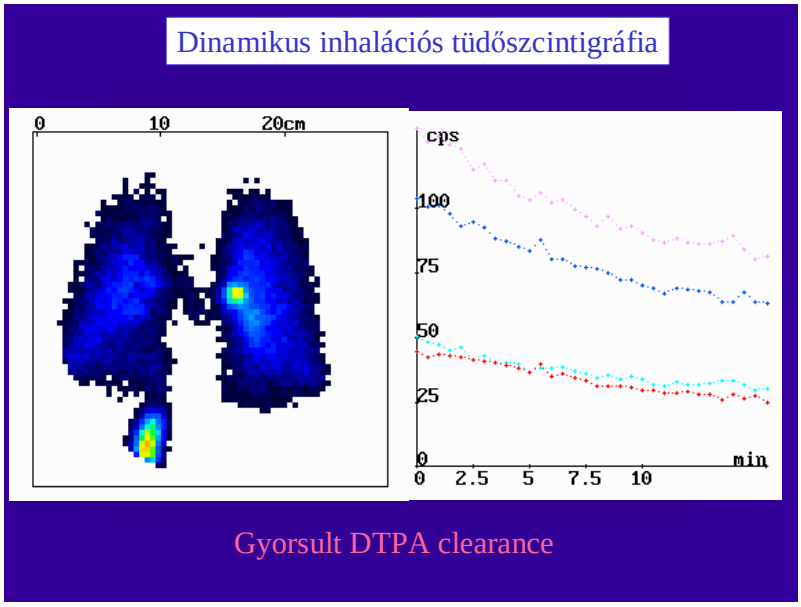

5. ábra. 99mTc-DTPA-val végzett dinamikus inhalációs szcintigráfia összegképe és görbéi. Kórosan gyorsult ürülés, meredekebb görbe, rövidebb CT1/2 értékek, ha összevetjük a 4. ábra görbéivel.

A DIT kivitelezése, értékelése:

A gammakamerával végzett statikus és dinamikus DTPA aerosol inhalációs tüdőszcintigráfia vizsgálati protokollja az inhaláció befejezéséig megegyezik egymással.

Ennek során 1,5-2 Gbq/ml radioaktív koncentrációjú 99mTc-DTPA oldat MEDI 61 vagy Venticis porlasztóba történt behelyezése után ülő helyzetben a 99mTc-DTPA 2 percig történő inhalációját végzi a beteg. Amennyiben statikus vizsgálat szükséges, elvégzik mindkét tüdővetület összesen 6 irányból történő leképezését. **DIT vizsgálat esetében** függőleges képsíkú gammakamera beállítással posterior irányból fél perces időtartamú képek sorozatának felvétele történik 16 percig. A felvett képsor tehát összesen 32 képből állt.

A képsorozat értékelését DIAG számítógépes programmal végeztük. Az értékeléskor az összegkép elkészítése után ROI-t helyeztünk a teljes tüdővetületre. A teljes tüdővetületek idő aktivitás-görbéjének paramétere az ürülési félidő. (clearance félidő=CT1/2 érték) Ez a paraméter azt fejezi ki, hogy a vizsgálat indulásakor még 100%-nak tekinthető teljes tüdővetület aktivitásszintje hány perc múlva csökken a felére, valamennyi clerance mechanizmus összhatásának eredményeként. A CTl/2 érték jellemzi a tüdő alveolo-kapilláris

állapotát. Minél gyorsabban ürül ki a DTPA a tüdőből, annál kisebb ez az érték (4. és 5. ábra). Az aktuális értékek kórosságát a normál populációs életkori átlagértékekkel történő összevetés dönti el (2. táblázat).

2.3.3. A kézperfúziós vizsgálatok élettani alapjai, kivitelezése, értékelése

Klinikai háttér

A klinikai orvosi gyakorlat során a betegek gyakran jelentkeznek az egyik vagy mindkét kézre vonatkozó panaszokkal. A panaszok igen szerteágazóak lehetnek, zsibbadás, érzészavarok, és kifejezett fájdalom egyaránt előfordulhatnak. Az orvos számára ilyenkor olyan könnyen elérhető, gyorsan elvégezhető vizsgálatra van szükség, ami a differenciál diagnosztikai szempontból fontos kéz mikrocirkulációs keringési állapot megbízható, gyors, költség hatékony számszerűen rögzíthető és ezért jól reprodukálható jellemzését biztosítja. Az új betegek mellett a már ismert és hasonló problémák miatt gondozott, krónikus betegek (pl. az immunológiai betegségekben szenvedők) ellátása során is felmerülhet a kéz keringési állapotának változása, romlása, ami a státus megítélését, követését indokolja.

De prognosztikai szempontból fontos lehet akár egy normális vérellátásúnak gondolt kéz keringési állapotának megítélése is a szív koszorúér műtéthez szükséges artéria radiális kivétele előtt a szívsebészeti gyakorlatban.

Élettani szempontok

A végtagok keringésének tájékozódó megítélésére szinte valamennyi radiofarmakon alkalmas, amelyik túljut a kisvérkörön, és a vérkeringéssel egy adott szervbe (pl. szívizom, agy) vagy a végtagokba eljut. Az életfontos szervek regionális vérellátási zavarainak kimutatására olyan radiofarmakonok az ideálisak, amelyek ezen célszervekbe eljutva a kapillárisokban vagy intracellulárisan deponálódnak az aktuális vérellátási helyzetet tükrözve. Ilyenek a tüdőembólia kimutatására széles körben használt (20-40 microméter nagyságú) 99mTc-HSA partikulumok, amelyek a kisvérkör prekapillárisaiban elakadva mutatják a tüdők kisvérköri vérellátásának aktuális állapotát. Ez a radiofarmakon csak abban az esetben alkalmas a végtagok hasonló regionális keringésvizsgálatára, ha intraarteriálisan adjuk be. Ezért csak ritkán alkalmazott módszer. Az agyi regionális vérellátás vizsgálatára az erősen lipofil radiofarmakonok alkalmasak, mivel az első agyi vérátfolyás alkalmával „csapdába esnek” az agykéreg szürkeállományának sejtjeiben, amint ez a 99mTc-HMPAO esetében ismert. A szívizom koszorúér keringésének hasonló megítélésére csak a 99mTc-MIBI-t

említem, amelyik passzív iontranszport révén deponálódik a szívizomsejtek mytochondriumaiban. Amennyiben a vérellátási adatok mellett a vértartalom tartósabb monitorozása is szükséges, a vér folyékony (plazma) vagy alakos elemeinek (vörösvérsejtek) jelölésére alkalmas radiofarmakonokat alkalmaznak. A plazma jelölésére régóta bevált a HSA különböző- pl. 131 jód – izotóppal történő jelölése. A vörösvérsejtek 99mTc–pyrofoszfáttal történő jelölésére pedig több *in vitro* és *in vivo* módszer is ismeretes, amelyek célja elsősorban a szívkamrák vagy haemangiomák vértartalmának megjelenítése, de a végtagok vérellátásának megítélésre is alkalmasak. Külön említést érdemel a körülírt végtag fájdalom vizsgálatára használt 99mTc-jelzett csontszcintigráfiás radiofarmakonok csoportja, amelyből a 99mTc- metilén difoszfonát az egyik legismertebb. A csont eredetűnek gondolt fájdalom kivizsgálásában, főleg a 3 fázisú csontszcintigráfia néven ismert vizsgálati menetrendben történik a végtagi vérátfolyás vizsgálata, amit a korai vérpool és a késői (a csont metabolizmust tükröző) felvételek követnek. Ez a vizsgálattípus jól bevált a csontrendszer körülírt vérellátási hiányát, (pl. combfej avasculáris necrosisát) hideg területként jelző, vagy éppen az osteomyelítis helyét fokozott aktivitással mutató vizsgálatoknál.

Kérdésként felvethető, hogy a fenti radiofarmakonok mellett miért a 99mTc- DTPA-ra esett a választásunk kézperfúziós vizsgálataink esetében? Az egyik válasz a radiofarmakon *in vivo* biológiai természetének, biodisztribúciójának régóta kialakult ismerete, (itt utalnék a 2.1. fejezetben leírtakra) a másik a radiofarmakon jó elérhetősége költséghatékonysága lehet. A 99Tc-DTPA biológiai jellemzői között a kéz perfúzió vonatkozásában is előnyösnek látszik a jelölés nagyfokú stabilitása, és a radiofarmakonnak az a tulajdonsága, hogy plazmakiáramlás révén a sejt közötti térbe is ki tud jutni, főleg körülírt kapilláris tágulatok, gyulladások esetében. Mivel a segítségével megjelölt keringő vérplazma mennyiségének regionális változása is jól vizualizálható, illetve számszerűen is kifejezhető, ezért alkalmazható az ujjak lecsökkent vérellátásának kimutatására. Mindezek figyelembe vételével az alábbi vizsgálati menetrendet alkalmaztuk a kézkeringési zavarok kimutatására.

A kézperfúziós vizsgálat legfontosabb lépései

A vizsgálatot kezdetben fekvő helyzetben a lábháti vénába történő 80-120 MBq aktivitású 99mTc-DTPA beadásával és 60 db 1 másodperces kép felvételével indítottuk. (6. ábra) A dinamikus szakasz lezajlása után egy korai- a beadás után 2-3 percen belül elkezdett- statikus felvétel is készült a gammakamera fej kollimátor felszínére tett kezek tenyéri régiójáról. (Részletesebben ld. 3.2.2. fejezet) Később a módszert annyiban módosítottuk, hogy a beteget ülő helyzetben vizsgáltuk, tenyereit a felfelé fordított gammakamera felszínére helyezve a

könyökvénába adott 99mTc-DTPA injekcióval indítottuk a vizsgálatot. A vizsgálat értékelésekor a korai vér-tartalom képen két ROI-t jelöltünk ki: az egyik ROI a hüvelykujj kivételével valamennyi kézujjat magába foglalta, ezt neveztük ujj ROI-nak, a másik ROI az egész tenyéri régiót magába foglalta. Az ujj-tenyér hányados (finger to palm ratio = FPR) számításakor az ujj régió beütésszámát osztottuk a tenyéri régió beütés számával. A hányados értéke jellemzi az ujjak mikrocirkulációs állapotát (22. ábra).

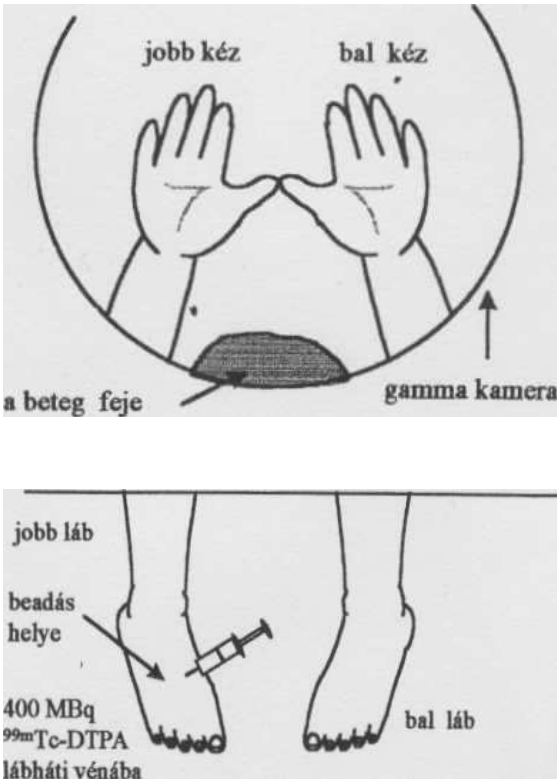

6. ábra. A kézperfúzió-vizsgálat sematikus ábrája. A hanyatt fekvő beteg leje fölé emelt kezének tenyéri felszínét a gammakamerához fekteti. A 99mTc-DTPA bolusszerű beadása a lábháti vénába történik, majd elindul a számítógépes adatgyűjtés. A teljes vizsgálati idő 4-5 perc.

2.3.4. A szem-SPECT vizsgálatok élettani alapjai, kivitelezése, értékelése

Klinikai háttér

A GB kór klasszikus tüneteként ismert exophthalmus többnyire enyhe, és átmeneti kísérője a pajzsmirigy betegségnek. A látható szemészeti tünetek és ezek hátterében a koponya szemgödrében zajló patofiziológiai eltérések jól ismertek (38). Az autoimmun folyamat a

mediális szemizmok gyulladásos infiltrációjával indul, ami súlyosbodó esetben egyre több szemizmot, majd a laza retrobuláris szövetet is érintheti (42). A gyulladás indulása után akár néhány hét múlva következményként jelenik meg a különböző mértékű exophthalmus, a GB kóros betegek mintegy harmadánál-felénél. De az EOP, az exophthalmus meg az is előzheti a pajzsmirigy tünetek kialakulását, sőt előfordul EOP pajzsmirigy tünetek nélkül is! Az exophthalmus mértéke a gyulladás kiterjedésével arányos.

7. ábra. Endocrin orbitopáthiában szenvedő beteg (hozzájárulásával készült) képe

Az EOP kialakulásának és lefolyásának biológiai görbéje már 1945 óta ismert (8. ábra). (Rundle és mtsai a Clin. Sci. 5. 177-194 .1945) De hiányzott a klinikai gyakorlatból egy olyan módszer, amely *in vivo* képes meghatározni egy beteg aktuális EOP stádiumát, a gyulladás aktivitását ezen a görbén.

Mark és mtsai (37) az EOP kezelését összefoglaló közleményükben, 1995-ben is hiányolták egy olyan diagnosztikai módszer meglétét, amely alapján az EOP biológiai aktivitása in vivo megítélhető, mérhető lenne.

dc_515_12

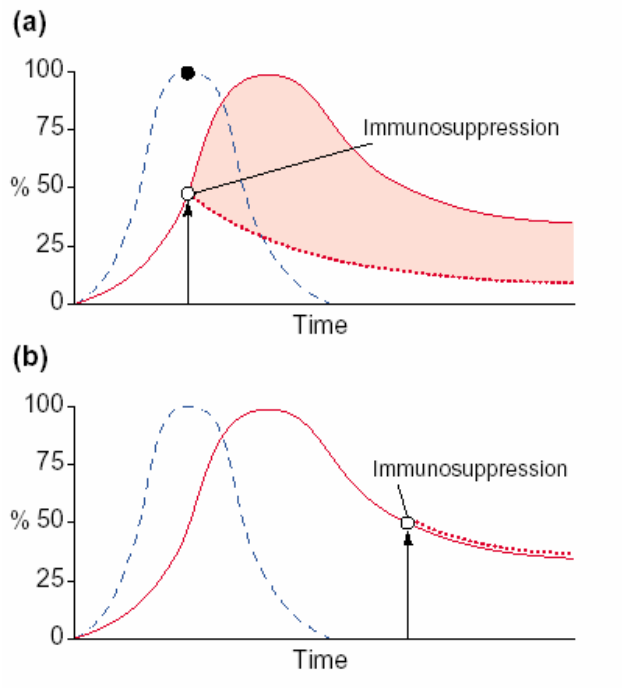

8. ábra. Az irodalom (37) alapján szerkesztett ábra azt szemlélteti, hogy csak az aktív gyulladás fázisában kezdett immunosuppressiv kezelés (vagy irradiáció) lehet hatékony. (A kék szaggatott vonal az immunológiai folyamat kezdetét és lefolyását, a piros vonal az exophthalmus kialakulását jelképezi).

Mivel a GB kór kiváltó oka nem ismert, az is rejtély, mely betegeknél lehet számítani az EOP kialakulására. (Eddig nem sikerült bizonyítani pl., hogy az orrüregi régiókban zajló felső légúti gyulladásoknak szerepe lehet a folyamat elindításában annak ellenére, hogy az arcüregi régiókban mi is gyakran észleltünk aktív gyulladásra jellemző eltéréseket. Ezt a gyulladást mellékleletnek, illetve az immunoszupresszív kezelés szövődményének tartják inkább).

Tehát az EOP pontos oka ma sem ismert. Ugyanakkor az esetek kis százalékában akár a pajzsmirigybetegségtől függetlenül is, néha egyoldali formában jelentkezik, sok szenvedést okozva a betegnek, diagnosztikai és terápiás kihívást adva az őt kezelni próbáló orvosnak.
A szemészeti vizsgálatok, mint például a clinical activity score (CAS) meghatározása a látható eltéréseket természetesen képesek rögzíteni. Az exopthalmus mértékét a Hertel érték számokban is kifejezi, de éppen a retrobulbárisan zajló folyamatról a folyamat egyik leglényegesebb eleméről nem ad közvetlen információt.

A radiológiai módszerek közül az MR vizsgálat a morfológiai szempontból elengedhetetlenül fontos információkat megadja, de a kezelés szempontjából leglényegesebb biológiai aktivitásról csak korlátozott információt nyújthat (9., 10., 11. ábrák).

9. ábra. (49) EOP-ban szenvedő beteg transzaxiális MRI metszete az orbita síkjában. Az exophthalmus és intraorbitálisan megnőtt térfogatú struktúrák jól láthatók.

10. ábra. (49) Axialis natív TI súlyozott MR kép. A szemizmok nem vastagabbak, a retrobulbaris kötőszövet felszaporodott. Mindkét oldalon exophthalmus látható. Jobb oldalon a csontos orbita, baloldalon a m. rectus medialis határait rajzoltuk körbe.

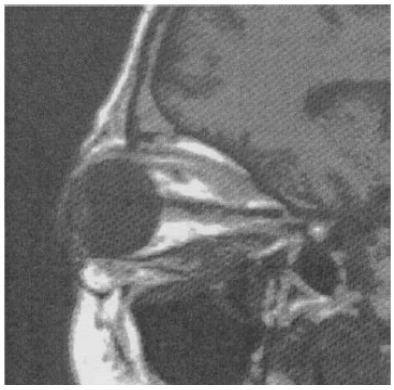

11. ábra. (49) Szagittális TI súlyozott kép. Vakosabb m. rectus superior és inferior, nagyfokú exophthalmus. A nervus opticus kifeszült helyzetű.

Ugyanakkor klinikai tapasztalatok alapján ismert, hogy a kezelés sikerességét nagyban befolyásolja a folyamat biológiai aktivitása. A szteroidokkal végzett immunoszupresszív terápia illetve az alternatív kezelésként szóba jövő retrobulbáris sugárterápia is a folyamat aktív fázisában lesz várhatóan a legeredményesebb.

Tehát régóta fennállott egy olyan diagnosztikai módszer iránti igény, ami EOP esetében a retrobulbáris gyulladás biológiai aktivitásáról pontos, jól számszerűsíthető információkat képes adni. Ennek az elvárásnak kívántunk eleget tenni a 99mTc-izotóppal jelzett különböző radiofarmakonokkal végzett szem-SPECT vizsgálómódszer kidolgozásakor. A vizsgálni kívánt radiofarmakonnak a szemüregben történő halmozódása igen kifejezett gyulladás esetén már vizuálisan is észlelhető a SPECT képbegyűjtés utan visszavtítéssel kapott 3D szerű képeken, (12 ábra) de a halmozódás helyének és mértékének elemzése 3 irányú -koronális, (13. ábra) szagittális és transzaxiális metszetsorok elemzését teszi szükségessé.

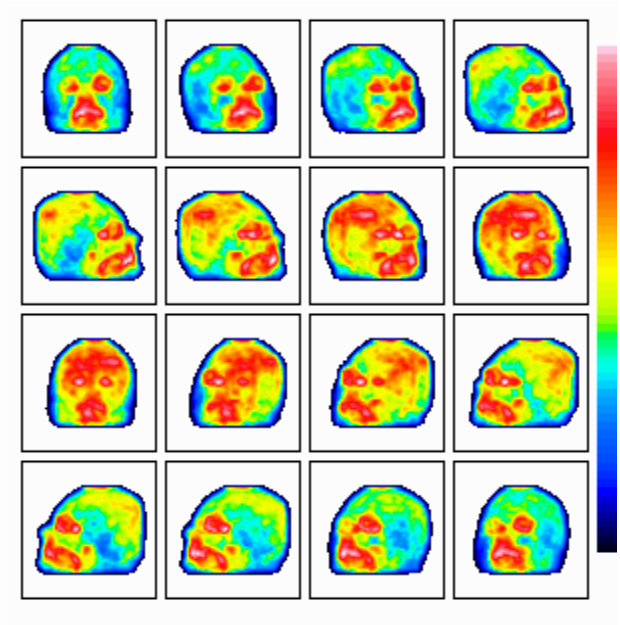

12. ábra. Szem SPECT 3 D szerű képsorozata a begyűjtött képek szűrt visszavetítése után. A bal felső képen a fej még felénk néz. A bal orbita túlsúlyával mindkét szem régiójában aktív gyulladásra jellemző kórosan magas radiofarmakon halmozás látható. Jobbra és lefelé haladva. a koponya körbejárható, a jobb alsó-szélső kép már újra csaknem anterior irányú. A kép jobb szélén látható színskálán a piros szín a magasabb, a hidegebb zöld, kék színek az alacsonyabb izotóp aktivitású területeket jelölik. (99m-Tc Neospect-tel készült vizsgálat).

dc_515_12

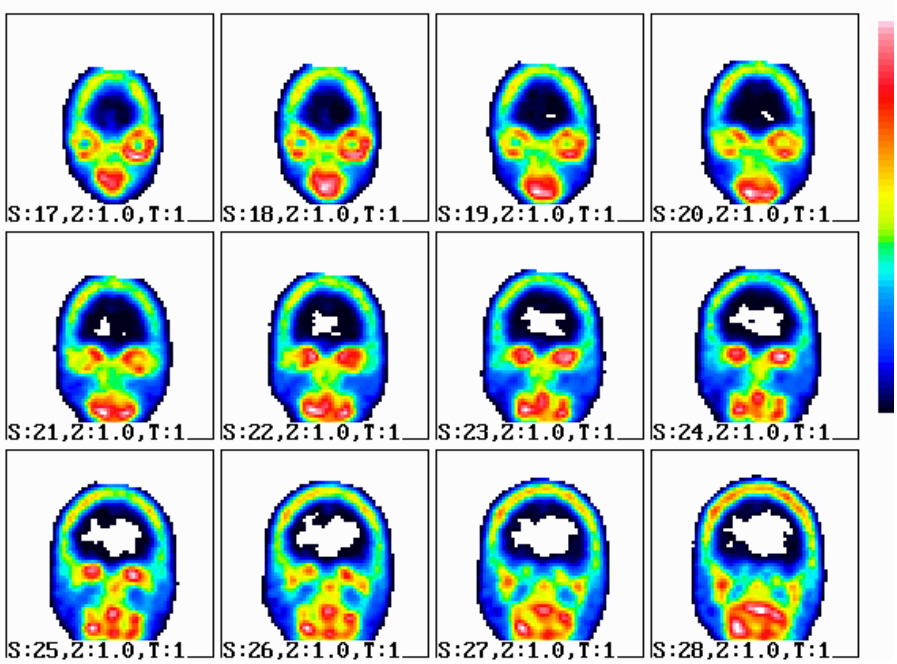

13. ábra. A 12. ábrán bemutatott 3 D szerű képből l 4,11 mm vastagságú fronto-occipitális irányú koronális metszetek sorozata, a bal felső képtől a jobb alsóig haladva. Az első két képen még a conjunctíva gyulladás gyűrűje, majd a mediális szemizmok és a retroulbáris tér aktív gyulladása látható piros színnel.

Élettani szempontok és a megfelelő radiofarmakon

A különböző szövetekben zajló gyulladások ismert élettani eltéréseinek megjelenítésére a nukleáris medicina igen specifikus és kevésbé specifikus módszerekkel rendelkezik. A láthatatlanul zajló gyulladásos folyamatba bekapcsolódó, radiofarmakonnal jelzett élő fehérvérsejtek gamma kamerával történő követése specifikusnak tekinthető módszerek. Ebbe a módszertani csoportba tartoznak a beteg véréből izolált élő fehérvérsejtek 99mTc-HmPAO-val *in vitro*, vagy az intravénásan beadott 99mTc-antigranulocyta monoclonáris antitesttel történő *in vivo* sejtjelölésen alapuló gyulladás lokalizációs technikák. Ide sorolhatók a különböző izotóppal jelölt gyulladásos markerek, immunfehérjék, de a lymphocyták felületén levő receptorokhoz kötődő szomatosztatin analógok segítségével végzett vizsgálatok is.

A retrobulbáris térben zajló gyulladás sejtes elemeinek (pl. lymphocytáinak) mennyisége azonban túl kevés ahhoz, hogy SPECT módszerekkel leképezhető legyen.

A biológiailag aktív fázisban levő gyulladásos folyamat kevésbé specifikus alapjelenségei viszont, mint a vérbőség, a plazma kiáramlás miatt kialakuló oedéma – alkalmasabbak SPECT leképezésre. Alapvetően összetett biológiai folyamatról lévén szó, elmondható hogy

egy olyan kis térfogatban zajló florid gyulladás régiójában, ami az EOP esetében is jellemző szinte valamennyi keringésbe kerülő radiofarmakon időlegesen magasabb aktivitása kimutatható. A halmozódás mechanizmusa azonban radiofarmakonoként eltérő, az adott molekulának a biológiai folyamatban történő részvételi idejétől (turn overétől) függően.

Például az izotóppal jelzett nagyobb polypeptid molekulák, (immunfehérjék globulinok) a tágult kapillárisok nagyra nyílt pórusain át lassú kiáramlással eljutnak az intersticiumba, részei az oedémának, és specifikus kötődésükkel aktívan részt vehetnek az immunfolyamatban is. Hasonló mechanizmussal halmozódnak a szomatosztatin analógok is. Akár a 111Indiummal, akár 99mTechneciummal jelzett molekuláról legyen szó, az előbbi mechanizmus révén szükségszerűen dúsulnak az intersticiális térben. Gyulladás esetén az itt lévő lymphocyták szomatosztatin receptoraihoz specifikusan kötődik a beadott aktivitás egy része, de a nagyobb frakció az oedémában marad. Az előbb említett, specifikusnak tartott polypeptidekhez hasonlóan azonban a nem specifikus globulinok is hasonlóan halmozódnak ezeknek, a gyulladásoknak a területén, mivel a kapillárisok és az intersticium szintjén nincs különbség a mozgásukat meghatározó biológiai mechanizmusokban.

A kisebb radiofarmakon molekulák (MDP, DTPA) kiáramlása a kapillárisokból gyorsabb, a beadás után 15-30 perc múlva már nagy aktivitással detektálhatók a biológiailag aktív gyulladás régiójában. A beadott aktivitás 5-10%-a gyulladásos ödémában található peptidekhez, immunfehérjékhez aspecifikus komplexek formájában kötődik. Ugyanakkor visszakerülésük a keringésbe szintén gyorsabb, néhány óra alatt lezajlik.

A szem-SPECT vizsgálat menete, értékelése

A DTPA szem-SPECT vizsgálatokat az alkalmazott radiofarmakon relatíve gyors biológiai turn overe miatt pontosan betartott protokoll szerint kell végezni!

Speciális kizárólag technikai szempont, hogy a vizsgálat majdani vizuális értékelésén túl az orbiták régiójának szemiquantitatív aktivitás- felvételi érték számításához elengedhetetlen a beadott radiofarmakon izotóp aktivitás értékének, és mérési időpontjának írásos rögzítése. Ugyancsak elengedhetetlen a vizsgálathoz használt SPECT kamerának kb. félévente, kis aktivitással kimért kalibrációs számának ismerete. (ld. 13-14. oldal, SPECT kamera kalibrálása). A vizsgálat előkészítést nem igényel, a betegnek nem szükséges éhgyomorra lennie. A vizsgálat 400-450 MBq aktivitású 99mTc-DTPA intravénás beadásával indul, majd pontosan 20 perc múlva kezdődik a koponyáról a képbegyűjtés. Tehát fentiek

miatt nemcsak a beadott aktivitás mennyiségét de a mérés időpontját is regisztrálni kell! A 20 perc kötelező várakozási idő után a 4-fejes SPECT segítségével 2,8 fokonként „step and shoot” üzemmódban történik az adatgyűjtés. Detektoronként 90 fokos elfordulással összesen tehát 128 képet gyűjt be a rendszer, aminek eredményeként összegződik a 360° leképezési körpálya.

A 99mTc-neospect szomatosztatin analóg polipeptiddel végzett vizsgálat a fentiekkel megegyező menetrend szerint zajlik, azzal a különbséggel, hogy a radiofarmakon iv. beadása után 3 órás a várakozási idő. Ennek oka az, hogy a polipeptidek jóval lassabban áramlanak ki a kapillárisokból a gyulladás területén.

A szem-SPECT felvételek feldolgozása szűrt visszavetítéssel az erre a módszerre speciálisan kidolgozott programmal történik (12. ábra). A 128 db 64x64 felbontású vetületi képből iteratív (OSEM) rekonstrukcióval készültek a 4,11 mm vastagságú metszeti képek, amelyekből Chang-féle elnyelés korrekció után koronális, saggitalis és transversalis metszeteket képeztünk a koponya és benne a retrobulbaris tér régiójáról (13., 14., 15. ábrák). Először vizuálisan megvizsgáltuk mindhárom metszeti képsorban az orbita régióját. A transversalis síkot úgy jelöltük ki, hogy az agy alsó határoló síkjával 30 fokos szöget zárjon be. Az orbita vetületek szimmetriájának ellenőrzése után a mediális szemizmok régiójában, valamint retrobulbaris térben kerestük a gyulladásra utaló magasabb radiofarmakon halmozást Mindhárom irányból 6 metszet összeadásával ROI-kat képezünk (16., 17. ábrák).

A transversalis metszetsorból azt a 6 db egyenként 4,11 mm vastagságú metszetet adtuk össze, amely az orbitális régió alsó és felső határoló síkját jelölte ki (16., 17. ábrák).

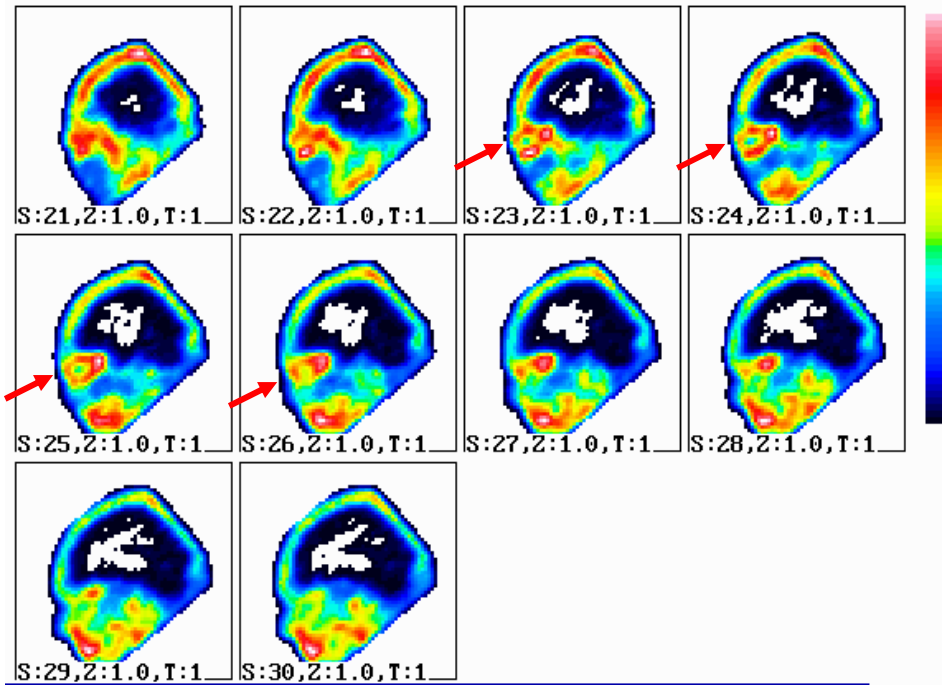

14. ábra A 13. ábra folytatása) A jobb szagittális metszetsor. A bal felső képtől haladva, a jobb szem régióját 4,11 mm vastagságú metszetek mutatják kívülről befelé. A szemizmok és a retrobulbáris aktivitás a szemgolyónak megfelelő „hideg” terület körül jól látható (Nyíl).

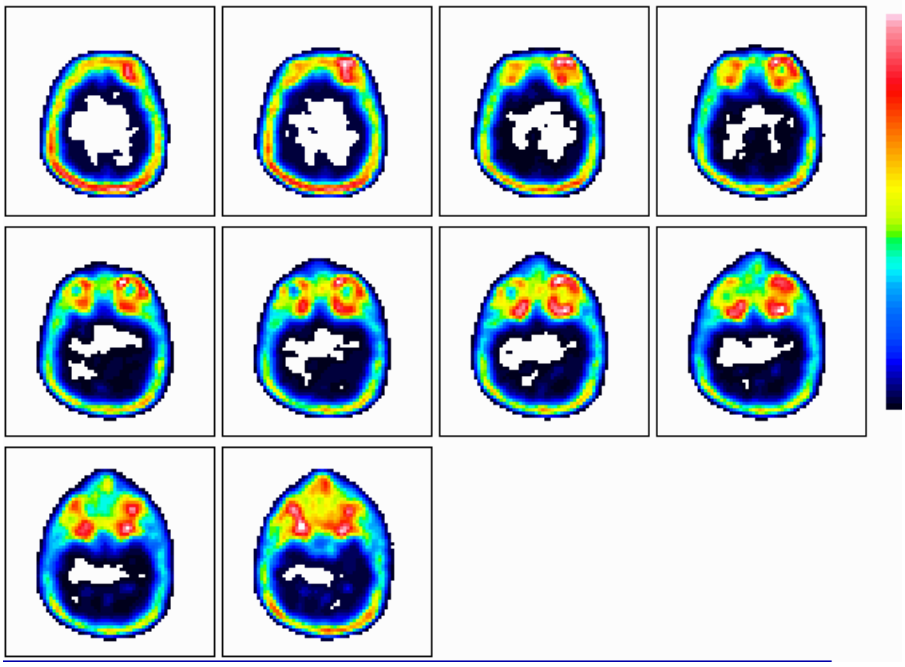

15. ábra. A 13. ábra folytatása. A 11. ábrán mutatott összegképből készült transzaxiális metszetsor. A bal felső kép az orbita felső síkjában készült, a többi kép 4,11 mm vastagsággal (lefelé haladva a szemüregben) mutatja a szemgolyót szinte körül ölelő gyulladásos zónákat. Ebből a metszetsorból 6 transzaxiális kép összeadásával készült összegképen jelöltük ki az orbita régióját képviselő ROI-t (ld. következő ábra).

A transversalis összegképen lekerekített háromszög alakú terület (ROI) rajzolásával jelöltük ki a pontosított orbitális régiót (16., 17. ábrák), amit ezután a temporális agyállomány vetületére is elcsúsztattunk. Ez a ROI lényegében azt az orbitális térfogatot is (volume of interest-VOI) kijelölte, amelyhez a szemgolyó kb. kétharmada, és a szemüreg csaknem teljes térfogata tartozik Munkám kezdetén az orbitális és a temporális agyi ROI beütésszám hányadosával fejeztem ki a gyulladás mértékét, az irodalomban közölt módszerekhez hasonlóan (44., 47., 48.). *Ezzel a módszerrel azonban a normál és kóros értékek között csak kis eltérés tapasztalható, ezért nem bizonyult jól reprodukálhatónak. Helyette az orbitális régió felvett aktivitás értékének mérését vezettem be, amely szélesebb mérőskálája révén pontosabban reprodukálható, és jó korrelációt mutatott a gyulladás mértékének jellemzésére használt MR scorral is.*

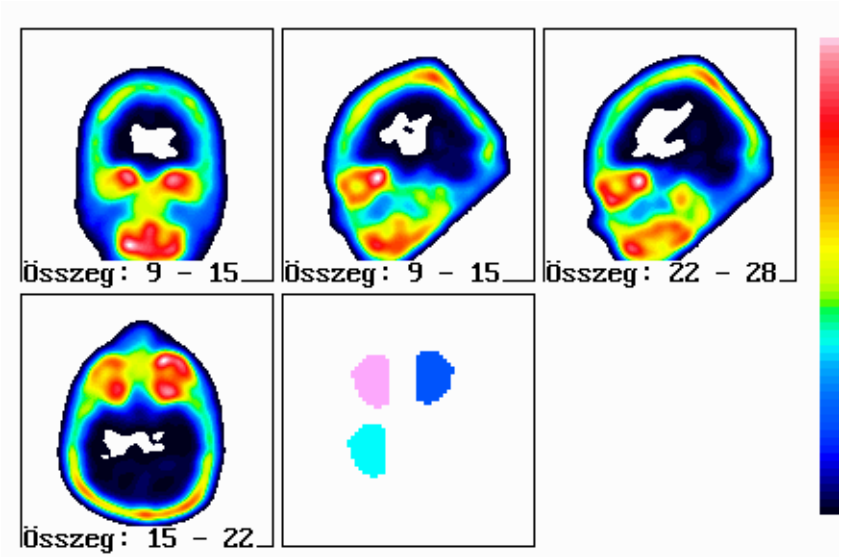

16. ábra. A 12. ábrán mutatott összegképből készített koronális, szagittális és transzaxiális képsorozatokból az orbita régiójának megfelelően 6 metszet összeadásával generált 24,6 mm vastagságú összegképek. Az alsó képsorban középen az orbita régióját reprezentáló ROI-k. A szomatosztatin analóg 99m-Tc Neospect-tel készült képeken az orrüregi régióban csak minimális aktivitás látható, ami az értékelést megkönnyíti.

A felvett izotóp aktivitás mérésének menete szem-SPECT vizsgálat során

A szűrt visszavetítés után, egy 3 dimenzió-szerű koponya leképezési adathalmazzal rendelkezünk (12. ábra), amelyben utólagosan lehet elhelyezni a koronális, szagittális és transzaxiális tetszés szerint kiválasztott síkokat. A kiválasztott síkok orbitális régióra eső sorozatmetszeti képeinek összeadásával jutunk azokhoz az összegzett metszeti képekhez, amelyen a kvantitatív értékeléshez szükséges ROI-k elhelyezhetők (16. és 17. ábrák alsó sora). Ezeket az összegképeket a szöveges lelet mellett mindig kiadjuk a kérő orvosnak.

Az orbitális régió felvett aktivitás értékének számításához, *mindig a transzaxiális* metszetsorozatot illetve az ezekből kiválasztott és összeadott 6 db képet használtuk!

Ennek értékeléséhez előzetesen már kalibráltuk a gammakamera érzékenységét. Az injekció beadása előtt és után lemértük a fecskendő aktivitását, feljegyeztük a mért aktivitás értéket és a mérés időpontját a bomláskorrekcióhoz. Az értékelés a transzverzális síkú összegképen, a korábban leírt ROI kijelölés alapján történt. A kiszámolt felvételi érték (felvett aktivitás = FA) a beadott aktivitás milliomod részében fejezi ki a kijelölt térrész cm^3-enkénti aktivitás felvételét (mértékegység: $x10^{-6}ID/ cm^3$).

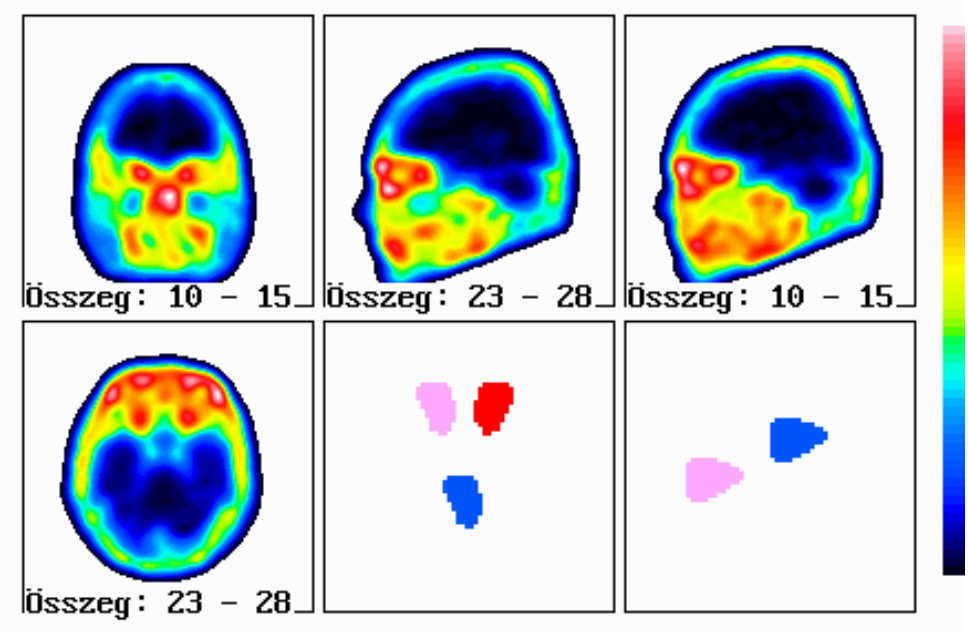

17. ábra. a korábbi ábrákon bemutatott beteg hasonló módon, de 99mTc-DTPA-val készült képei. Itt az orrüregi régióban nagyobb aktivitás látható, ami az értékelést kissé nehezíti.

A ROI felhelyezés szubjektív hibájának vizsgálatára (50) 10 betegnél két másik gyakorlott szakember is elvégezte az értékelést, és szubjektív hibából adódóan csak elhanyagolható eltérést találtunk. A különböző radiofarmakonokkal, de azonos mérési körülmények között kapott FA értékeket összevetettük az MR pontszám (score) értékekkel. Az MR pontszám számítása Szűcs Farkas Zsolt és munkatársai módszere szerint történt (54). A SPECT vizsgálat előtt vagy után egy héten belül végzett MR vizsgálatok leírták a szemizmok kiszélesedését (ha volt) és megadták az egyes –főleg mediális szemizmokban mért- T2 relaxációs időket és az ennek alapján megadott score értéket. Ha egyik szemizomban sem mértek 70 ms-nál hosszabb relaxációs időt a score „0” lett. Ha egy szemizomban mértek 70 ms feletti T2 relaxációs időt ez jelentett egy pontot. Ha több szemizom volt érintett, a pontérték az involvált szemizmok számával nőtt. Így 0, 1, 2, 3 maximum 4 pontot lehetett adni az MR T2 relaxációsidő mérésekkel egy orbitára vonatkozóan (54).

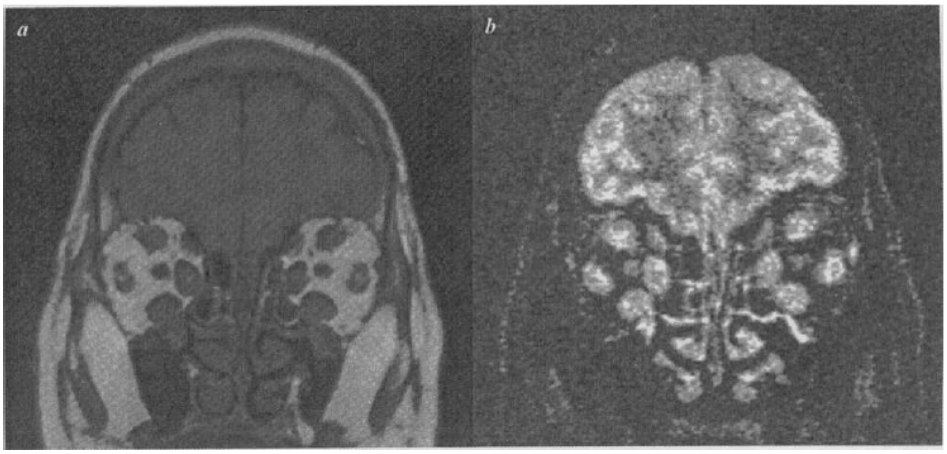

18. ábra. (49) Koronális TI súlyozott (a) és STIR szekvenciával készült MR felvétel (b). Az oedemásan vaskosabb külső szemizmok a zsírelnyomásos képen magas jelet adnak.

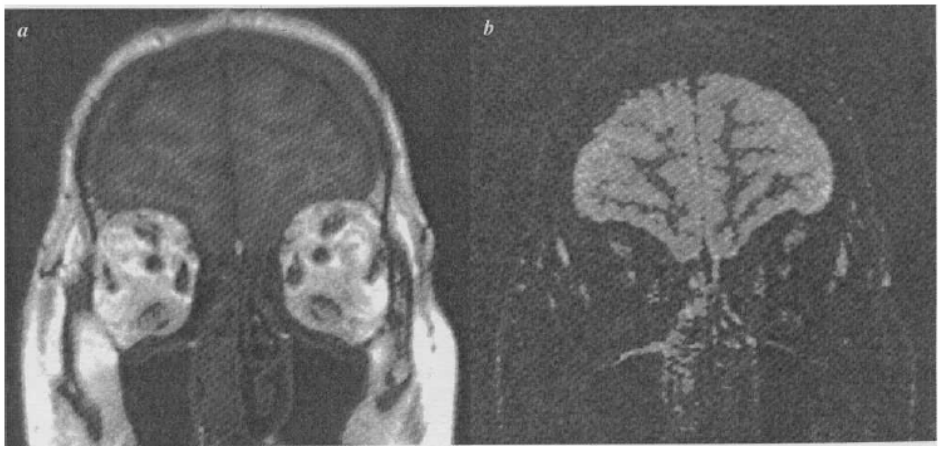

19. ábra. (49) A rectus izmokon belül TI súlyozással (a) magas szignálú területek láthatók, melyek a STIR képeken alacsony jelűek (b). Ez zsíros degeneráció mellett szól.

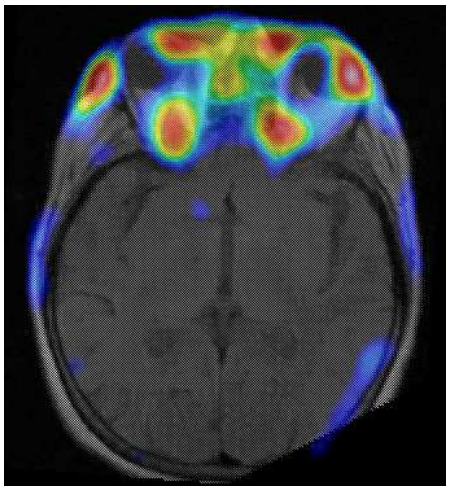

20. ábra. a 18. ábrán látott beteg MRI felvételével fuzionált 99mTc- DTPA eloszlási térkép. A piros színnel látszó régiók az aktív gyulladás helyeit jelzik.

3. Saját vizsgálatok, részletesebben

3.1. A dinamikus inhalációs tüdőszcintigráfia (DIT)

(Kórélettani alapok a 2.3. fejezetben)

Bevezető: Irodalmi háttér

A módszer kidolgozását és az ezzel végzett klinikai vizsgálatok eredményeivel kapcsolatos tapasztalataimat 1991-ben megvédett kandidátusi disszertációmban foglaltam össze (15). A disszertáció témája a különböző inhalációs radiofarmakonok és technikák összehasonlítása volt. Egyik lényeges megállapítása a 99mTc-DTPA dinamikus inhalációs tüdőszcintigráfia alkalmazása során a tisztulási félidő (Clearance half life =CTl/2) életkor függőségének kimutatása volt (2. táblázat). Az életkori értékek - sok más biológia folyamatot életkori változásainak görbéjéhez hasonlóan- a fiatal huszonéves életkorig javuló (hosszabbodó) majd egy rövid középkori szakasz után idősebb korban újra rövidülő értékekkel jellemezhetők. (14).

1986-ban publikáltuk először a 99mTc_DTPA alkalmazásával fiatalokon végzett dinamikus inhalációs tüdőszcintigráfiás módszerrel kapott klinikai eredményeinket (11). A közlemény akkori aktualitását a nagyvárosi környezetben felnövő fiatalok között azóta sajnálatosan tartóssá vált új inhalációs addikció, a „szipózás” adta.

A vizsgált 11 „szipózó" fiatalnál, az alveolokapilláris membránrendszer károsodására utaló normálisnál rövidebb C T1/2 értékek mellett nem találtunk összefüggést a tüdők CT1/2 ideje, illetve a „szipózás" időtartama és módja között. A 6 főből álló, a szipózás mellett még erősen dohányzónak is bizonyuló csoportban találtuk a legrövidebb C T1/2 átlagokat (baloldalon 44,68 ± 23 perc, jobb oldalon 46,56 ± 25 perc). Ez megfelelt az irodalomból ismert dohányzási ártalom okozta tüdőkárosodásnak. Az alig, *vagy* nem dohányzók átlagértéke az életkori normál értéket közelítette (baloldalon 65,36.±1 33**,** jobb oldalon 65,6 ± 19 perc). Így ebben a csoportban kizárólag a „szipózás"-ra visszavezethető akut alveoláris károsodást módszerünkkel egyértelműen bizonyítani nem tudtunk, de az egyik eset kialakult tüdő fibrózisát a korábbi excessív szipózásra vezettük vissza. Ennek a betegcsoportnak a vizsgálata inspirált a további pulmonológiai izotópvizsgálatok végzésére, megemlítését ezért, tartottam érdemesnek.

Jelen értekezésben először a 99mTc-DTPA-val **1991 után végzett klinikai vizsgálatokat** összegezném. A téma akkori szakirodalmi aktualitását néhány külhoni közleménnyel illusztrálnám: Hill és munkatársai 1996-ban közölték dermatomyosítisben szenvedő betegekben a 99mTc-DTPA-gyorsult kiürülését a tüdőből, (4) O'Doherty és munkatársai 1997-ben, összefoglaló közleményükben (5) részletesen leírták az alveolokapilláris membránon zajló folyadékátvitel elméleti alapjait és rögzítették a tüdő clearance értéket meghatározó tényezőket. Ugyanők a klinikai kórformák közül nemcsak az alveolítisek, a sarcoidosis, a felnőttkori légzési distress szindrómák és immunsuppressiót igénylő szisztémás gyulladásos kórképek, de az interstíciális pneumónia valamint a külső besugárzás okozta pneumonítis kimutatására is ajánlották a módszert. Susskind és munkatársai (6) ugyancsak hasznosnak találták a módszert a pneumonítis kimutatásában.
A DIT elvégzése tehát olyan kórállapotokban indikált, amikor az adott betegnél az alveolokapilláris membrán-rendszer acut károsodását, sérülését vagy abban zajló gyulladást feltételez az orvos. Ilyen kórkép számos akad, ezeknek a kórképeknek a diagnosztikája a kísérő tüdőszövődmények korai kimutatása meglehetősen megoldatlan probléma.

Bár a radiológiai módszerek közül **a CT** pótolhatatlan információkat ad a tüdő strukturális állapotáról, de alapvetően leíró, szubjektív leletet ad, nincs jól reprodukálható mérőszám a leírt kezdődő károsodás jellemzésére. (Az alveolitisre pl. a finom, „tejüvegszerű" homályt jellemzőnek tartja de ennek megítélése szubjektív. Az alveolokapilláris membrán léziója tehát CT-vel a korai fázisban egyértelműen még nem ismerhető fel. Gondoljunk a 99mTc.DTPA DIT –tel kimutatható dohányzás okozta reverzibilis alvolokapilláris károsodásra, amikor a CT még normális). A lassan kialakuló, többnyire indifferens CT elváltozások pedig mint pl. a korábban jelzett diffúz homály, vagy pedig a finom fibrotikus kötegezettség leírása már jelentős parenchyma vesztést, légzőfelület csökkenést, akár irreverzibilis tűdőkárosdást jelenthet. Ezt a hátrányt többnyire az eltérések súlyosságát mutató jelek lépcsőzetes leírásával score megadásával) szokták pótolni).

Klinikai szempontból ugyanakkor az alveolokapilláris membrán károsodás korai felismerése még a CT eltérések kialakulása előtt fontos lenne. Főleg az autoimmun tüdőbetegségeknél van ennek klinikai jelentősége, amikor az időben felállított diagnózis és az ezután történő hatékony immunoszupresszív terápia a betegben kialakuló, - gyakran fatálissá váló - tüdőfibrosis kialakulását kivédheti.

A DIT az irodalmi adatok alapján érzékeny, jól reprodukálható módszernek tartható. Számszerű CTl/2 értékekkel jellemzi már a korai, reverzibilis stádiumban az alveolokapilláris membrán lézió mértékét, ezért elvégzését a CT mellett alapvető fontosságúnak tartják.
Különösen a gyermekkori alveolokapilláris membránlézióval járó kórképek diagnosztikájában van a DIT vizsgálatnak kiemelkedő jelentősége, figyelembe véve az irreverzibilis tüdőkárosodások megelőzését. A módszer az irodalmi hivatkozások (1, 2, 4, 5, 6) alapján elsősorban az alábbi kórképekben szolgál hasznos diagnosztikai információkkal:

- Inhalációs ártalmak (pl. dohányzás) okozta alveoláris károsodás felismerése
- különböző intersticiális pneumoniák (pneumocistis carinii, AIDS betegséghez társuló intersticiális pneumoniák)
- alveolitisek, ezen belül mind az exogen allergiás mind az un. fibrotizáló alveolitis szóba jön
- Felnőttkori autoimmun kórképekhez társuló alveolitisek (sceloderma, kevert kötőszöveti betegségek, egyéb immun alveolitisek)

A felsorolt kórformák DIT segítségével történő korai felismerése azon alapszik, hogy azoknál a betegeknél, akiknél a vizsgálat során az életkori átlagnál (2. táblázat) lényegesen rövidebb CT1/2 értéket mérünk, az alveolokapilláris membrán lézió nagy valószínűséggel fennáll. Amennyiben az említett paraméter az életkori átlagnak megfelel, alveolokapilláris membrán károsodás nem valószínű. Ezzel a módszerrel tehát el tudjuk különíteni a további invazív tüdővizsgálatokat (pl. tüdőbiopsziát, brochoszkópos alveoláris lavage-t) igénylő betegeket a membrán károsodással nem rendelkezőktől.
A megfelelő hisztológiai vizsgálatokkal megerősített alveolitisek kezelésének követésében is hasznos a módszer, hiszen a gyógyszeres kezelés folyamatos fenntartása mellett az ismételt vizsgálat eredménye, (a kapott CTl/2 érték normális életkori átlagértékhez való közeledése) jelzi a terápia hatékonyságát. Ezért a módszer a klinikai gyakorlatban a terápia követésre is igen jól alkalmazható (19).

A DIT módszer hátránya, hogy aspecifikus, az alveolokapilláris membránlézió okára illetve eredetére vonatkozóan nem ad információt. Igen lényeges, hogy a vizsgálat előtt tisztázzuk, hogy a beteg dohányzik-e vagy sem. A dohányzás ugyanis folyamatosan fenntartja azt az alveoláris laphám károsodást, amit az érzékeny DIT módszerrel ki lehet mutatni. Dohányzó

betegeknél 21 napos teljes dohányzási szünet után lehetséges a kapott CT1/2 értékből következtetést levonni az alveolokapilláris-membrán lézióra vonatkozóan (2).
Amennyiben a dohányzás garantáltan teljes elhagyása után is rövid CT1/2 értéket kapunk, úgy az alveolokapilláris membrán lézió nagy valószínűséggel megerősíthető. Amennyiben a 21 napos dohányzási szünet után a CT1/2 érték normálissá válik, a membránkárosodás kizárható.

3.1.1. A DIT módszerrel vizsgált saját betegcsoportok

Az általunk vizsgált betegeket klinikai pulmonológiai szempontból két csoportra oszthatjuk:

Az egyik a **gyermek tüdőgyógyászati esetek** több mint 100 fős csoportja, a másik a **felnőtt pulmonológiai és immunológiai** betegek mintegy 350 fős csoportja.

A DIT vizsgálatokat gyermek pulmonológiai betegeknél kezdtük először használni részben diagnosztikai, részben pedig betegkövetési célból. Az elmúlt 25 év során rutinszerűen vizsgált gyermekek száma ugyan több mint 100-ra tehető, de az alveolítissel kiszűrt, később különböző súlyosságú tüdőszövődményekhez vezető esetek száma szerencsére nem volt nagy, és csak egy végződött exitussal. A rutinszerűen vizsgált felnőtt betegek száma ezen időszak alatt meghaladta a 35o esetet.

A DIT kivitelezése a gyermek-pulmonológiai betegcsoportban nem tért el a felnőttekétől, tehát ugyanolyan standard körülmények között, ülő helyzetben végzett két perces 99mTc-DTPA inhalációval indult, majd 16 percig posterior irányból történt képbegyűjtés után fejeződött be a vizsgálat a kisgyermekeknél és a felnőtteknél is, ahogyan ezt a 19-20. oldalakon már részleteztem. A gyermek tüdőgyógyászati vizsgálati eredményeinkről több előadásban és közleményben számoltunk be (11, 12, 13, 14, majd a disszertáció után 19, 20, 21).

3.1.2. A DIT vizsgálatokkal kapott eredmények

A kandidátusi disszertációban (15) rögzített standard életkori normál CTl/2 értékek alapján a **Magyar belorvosi archívumban (18)** 1998-ban megjelent közleményünkben **28** kevert kötőszöveti betegségben (MCTD) szenvedő felnőtt immunológiai beteg HRCT-vel és DIT-tel történt vizsgálatáról számoltunk be. A betegekre bontott eredményeket mindkét módszerre vonatkozóan a 3. táblázat összegzi.

A két tüdővetület átlagos 99mTc-DTPA CTl/2 értékei a 28 beteg túlnyomó többségénél, (18 esetben) a normál életkori átlagnál rövidebbek voltak.

Az adatok alapján megállapítottuk, hogy a szisztémás immunológiai kórképek gyakori szövődményét jelentő tüdőkárosodás kezdeti finom morfológiai eltérései CT-vel is jól láthatók, de ezzel párhuzamosan a DIT vizsgálat is kóros eredményű. Ugyanakkor néhány esetben igazolható volt, hogy a DIT már akkor is kóros lehet, ha a CT még nem mutat típusos eltéréseket. Vagyis a módszer már a morfológiai eltérések előtt jelezheti az alveolítissel induló gyulladásos folyamat fennállását, és igazolhatja a korán elkezdett immuno suppresszió jogosultságát, amellyel a későbbi tüdő parenchyma károsodás mértéke csökkenthető.

Ssz.	Név	Nem	Kor (év)	Követési idő (év)	HRCT eltérés típusa	DTPA clearance T ½ min
1.	KZs	N	48	11	nincs	73,3
2.	MH	N	57	15	Foltos denzitásfokozódás alveolitissel	18,5
3.	TM	N	53	16	Foltos denzitásfokozódás alveolitissel	16,9
4.	SI	F	48	16	Foltos denzitásfokozódás fibrosissal	19,3
5.	KZ	N	52	12	Subpleurális lépesméz tüdő	29,3
6.	HS	N	44	15	Foltos denzitásfokozódás fibrosissal	24,8
7.	SzM	N	52	9	Foltos denzitásfokozódás fibrosissal	25,2
8.	CsJ	N	58	7	Foltos denzitásfokozódás fibrosissal	28,1
9.	BF	N	42	7	fibrosis	24,3
10.	KA	N	45	18	Foltos denzitásfokozódás fibrosissal	29,3
11.	DF	N	52	7	nincs	79,2
12.	BK	N	29	7	nincs	58,9
13.	PGy	N	39	7	fibrosis	30,4
14.	U	N	45	7	nincs	57,2
15.	BK	N	48	7	nincs	87,1
16.	VG	N	44	14	Foltos denzitásfokozódás fibrosissal	35,3
17.	SGy	N	50	8	Foltos denzitásfokozódás alveolitissel	14,4
18.	AL	N	41	7	Foltos denzitásfokozódás alveolitissel	22,0
19.	NyL	N	51	7	fibrosis	15,2
20.	ZZ	N	42	7	nincs	61,2
21.	FI	N	43	8	fibrosis	38,5
22.	MT	N	62	12	nincs	74,9
23.	KA	N	51	7	Foltos denzitásfokozódás fibrosissal	31,2
24.	GI	N	41	7	nincs	62,7
25.	MR	N	51	9	fibrosis	39,8
26.	KA	N	49	8	nincs	70,4
27.	SzS	N	47	9	nincs	33,8
28.	VM	N	48	8	Foltos denzitásfokozódás fibrosissal	16,2

3. táblázat. (18) MCTD-s betegek HRCT eltérésének és DTPA CT1/2 értékeinek összevetése.

Az Allergológia és Klinikai immunológia c. folyóiratban (19) 2000-ben számoltunk be a bronchoscópia során nyert hörgőmosó folyadékból szövettanilag is igazolt 7 fős fibrotizáló alveolítisben szenvedő gyermek több éves pulmonológiai után követési eredményeiről.

Az után követés átlagosan 3,7 évig tartó időtartama során összesen 29 DIT vizsgálatot végeztünk. A betegcsoport klinikai adatait a DIT eredményekkel a 4. táblázat tartalmazza.

Név	Vizsgálat ideje	DTPA CT1/2 (min)	
		Jobb	Bal
B.T	1997.01.24	33.136	42.658
	1997.07.07	29.880	26.594
	1997.07.16	25.006	20.223
	1998.01.25	27.823	26.279
	1999.04.28	26.401	24.242
H.J.†	1986.05.14	31.300	25.300
	1990.08.12	28.000	19.523
	1991.01.30	25.647	19.000
	1991.07.20	30.538	20.418
	1997.05.20	20.534	30.641
B. I.	1998.03.11	29.409	21.725
	1998.05.20	24.697	37.727
	1998.08.12	22.768	25.593
	1998.08.18	19.539	25.311
	1999.01.13	27.823	26.279
	1999.05.31	48.114	53.568
K.D.	1996.09.05	39.053	37.484
	1997.02.11	41.184	41.231
	1999.07.16	44.847	37.416
V.T.	1998.02.26	33.641	34.096
	1998.04.02	29.956	26.493
	1998.05.25	37.266	36.780
	1998.09.07	48.719	42.006
	1999.03.31	38.858	44.823
Sz.T.	1995.11.07	60.943	69.146
	1999.05.05	67.317	51.068
V.N.	1997.10.06	49.615	80.200
	1998.09.21	49.342	97.477
	1999.06.16	55.874	61.735

4. táblázat. (19) az után követésbe bevont 7 gyermek különböző időpontokban mért DTPA CTl/2 értékeinek alakulása a két tüdő félre vonatkozóan. († exitált).

A közleményben esetenként is bemutattuk a CTl/2 értékek változását. Az igen rossz prognózisú fibrotizáló alveolítis után követési adatai alapján, 3 különböző kórlefolyású csoportot lehetett elkülöníteni ebben a betegcsoportban. (5. táblázat).

Sorszám	Név	Nem	Kor	Diagnózis	Követési idő/év/	Vizsgálatok száma	Prognózis
1	B.T	nő	13	FA	4	5	rossz
2	H.J†	ffi	6	FA	10	5	rossz
3	B.I	ffi	11	EAA	1	6	jó
4	K.D	ffi	11	EAA	4	3	jó
5	V.T	ffi	11	EAA	1	5	jó
6	Sz.T	ffi	15	FP	4	2	stagnál
7	V N.	ffi	8	FP	2	3	stagnál
Átlag			10,7		3,7	4,14	
Szélső értékek			6-15				

5. táblázat. (19) Az után követésbe bevont 7 gyermek klinikai adatai, a 4. táblázat adatai alapján kialakított prognózisukkal.

- *Az első csoportban* az eleinte kórosan rövid CTl/2 értékekkel rendelkező, de az immuno-suppresszív kezelések hatására javuló értékeket mutató esetek 3 fős csoportja hosszabb távon jó prognózisúnak bizonyult. Ezt a csoportot az immunoszuppresszív kezelésre jól reagáló csoportnak nevezhetjük.
- *A második csoportban* a kezelések ellenére tartósan kóros, rövid CTl/2 értékekkel jellemezhető, vagyis az immunoszuppresszív kezelésre alig reagáló 2 beteg prognózisa rossznak bizonyult, egyikük 16 éves korában elhunyt.
- *A harmadik csoportban* az után követés indulásakor már kimutatható CT eltérésekkel is rendelkező 2 betegnél a mérsékelten kóros CTl/2 értékek később sem változtak, állapotukat stagnálónak véleményeztük.

Bár a követett beteg csoport létszáma nem volt nagy, adatainkkal a gyermek tüdőgyógyászati szakirodalomban elsőként igazoltuk, hogy a nem invazív DIT módszerrel nemcsak az alveolítis fennállása támasztható alá, de a terápia hatásának monitorozásával a betegség prognózisa is jól becsülhető. Megállapításaink az irodalmi adatokkal (1, 5, 6) összhangban vannak.

A bőrgyógyászati és venerológiai szemlében (21) Hazai viszonylatban elsőként ismertettük 2000-ben egy 9 éves, szövettanilag igazolt dermato-myosítisben szenvedő kisleány pulmonológiai esetét, akinél DIT-tel lehetett igazolni a kezdetben aktív, majd az immunoszuppresszió hatására javuló alveolítis jelenlétét (6. táblázat). Az esetnek itt is az a pozitív tanulsága, hogy a módszerrel már igen korán, igazolható alveolítis sikeresen kezelhető, és ezzel a súlyos tüdőszövődmények, pl. a fibrózis kialakulása megelőzhető.

A vizsgálat éve	jobb tüdő CTl/2 (Perc)	bal tüdő CTl/2 értéke (Perc)
1997	**25,2**	**25,4**
1998	**35,5**	**45,2**
2000	**33,3**	**34,5**

6. táblázat. (21) A dermatomyosítisben szenvedő 9 éves leánygyermek autóimmun tüdőkárosodást igazoló, a terápia hatékonyságát mutató után követési adatok.

A Rheumatology 2005 évi számában (23) foglaltuk össze nagyobb számú MCTD beteg csoporton végzett vizsgálati eredményeinket, illetve kongresszuson (22) is beszámoltunk róla. A közlemény **144 MCTD** beteg adatait foglalja össze. Ezek közül 96-nál (66,6 %) aktív interstíciális tüdőfolyamat (ILD) is igazolható volt. A betegcsoportban 75 betegnél (78,1 %) tejüvegszerű homály, míg 21 betegnél (21,8%) emellett enyhe fokú fibrózis is látszott **HRCT-vel**. Az ILD-vel rendelkezők közül 45 beteg 6-8 hétig 2 mg/kg/nap dózisban önmagában adott corticosteroid terápiában részesült, míg másik 51 beteg hozzáadott cyclophosphamid CPH (2 mg/kg/nap) terápiát kapott. A 6 hónapos kúra után ebből a 96 MCTD betegből 67 (69,8%) ILD-vel rendelkező beteg HRCT eredménye negatív lett. A tejüvegszerű homály az enyhe fibrózissal 15 (15,6%), betegnél megmaradt, és csak 13 (13,5%) betegnél alakult ki végleges fibrózis, egy betegnél súlyos tüdőkárosodással.

A 99m'Tc-DTPA clearance gyorsult volt mind a 96 aktív ILD-ben szenvedő betegnél (CTl/2 érték átlag: 28,7 + -8,2 min,- normál átlag < 40 min). A kezelés hatására a 99m Tc-DTPA CTl/2 összesen 79 (82,3%). beteg esetében normalizálódott.

A közlemény klinikai konklúziójaként megállapítható volt, hogy a HRCT ugyan gold standardnak tekinthető az ILD diagnózisában, de a korábban nem alkalmazott 99 mTc-DTPA DIT az MCTD diagnózisában **fontos kiegészítő adatokat szolgáltat**, ami egyéb kóros laboratóriumi adatok mellett az alveolocapillaris membrán sérülését jelzi. Ez a károsodás játszhat szerepet az MCTD kapcsán később kialakuló ILD-ben.

3.1.3. Következtetések

A kedvező irodalmi előzmények alapján hazánkban elsőként kidolgozott 99mTc DTPA aerosol inhalációjával végzett DIT vizsgálat a különböző autóimmun betegségekben szenvedő páciens csoportok vizsgálata során is hasznosnak bizonyult. A szeparált tüdővetületekre megadható számszerű paraméter, a CTl/2 érték ugyanis a normál életkori átlagok ismeretében objektív mérőszámmal teszi lehetővé az immun alveolítisek nem invazív módon történő

felfedezését, majd a terápia hatásának monitorozását. Az ismételt vizsgálatokkal történő után követés pedig a prognózis-becslésben játszik fontos szerepet. A DIT módszer ugyan hazánkban sem terjedt el széles körben a nukleáris medicina munkahelyeken, de ennek oka a nemzetközi szakirodalom (5) szerint is a módszer viszonylagos bonyolultságával, a kisszámú vizsgálati indikációval és a szerencsére ritkán észlelt súlyos szövődmények számával magyarázható.

Ugyanakkor az allergiás megbetegedések számának növekvő tendenciája miatt indokolt lenne országosan 2-3 regionális centrumnak számító nukleáris medicina munkahelyen beállítani és fenntartani a módszert. Standard módon végezve fontos hátterét jelentheti mind a felnőtt mind a gyermek tüdőgyógyászati ellátásnak.

3.2. A kéz perfúziós vizsgálataink 99mTc-DTPA–val

Bevezető, irodalmi háttér

A végtagok feltételezett keringészavarainak nem invazív módon történő megjelenítésére a nukleáris medicinában régóta több módszer is kialakult és a napi gyakorlatban jól bevált.

A napi izotópdiagnosztikai rutinmunkában a keringő vér nyomjelzésére vagy a vörösvérsejtek, vagy a plazma jelölése a szokásos gyakorlat. (*Ld. még a korábbi 2.3.3. élettani szempontok fejezetben leírtakat is).*

Az alsó végtagok esetében a claudikációs panaszokat okozó előrehaladott keringészavarok vizsgálatára például *Parkins és mtsai* (24) a 99mTc-HSA-t (humán serum albumin) használták összefoglaló tanulmányukban. A végtagok keringésének állatgyógyászati alkalmazásáról *Goggin* (28), a humán kéz keringés zavarainak izotópos vizsgálatáról *Greenstein* (27) számoltak be.

Jómagam *Bang* és munkacsoportjának (25) eredményei és *Al-Nahhas* (26) Reynaud szindrómás esetekkel foglalkozó közleménye alapján kezdtem a kéz keringészavarainak izotópos vizsgálatával foglalkozni.

3.2.1. A kéz perfúziós módszerrel vizsgált klinikai kórformák és betegcsoportok

Az Érbetegségek című folyóiratban, 1999-ben (29) hazai viszonylatban elsőként írtuk le a DTPA-val végzett kéz perfúziós módszerünket, amely nemcsak vizuális, de szemi quantitatív adatokkal is jellemzi az ujjak microcirkulációs zavarát. (21., 22. ábrák).

A dolgozatban vizsgált betegcsoportok

A vizsgálatba összesen **48** személyt választottunk be, valamennyien nők voltak. A klinikai adatok alapján 3 csoportot képeztünk (7. táblázat). Az első csoportban 10 egészséges kontroll személy adatai szerepelnek. A második csoport 15 betegénél az **MCTD** valamennyi klinikai jele megvolt. A harmadik csoportban 23 primer **Raynaud-kóros** beteg szerepel, tipikus klinikai tünetekkel.

Csoport	Létszám	Életkor (median)	Min.-max.	Nem
Normál	**10**	**43**	**24-62**	**6 nő**
MCTD	**15**	**15**	**41-47**	**mind nő**
Raynaud	**23**	**42**	**17-54**	**19 nő**

7. táblázat. (28) a kézperfúzióval vizsgált 48 személy klinikai adatai.

A betegcsoportok 3-16 éve követett betegekből állnak, akiknél különböző klinikai szindrómák, arthritis, Raynaud-jelenség, a kezek kipirulása, a kezek zsibbadása, myositis, vasculitis, esetenként dermatológiai eltérések voltak kimutathatók.

Az MCTD-s beteg-csoportban 6 beteg aktív stádiumban volt, amely laboratóriumi szempontból magasabb vvt. süllyedést, leukopeniát, meg növekedett kreatinin kináz szintet, pozitív Waaler-Rose tesztet, C-reaktív protein jelenlétet és aktív arhritist jelentett.

A másik 9 MCTD-s beteg az előbbi vizsgálatok normális eredménye alapján is klinikailag inaktív stádiumban volt. A felsorolt labordiagnosztikai módszerek mellett Doppler, lézer-Doppler és kapillármikroszkópos vizsgálatok is történtek, a feldolgozás során azonban csak a Raynaud-kóros betegcsoport kapillármikroszkópos adatai voltak alkalmasak az FPR értékek összehasonlítására. Valamennyi beteg előzetes felvilágosítás után, írásbeli beleegyezés alapján került DTPA kéz perfúziós vizsgálatra.

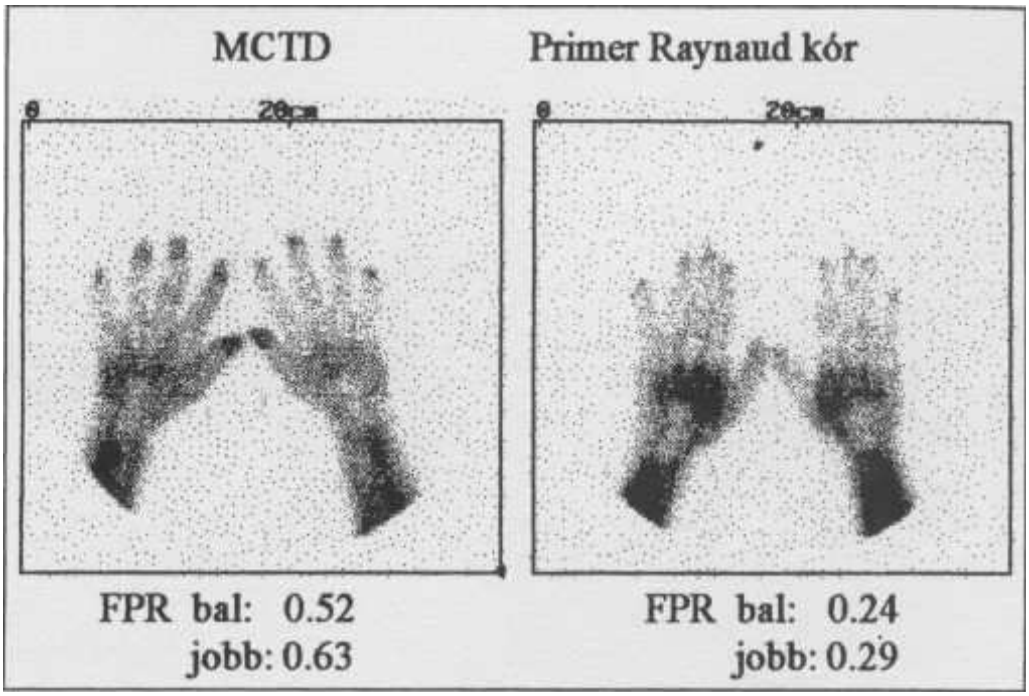

21. ábra. MCTD-s beteg (balra) és Raynaud kóros beteg (jobbra) tipikus kézperfúziójának statikus képe a kóros FPR értékekkel. Megfigyelhető, hogy míg az MCTD-ben a tenyér izmok microcirculációja is sérül, a Raynaud kórban az izmok perfúziója megtartott.

3.2.2. A kéz perfúziós vizsgálat (kezdeti) technikája

a. Betegelőkészítés, a vizsgálat indítása képbegyűjtés: az izotópdiagnosztikai vizsgálat különösebb előkészítést nem igényelt. A beteg gyógyszereit is szedhette, melynek dózisáról az adatlapon említés történt.

A beteg hanyatt fekvő testhelyzetben a feje fölé helyezett kezek tenyéri felszínét a gammakamera látómezejére helyezte. (6. ábra). A gammakamera (2. ábra) nagy felbontású parallel hole kollimátorral volt felszerelve. A beadott radiofarmakon 400 MBq 99mTc-DTPA volt. Ezt az aktivitást az egyik lábháti vénába bólus formájában adtuk be, és ezután elindítottuk a 60 db 1 sec-os kép számítógépes begyűjtését. Ennek lezajlása után azonnal egy statikus, 3 percig tartó vér-pool leképezés is történt.

b. *Képfeldolgozás:* a számítógépes ROI kijelöléshez 2 képet használtunk: az első a 60 db 1 másodperces kép összegképe, a másik az ún. korai vér-pool kép volt. (21. ábra) Az ujjakat takaró ROI-ba valamennyi kézujjat bevontuk, kivéve a hüvelykujjat. Egy másik ROI az egész tenyéri régiót reprezentálta (22. ábra). Az ujjak régiójának beütésszámát elosztva a tenyéri régió beütésszámával kaptuk az ún. ujj-tenyér hányadost (Finger-to-Palm Ratio-FPR).

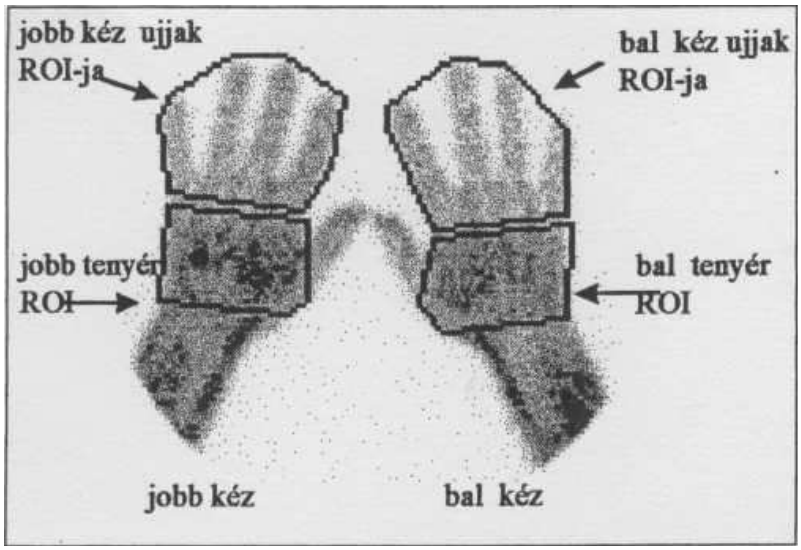

22. ábra. A kézperfúziós vizsgálat értékeléséhez szükséges ROI-k felhelyezése és a számítás módja. FPR = az ujjak ROI-jának összes beütésszáma /a tenyéri ROI összes. beütésszámával.

Statisztikai módszerek: A leíró statisztikákon túl az oldal differencia ellenőrzését, illetve az első átfolyásból és statikus képből kapott paraméterek összehasonlítását párosított próbával végeztük. A különböző betegcsoportok FPR értékeinek összehasonlítására variancia-analízist, illetve 2 mintás Student-féle t-, vagy Welch-féle d-próbát alkalmaztunk; az utóbbiakat aszerint, hogy a csoportok szórása F-próba alapján megegyezett-e.

3.2.3. A kezdeti kéz perfúziós vizsgálatokkal kapott eredmények

Az egyes betegcsoportokra kapott ujj-tenyér arány (FPR) értékek megoszlását a 23. ábra, átlagát és szórását a 8**.** táblázat foglalja össze. Az ujjak keringészavarának mértékét az FPR érték csökkenése jelzi

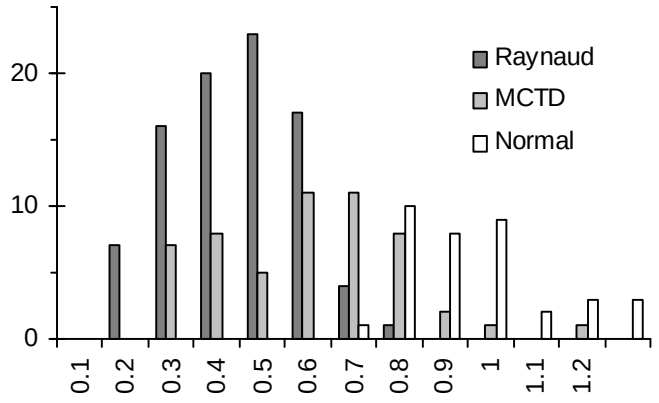

23. ábra. A vizsgált betegcsoportok FPR értékeinek eloszlási diagramja. A normál csoport FRP inverz értékei 0,7-1,3 közöttiek. A legalacsonyabb FPR értékeket a primer Raynaud-kórban kaptuk. Az MCTD-s betegek értékei - elsősorban az aktív klinikai stádiumban - igen alacsonyak.

Csoport	**N**		**Fingers/palm ratio**			
			Dinamikus vizsgálat		**Statikus kép**	
			átlag	**S. D.**	**átlag**	**S.D.**
Normál	**10**	**Jobb**	**0,93**	**0,22**	**0,85**	**0,16**
		Bal	**0,95**	**0,16**	**0,88**	**0,14**
MCTD	**15**	**Jobb**	**0,58**	**0,24**	**0,55**	**0,20**
		Bal	**0,57**	**0,21**	**0,51**	**0,15**
Raynaud	**23**	**Jobb**	**0,40**	**0,16**	**0,42**	**0,14**
		Bal	**0,39**	**0,13**	**0,42**	**0,11**

8. táblázat. (28) A 48 betegből képzett három csoport FPR adatainak összegzése.

Nem találtunk szignifikáns eltérést az első átfolyásos képsor összegéből és a statikus képből számolt FPR értékek (P>0,05), valamint ugyanazon beteg két kezére kapott FPR értéke között (P>0,1). Az ujj- tenyér hányados a 10 fős egészséges egyénekből álló kontrollcsoport adatai alapján 0,94+-0,18 értéknek adódott (8. táblázat). Ez az érték azt fejezi ki, hogy egészséges felnőttek ujj és tenyéri bőrének keringési viszonyai közel azonosak. (A tenyéri bőrkeringéshez hozzáadódik a tenyérizmok vértartalmának aktivitása, ezért a tenyéri ROI beütésszáma kissé magasabb az ujjakénál).

Nem volt szignifikáns különbség az első vérátfolyás összegképein és a statikus képeken számított FPR értékek (P>0,05), illetve a különböző oldali kezek FPR értékei között (P>0,1). A variancia-analízis szerint az FPR érték jelentősen függ a betegségtől (P<0,001): leginkább a Raynaud-szindrómás csoportban s valamivel kisebb mértékben az MCTD-nél is csökkent a normál kontroll csoporthoz képest (21. ábra). A különbség a két betegcsoport között is szignifikáns volt (d-próba P<0,01).

Tovább bontva az MCTD-s csoportot **(**9**.** táblázat), megállapítható, hogy az aktív stádiumú betegek FPR értékei jelentősen alacsonyabbak az inaktív stádiumban levőkénél (2 mintás t-próba, P<0,05), azaz vizsgálatunk az aktív stádiumban kifejezettebb mikrocirkulációs zavart tud igazolni.

FPR	N	Átlag	S. D.
Inaktív klinikai stádium	**9**	**0,66**	**0,21**
Aktív klinikai stádium	**6**	**0,48**	**0,19**

9. táblázat. (28) FPR átlagértéke az aktív és inaktív klinikai stádiumú MTCD betegeknél.

A módszer előnye, hogy egy időben lehet vizualizálni mind a tenyér, mind az ujjak régiójának makro- és mikro- cirkulációs viszonyait a keringő plazmavolumen leképezésével. Egy esetben az is előfordult, hogy nemcsak az ujjak, de a tenyéri régióban is aktivitás-hiányt találtunk az FPR vizsgálattal (23. ábra). Az arteriográfia a tenyér-artéria elzáródását igazolta ennél a betegnél!

dc_515_12

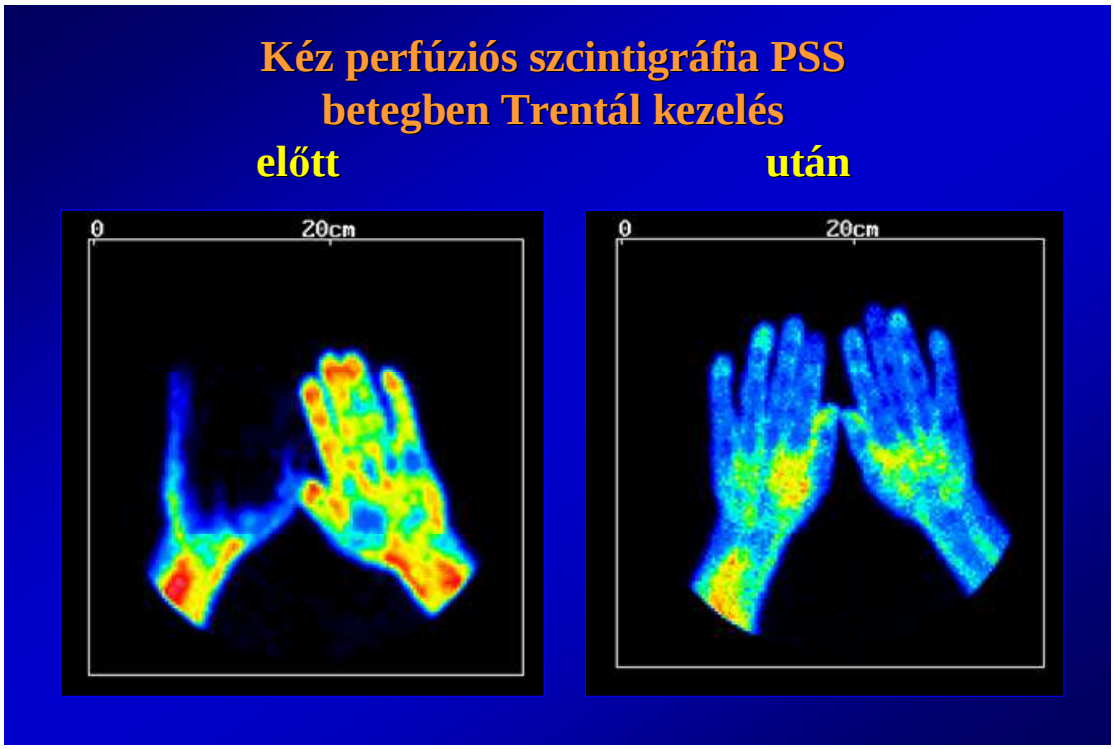

23. ábra. A kéz perfúziós szcintgráfia jelentősége a terápiakövetésben

Egy másik esetben a color Doppler az ulnaris régióban mindkét kézen csökkent áramlást jelzett, és ugyanitt az ulnaris régióban az izotóp-diagnosztikai vizsgálat is csökkent aktivitást mutatott.

A harmadik esetben normális FPR értékek mellett nagyfokú aktivitásszint-különbséget találtunk a két kéz között. Ennél a betegnél Thoracic Outlet Szindrómát (TOS) bizonyítottak a későbbi vizsgálatok. A felsorolt három beteg nem szerepel statisztikai feldolgozásunkban, de jól illusztrálják az izotóp- diagnosztikai módszer klinikai használhatóságát, amely nemcsak az ujjak mikrocirkulációs zavarainak jól vizualizálható megjelenítésére, de a nagyér szintű keringészavarok leképzésére is alkalmas. A módszer bőrgyógyászati alkalmazhatóságát a bőrgyógyászati és venerológiai szemlében (31) is bemutattuk.

A Magyar Immunológiában (33) 2003-ban **kizárólag a primer és secunder Raynaud** szindrómában szenvedő betegek DTPA kéz perfúzióval kapott eredményeinket közöltük. A közlemény célja az volt, hogy bemutassuk mennyire alkalmas ez az új módszer a kéz mikro cirkulációjának megjelenítése, jellemzésére, a speciális tünetekkel rendelkező betegeknél.

Betegcsoportok: A tanulmányba **84 beteget** vontunk be közöttük 25 férfi volt (10. és 11. táblázat). A beválasztási kritérium a mindegyiküknél megfigyelhető epizodikus ujj ischaemia megléte, amely klasszikusan háromfázisú színelváltozásban jelent meg.

	Nők	**Férfiak**
Betegek száma	**59**	**25**
Átlagos életkor (év)	**45,4 (20-75)**	**46,7 (25-71)**
Primer Raynaud kór	**22**	**11**
Szekunder Raynaud - jelenség	**37**	**14**

10. táblázat. (33) A vizsgálatba bevont betegek alapadatai.

(A kéz perfúziós felvételi technikát ennél a vizsgálatnál annyiban újítottuk, hogy a vizsgálatokat már ülő helyzetben, könyökvénába adott injekcióval végeztük). A vizsgálatok eredményének értékelése vizuálisan, majd az ujj/tenyér hányados (FPR) kvantitatívan értékeinek megadásával is megtörtént. A statisztikai összehasonlítást a klinikailag differenciált primer és szekunder csoport között végeztük el.

	Nők	**Férfiak**
Progresszív szisztémás sclerosis	**16**	**8**
Buerger-kór	**2**	**2**
Kevert kötőszöveti betegség	**5**	**0**
Polymyositis	**1**	**0**
Sjögren-szindróma	**2**	**0**
Szisztémás lupus erythematosus	**2**	**0**
Kollagénbetegség	**2**	**0**
Nem differenciált autoimmun betegség	**6**	**2**
Egyéb	**1**	**2**

11. táblázat. (33) A szekunder Raynaud-jelenség kórformák szerinti megoszlása.

Eredmények:- Vizuális értékeléssel a szekunder csoportban észleltek több regionális perfúzió zavart (51 beteg közül 37-nél), míg a primer kórformában 31 beteg közül mindössze két esetben ($p<0,001$) (12. táblázat).

		Szimmetrikus	Regionális
Primer	nők	21	2
Raynaud-kór	férfiak	10	0
	Összesen:	**31**	**2**
Szekunder	nők	13	24
Raynaud- jelenség	férfiak	1	13
	Összesen:	**14**	**37**

12. táblázat. (33) A vizuális értékeléssel észlelt perfúziós eltérések megoszlása.

Az ujj/tenyér hányados viszont a primer Raynaud csoportban bizonyult szignifikánsan kisebbnek ($p<0,05$). A nemek és a jobb, illetve a bal kéz között nem mutatkozott szignifikáns különbség az FPR értékekben (13. táblázat).

	Primer (n=33)		Szekunder (n=51)	
	Nők	Férfiak	Nők	Férfiak
Bal	**0,52**±0,15	**0,5**±0,23	**0,56**±0,27	**0,55**±0,12
Jobb	**0,48**±0,14	**0,49**±0,13	**053**±0,17	**0,55**±0,12

13. táblázat. (33) Az ujj/tenyér hányados (FPR) átlagai a primer és a szekunder Raynaud-szindrómás csoportokban.

Következtetések: A DTPA-val végzett kéz perfúziós szcintigráfia nem invazív, költséghatékony diagnosztikus módszer. Már a vizuális értékelés feltárhatja a kéz regionális jellegű vérellátási zavarait, és objektíven tükrözi a kéz mikrocirkulációjának globális és regionális eltéréseit. Ezen kívül olyan kvantitatív adatokat is szolgáltat, amelyekkel a kórlefolyás követése pontosabbá válhat.

Összehasonlító vizsgálatok más leképezési technikákkal.

A magyar immunológia (36) 2005 évi számában a radioizotópos a kapillár mikroszkópos és lézerszkenneres kéz perfúziós vizsgálómódszerek összehasonlítását végeztük el ugyanazon a betegcsoporton.

A vizsgálat célja a (sugárterheléssel nem járó) lézerszkenner technika bemutatása volt, az előzőekben leírt izotópos technika összehasonlítási alapul szolgált.

A vizsgált betegcsoportok: ebben a tanulmányban összesen **58** Raynaud szindrómás beteget**,**

6 férfit, és **52** nőt vizsgáltunk. Átlagéletkoruk 40,1±1 3,08 év, betegségük időtartama a vizsgálat végzésekor átlagosan hat év volt. A tünetek jelentkezése után átlagosan két év múlva jelentkeztek az ambulancián.

Előzményi adatok: **38**-an dohányoztak. Lehetséges okként 23 esetben a stressz is szerepelt, míg a többieknél (35 beteg) csak a hideghatás jött szóba. Negyvenkét beteg anamnézisében gyakori fejfájás is szerepelt. A betegek többségénél (45 beteg) csak a kéz ujjai voltak érintettek, míg 13 betegnél a lábujjak is. Ötvenhárom betegnél a típusos háromfázisos rohamot figyeltük meg, míg öt betegnél hideg vagy stressz hatására csak kétfázisú roham alakult ki. A lézerszkenneres vizsgálatnál a kontrollcsoportot alkotó 16 nem dohányzó egészséges önkéntes átlag- életkora 38,9±9,6 év volt.

A DTPA-val végzett kézperfúziós vizsgálat a 2.3.3. fejezetben leírtak szerint zajlott.

A vizsgálómódszerek jellemzése:

A Kapillármikroszkópos vizsgálat jellemzői

A körömágyi kapillárisok morfológiájának meghatározására kapillár mikroszkópos vizsgálatot végeztünk Perimed (Nikon, Japán) készülékkel. A kapillárisok képe alapján felállított kategóriákat a 14. táblázatban részletezzük.

Stádium	Jellemző
I.	egyes stádiumú kapillárismorfológia, normálkép
II	20 µ alatti, de tágult kapillárisok
III.	20 µ feletti kapillárisok jelenléte
IV.	20 µ alatti tágult kapillárisok máshol a bőrön
V.	20 µ feletti tágult kapillárisok máshol a bőrön
Stádiumon belüli fokozat	
1.	nincs bushy (seprűszerű) kapilláris, bevérzés, tócsa, szétesett kapilláris
2.	bushy (seprűszerű) kapilláris
3.	bevérzés, tócsa, szétesett kapilláris
A kapillárissűrűség jelölése	
a.	normál sűrűség
b.	enyhe avascularitas: egy vagy két diszkrét avascularis terület
c.	közepes avascularitas: több mint két diszkrét avascularis terület
d.	súlyos avascularitas: nagy konfluáló avascularis

14. táblázat. (36) A kapillármikroszkópos kép osztályozása Maricq (1976) nyomán).

A lézerszkenneres vizsgálat jellemzői

A vizsgálat menete

A betegeken legalább 30 perces szobahőmérsékleten (24,2±0,3°C) tartózkodás után végeztünk lézeres és radioizotópos vizsgálatot. A nem domináns kéz tenyéri oldaláról egymást követően három lézerszkenneres felvételt készítettünk:

1: nyugalmi állapotban,

2: a felkarnak mandzsettával történő szisztolés vérnyomásérték feletti, majd a leszorítás utáni vértelenség állapotában,

3: a felengedést követő hyperaemia állapotában.

Az alkalmazott LDI lézerszkenner főbb jellemzői:

Egy lézersugár két léptetőmotorral felszerelt tükör segítségével pásztázza végig a testfelszínt. A sugárnyaláb a mozgó vérelemekről és az álló szövetekről is visszaverődik egy fényérzékelő detektorba. A foton áram mértéke lineárisan arányos a szöveti perfúzióval, a vörösvértestek átlagos sebességétől és koncentrációjától függ.

A képpé rendezett digitalizált jel színkódoltan jelenik meg, a perfúziós értékeket 0,0~10,0 V között ábrázolva. Minden mérési ponthoz egy számszerű perfúziós érték van rendelve, ebből tetszőleges terület átlagos perfúziója számolható. A vizsgálatot elsötétített helyiségben kell végezni, hogy elkerüljük a környezeti fények okozta műterméket. A maximális letapogatott terület 64 x 64 pixel (0,50 x 0,50 mm²) méretű. Átlagosan 10 mérés történik minden pontban - 60 ms-ig tart -, tehát egy 64 x 64 mátrix méretű terület teljes szkennelési ideje négy perc.

(A Perimed készülékléptetéses technikát alkalmaz a szkennelésre; ez érzékenyebbé teszi a módszert az alacsonyabb keringésű területeken, de hosszabb vizsgálati idővel jár).

A vizsgálat értékelése: A radioizotópos vizsgálat analógiájára kijelöltük a kéz II.-V. ujjának és a tenyérnek megfelelő régiót. A lézer- szkenner szoftverét (Perisoft) alkalmazva megmértük a két régióban a legalacsonyabb (PUm,), a legmagasabb (PUma) és az átlagos (PUm~„) vérátáramlást, úgynevezett perfúziós feszültségegységben (PU) kifejezve. Ezután az alapállapot paramétereit kiindulási értéknek tekintve mértük az átlagos perfúzió százalékos változását.

A primer és secunder Raynaud szindrómás betegek vizsgálati eredményeinek elemzése:

A nem izotópos vizsgálati eredmények összegzése

Kapillár-mikroszkópia: A vizsgálati eredményeket a 15. táblázat összegzi.

Stádium	Jellemző	Beteg (fő) n=**58**
I 1 a	normális kép, nincs vérzés vagy bushy kapilláris; normál sűrűség	28
I 1 b	normális kép, nincs vérzés *vagy* bushy kapilláris, enyhe avascularitas	19
I l c	normális kép, nincs vérzés, bushy kapilláris, közepes avascularitas	2
1 2 a	normális kép, bushy kapilláris, normál sűrűség	1
II l b	20 µ alatti, de tágult kapillárisok, nincs vérzés, enyhén avascularis	2
III l a	20 µ feletti kapillárisok, nincs vérzés vagy bushy kapilláris, normál sűrűség	1
III l b	20 µ feletti kapillárisok, nincs vérzés vagy bushy kapilláris, enyhén avascularis	3
III 1 c	20 µ feletti kapillárisok, nincs vérzés vagy bushy kapilláris, közepesen avascularis	1
III 2 a	20 µ feletti kapillárisok, bushy kapilláris, normál sűrűség	1

15. táblázat. (36) A betegek kapillárismorfológiájának megoszlása.

Betegeink többségénél (84%) **normális** kapillármikroszkópos képet láttunk, esetleg avascularis területekkel. Néhány esetben (9%) tágult kapillárist figyeltünk meg, míg mindössze két esetben (3%) láttunk úgynevezett bushy (seprűszerű) kapillárist.

A lézerszkenneres vizsgálatok eredményeit a 16. táblázat összegzi.

	Alap (PU mean SD)		**Leszorítás** (PUmean sD)		**Hyperaemiás** (PUmeon SD)	
	Raynaud	kontroll	Raynaud	kontroll	Raynaud	kontroll
Ujj	1,16±0,34	1,79±0,58	0,70±0,27	0,70±0,22	1,53±0,53	2,22±0,65
Tenyér	1,15±§,39	1,61±0,35	0.62±0,20	0,61±0,17	1,12±0,37	1,08±0,53
	P< 0,005		p>0,005		p<0,005	

16. táblázat. (36). A primer Raynaud-kóros betegek és a kontrollcsoport ujjainak és tenyerének lézeres vizsgálattal különböző állapotban mért perfúziós átlag értékei. (PU: perfusion unit).

Alapállapotban a táblázat szerint Raynaud-szindrómában szignifikánsan alacsonyabb perfúziós értékeket mértünk mint az egészségeseken.

Mandzsettás leszorítás után nem volt különbség a betegek lézerrel mért ujj- és tenyér perfúziós értékei között az egészséges és beteg csoport között.

A leszorítás megszűnése után a vér-elárasztás állapotában az ujjak régiójában mindkét betegcsoportban szignifikánsan magasabb perfúziós értékeket mértünk, mint az

alapállapotban. Bár az egészségeseknél a hyperaemia állapotában szignifikánsan magasabb perfúziós értékeket mértünk, az alapállapothoz viszonyított változás nagysága mégsem különbözött a primer Raynaud-kóros betegekétől.

Az izotópos - DTPA kéz perfúziós - vizsgálatok összegzése:

A kéz perfúziós szcintigráfia vizuális értékelése során az ujjak és a tenyér régiójában nem észleltünk körülírt aktivitáscsökkenést vagy emelkedést. A két kézen mért ujj-tenyér arány (FPR) – megfelelt Raynaud- kórra jellemző értékeknek. Baloldalon 0,54±0,17, jobb oldalon 0,53±0,14 volt, nem különbözött egymástól.

Lézeres vizsgálattal *a dohányos és nemdohányos primer Raynaud-kóros* betegek *alapállapotban* mért perfúziós értékei nem különböztek egymástól. (Dohányos PUmean: 1,07±0,25, nemdohányos PUmean: 1,04±0,40), De *a leszorítást követő* hyperaemiás válasz nagysága szignifikánsan kisebb volt a dohányosoknál! (dohányos PUmean-változas: 0,36 vs. nemdohányos PUmean-változás: 0,50) (p=0,018).

A kézperfúziós szcintigráfiával már a nyugalomban mért FPR-értékek is szignifikánsan alacsonyabbnak bizonyultak a dohányos betegeinknél! (FPR dohányos: 0,50±0,2 vs. FPR nem dohányos: 0,72±0,12) (p=0,0011).

A fejfájással is küszködő és ilyen panaszt nem említő primer Raynaud-kóros betegeink kézperfúzióját összehasonlítva, nem találtunk különbséget sem a lézeres paraméterekben, sem a radioizotópos FPR-értékekben (FPR fejfájás : 0,52 ± 0,15 vs. FPR nincs fejfájás' 0,57 ± 0,19) (p > 0,05).

Az alapállapotban mért lézeres paraméterek közül a PUmax és a radioizotópos FPR-értékek között szignifikáns lineáris összefüggést találtunk (p<0,05).

Az összehasonlító vizsgálat eredményeinek megbeszélése

A különböző technikákkal kéz keringési állapotot vizsgáló módszerek eredményei a Raynaud kórban ismert kézkeringési állapotot jól tükrözik. Míg a lézer-Doppler segítségével főként a bőr termoregulációs kapillárisainak hálózati rendszere vizsgálható, a méréseket körülbelül 1 mm mélységben végezzük, az izotópos keringésvizsgálattal a kéz egészének

mikrocirkulációja megjeleníthető, beleértve az artéria radiális és ulnáris rendszer közötti összeköttetést létesítő felületi és mély palmaris arcusokat és az azokból eredő kisebb tápláló artériákat is.

Jelen tanulmányunkban a kéz felületi és mélyebb mikrocirkulációs rendszerét együtt vizsgáltuk primer Raynaud-kóros betegeken. Eddigi ismereteink birtokában nem volt meglepő, hogy a bőr felületi kapilláris (mikroszkópos) anatómiája többségében szabályos volt. Ez igazolja, hogy primer Raynaud-kórban a bőr nutritív kapillárisrendszere megtartott marad.

Mivel nem rendelkeztünk a lézeres vizsgálattal kapcsolatban előző tapasztalatokkal, méréseink helyességének igazolásához egészséges önkénteseket is vizsgáltunk.

Alapállapotban a Raynaud-kóros betegek ujjainak az egészségesekénél alacsonyabb (DTPA) perfúziója várható volt. Érdekes megfigyelés azonban, hogy lézeres vizsgálattal a betegek tenyerének felületi perfúziója is alacsonyabbnak bizonyult az egészségesekénél, annak ellenére, hogy a betegek csak az ujjak elhidegüléséről számolnak be különböző behatásokra. Míg a lézeresen mért perfúziós értékek nem mutattak különbséget a tenyér és az ujjak között, addig a tenyér ujjakhoz viszonyított radioaktivitás-felvétel az FPR-értékekből következtetve jelentősen alacsonyabb volt. A palmaris szövetek (pl. az izmok) gazdag vérellátása mélyebb rétegekben megtartott maradt, tehát érthető, hogy a beteg csak az ujjait érzi hidegnek, annak ellenére, hogy a bőr termoregulációs kapillárishálózatának érintettsége nemcsak az ujjak régiójára lokalizálódik.

Ha az összehasonlító vizsgálat eredményeit összevetjük a Raynaud jelenség ismert patofiziológiai okaival, érdekes kérdések vetődnek fel. A patogenezisre utaló gondolatok között előkelő helyet foglal el Thomas Lewis „lokális hiba" elmélete; eszerint valamilyen inger- gyakran hideg vagy emocionális terhelés - hatására az ujjartériák simaizma túlzottan reagál és ebben a folyamatban az érfal simaizomzatának normális szimpatikus impulzusokra adott hiperreaktivitása játszik jelentős szerepet. Méréseink alapján már alapállapotban különbséget észleltünk az ujjak perfúziójában a két betegcsoport között, mindkét vizsgálómódszerrel. A „hiperreaktivitás" mértékének különbözőségét vártuk a gyakori fejfájástól szenvedő és nem szenvedő betegeink között is. Ezt a feltevést vizsgálataink nem erősítették meg.

A dohányzás keringésre gyakorolt káros hatását ebben a betegcsoportban is mérni tudtuk.

A radioizotópos kézkeringés-vizsgálattal a *dohányosoknál* mért alacsonyabb FPR-értékek igazolják, hogy az amúgy is csökkent ujj perfúzió a dohányzás hatására tovább romlik, jobban, mint a tenyér keringése. Ez a megfigyelés összhangban áll az irodalmi közlésekkel.

Ugyanakkor a dohányosoknál a lézeres vizsgálattal mért hyperaemiás válasz nagyságának csökkenése a vascularis rezerv beszűkülésére is utal. Úgy gondoljuk, hogy az akut „vértelenséget" követő hyperaemiás válasz mértéke és az endothel funkció között összefüggés áll fenn, de ennek igazolására még további vizsgálatok szükségesek.

Összehasonlító vizsgálatunk eredményeink alapján megalapozottnak tartjuk, hagy a kapilláris morfológia jellemzése mellett a Raynaud-jelenségben szenvedő betegek kéz keringésének vizsgálata is szükséges, akár radioizotópos keringésvizsgálattal, akár lézer-Doppler-szkenner képalkotással.

Izotópos kézperfúzióval olyan nagyér- szintű zavarok is kiszűrhetők, mint carpal tunnel szindróma, TOS (thoracic outlet szindróma), vagy valamely kisartéria- thrombosisa stb. Amennyiben további kutatással sikerül igazolni az endothel funkció és a lézer-Doppler vizsgálattal mért hyperaemiás válasz mértéke közötti összefüggést, e módszer objektív, reprodukálható, költség hatékony szűrővizsgálatként alkalmazható lesz a klinikai gyakorlatban.

3.2.4. A kéz perfúzió fejezetének megbeszélése, következtetések

Az elmúlt években számos módszert dolgoztak ki a végtagok keringés-zavarainak mérésére. *Parkins és mtsai (24)* 99mTc-mal jelzett HSA (Human Serum Albumin) segítségével sikeresen tudták mérni az alsó végtagi keringészavarokat claudicatios panaszokkal rendelkező betegeiknél. Hasonló radiofarmakont használt *Greenstein és munkacsoportja is (27).* Ők a vibrációs ártalomban szenvedő betegek kezének mikrocirkulációs zavarait vizsgálták. A vérátfolyást ml/100 ml szövet/perc értékekre adták meg, és score segítségével fejezték ki az organikus érbetegségek súlyosságát.

Az állatgyógyászati gyakorlatban *Goggin (28)* sikeresen használta a 99mTc-MDP, illetve DTPA radiofarmakonokat. Statikus vérátfolyás-képek segítségével nem invazív módon tudta követni a végtagok ischaemiáját a különböző háziállatok végtag-sérüléseinél. Ennél a módszernél azonban csak a komplett ischaemia, azaz a teljes artériás érelzáródás kimutatása volt a cél. *Bang,* koreai szerző (25) dolgozott ki olyan dinamikus kéz perfúziós, hideg provokációs módszert 99mTc-MDPvel, mellyel objektíven meg tudta állapítani a Raynaud-fenomén diagnosztikus kritériumait, mivel szignifikánsan alacsonyabb véráramlást talált ezeknél a betegeknél. Módszerét kapillár-mikroszkópiával is sikeresen kombinálta.

A kapillár-mikroszkópia klinikai használhatóságáról kevés adatot találtunk. *Ubbink és munkatársai (Angiology 46, 59-64 1995)* a módszer szenzitivitását 67, specificitását 84, míg

pontosságát 81%-nak találták. Az általunk vizsgált Raynaud-szindrómás betegcsoportban csak 34%-ban találtunk kapillár-mikroszkópos eltéréseket!

A lézer-Doppler módszer tapasztalataink alapján ígéretesnek tartható a bőr mikrocirkulációs zavarainak akár parametrikus megítélésére is, hátránya viszont a költséges műszer.

Az izotópdiagnosztikai módszerrel meghatározott FPR vizsgálat megítélésünk szerint az alábbi klinikai előnyökkel rendelkezik:

- Nem invazív, költség hatékony, mivel új beruházás nélkül a meglévő izotópdiagnosztikai laboratóriumokban végezhető.
- Sugárterhelése minimális, nem haladja meg egy szokásos kamera renográfia sugárterhelését. (1,6 mSv effektív dózis).
- Lehetőséget nyújt a különböző mikrocirkulációs prokovációs próbák kivitelezésére.
- Alkalmas mindazon terápiás beavatkozások és kezelések monitorozására, amelyek az ujjak mikrocirkulációs viszonyait befolyásolják.

Összegzés: fentiek alapján úgy gondoljuk, hogy a DTPA-val végzett kézkeringés vizsgálat, az FPR-meghatározása a nukleáris medicina nem invazív költség hatékony klinikai módszere, amely alkalmas a kézujjak mikrocirkulációs zavarainak stádium-beosztására és a kezelés hatásának megítélésére. A módszer ma már tankönyvekben is szerepel (61, 62).

3.3. DTPA az endokrin orbitopathia vizsgálatában

Bevezető, a szakirodalmi előzmények összefoglalása:

A Magyar Radiológia folyóiratban 2000 évben és az Orvosi Hetilapban 2003-ban megjelent közlemények alapján. (49, 53).

Graves 1835 és Basedow 1840-ben megjelent közleményei óta a róluk elnevezett kórképpel együtt járó szemtünetek (7. ábra) kiváltó oka nem ismert, diagnosztikája és kezelése napjainkig komoly klinikai probléma maradt. Mivel az exophthalmus megfelelő kezelésének alapja a pontos diagnózis, illetve a megfelelő diagnosztikai módszer mely a stádium megállapítás mellett a kezelés hatásosságának követésében is alkalmazható, célszerűnek látszott olyan izotóp diagnosztikai módszer kidolgozása mely segíti a kórképben szenvedő betegek klinikai ellátását.

A hazai szerzők közül Leövey még 1995-ben is, az endocrin ophthalmopathia (EOP) aetiológiáját, diagnosztikáját és kezelési elveit összefoglaló közleményében (38) azt állapította meg, hogy az EOP a Graves- Basedow (GB) kór egyik legtöbbet vitatott és legnehezebben kezelhető komponense, annak ellenére, hogy klasszifikációját már 1977-ben amerikai szerzők megalapozták, (40) és előfordulási gyakoriságát is elemezték (41). Külföldi (37) és hazai (38) szerzők időről-időre összefoglalták az EOP patogenezisét (42) diagnosztikai és kezelési ajánlások (37) jelentek meg. Ugyancsak ebben az időszakban hazai szerzők (39) már közöltek az EOP diagnosztikában jól használható MR módszert is. Majd ezután a kilencvenes évek végén jelentek meg a nukleáris medicina szakirodalmában olyan közlemények, amelyek az EOP autoimmun gyulladásos biológiai természetét ismerve, (8. ábra) a szomatosztatin analógokkal végzett szcintigráfiával kísérelték meg az EOP biológiai aktivitását jellemezni. (43, 44, 47, 48) Ugyanakkor kiderült, hogy szomatosztatin analógokhoz hasonlóan, néhány órás várakozási idő után a 99mTc-vel jelzett, immunológiai szempontból azonban nem specifikus humán szérum albumin is halmozódhat az EOP-ra jellemző retrobulbáris gyulladásban (45).

Az EOP klinikai jellemzői, patofiziológiája, kezelési lehetőségei

Az EOP a GB kór súlyos szövődménye, de a szemtünetek a hyperthyreosis kialakulását meg is előzhetik, és ritkán az EOP hypothyreosishoz is társulhat. Az EOP gyakorisága GB betegekben a diagnosztikus kritériumok szigorúságától függően 10-50% között van. A hyperthyreosisban szenvedő betegek első klinikai jelentkezésére nem ritkán éppen a kozmetikailag zavaró exophthalmus, esetleg kettős látás miatt kerül sor.
A bulbus protrusioját az EOP-s betegekben a külső szemizmok, vagy a retrobulbaris zsírszövet volumenének növekedése, de leggyakrabban a két tényező együtt okozza (13. ábra). A terápia alapvető célja a súlyos szemtünetekhez vezető autoimmun folyamat csillapítása, megszüntetése és így az orbita komponensek gyulladásos duzzanatának csökkentése. A gyulladás csökkentésére három lehetőség van:

Immuno szupresszív kezelés,
külső besugárzás, vagy a
dekompressziós műtét.

A magára hagyott, súlyos EOP a nervus opticus feszülése következtében kialakuló vérellátási zavar miatt akár a látás elvesztéséhez is vezethet! A DEOEC-ban hazánkban elsőként valósult meg az EOP-s betegek korszerű interdisciplinális ellátása. A vizsgálataikat és a kezelésüket végző munkacsoportban endokrinológus, szemész, radiológus onkoradiológus, és nukleáris medicina szakorvosok dolgoznak. Amennyiben a GB kóros betegeknek szemtünetei is vannak, a megfelelő fizikális, laboratóriumi és szemészeti kivizsgálást követően MR vizsgálatra is sor kerül, ha az állapot súlyossága ezt indokolja, vagy ha a tünetek az alkalmazott kezelés ellenére továbbra is fennállnak, illetve progrediálnak (50).

Az immunológiai eredetű endokrin orbitopathia klinikai lefolyása ismert szakaszokból áll (37) (8. ábra). A betegség eredményes oki kezelése ezért csak az autoimmun folyamat aktív szakaszában lehetséges (37, 38). Inaktív stádiumban a gyógyszeres kezelés vagy irradiáció esélyei rohamosan csökkennek. Az EOP késői stádiumában, a fibrosis kialakulásakor már csak izomkorrekciós műtétek jöhetnek számításba.
A klinikai tünetek súlyossága és a folyamat aktivitása nem párhuzamosan változik, (12. ábra) ezért elengedhetetlen a retrobulbaris gyulladás aktív stádiumának megállapítása, az ennek megfelelő kezelés elvégzése, majd a kezelés hatékonyságának követése. Az EOP aktivitásának megítélésére alkalmazott módszerek több hátránnyal is rendelkeznek,

időigényesek, költségesek. A radiológiában az MR-rel történő T2 relaxációs idő szemizmokban történő mérésére alapozott módszert dolgoztak ki. (39, 46, 51,). *Péter Mózes és munkatársai* 1995-ben írt közleményükben (39) már részletesen közölték az endokrin orbitopathia MR diagnosztikájának radiomorfológiai alapjait, de a retrobulbáris térben zajló immunológiai aktivitás megítélésére a szemizom átmérők változását önmagában nem tartották megfelelőnek. Ezért a T2 relaxációs idő mérését is javasolták. *Szűcs Farkas* és munkatársai 2000-ben a módszer hazai továbbfejlesztéséről számoltak be (49) és alkalmazták EOP betegcsoportok vizsgálatában. (54, 56). De továbbra is problémás maradt az izom térfogatok változásának és a gyulladásos folyamat biológiai aktivitásának megítélése (9., 10., 11., 18., 19., 20. ábrák).

A nukleáris medicinában a szomatosztatin analógokkal, mint pl. a 111In-mal jelzett octreotide, (43, 44) SPECT leképezéssel történtek próbálkozások. De kiderült, hogy specifikusnak tartott radiofarmakonok mellett az aspecifikus, 99mTc-jelzett immunglobulinokkal is leképezhető az EOP (45). Magunk más szerzőkhöz hasonlóan (44, 47) a 99mTc-Neospect szomatosztatin analóggal (52) szereztünk jó tapasztalatokat- (12.,13.,14.,15.,16. ábrák). A szomatosztatin analógok EOP vizsgálatokra történő rutinszerű alkalmazásának elsősorban a radiofarmakon magas ára szab gátat, ezért nem terjedtek el a gyakorlatban. A 111Indium jelölés hátrányait (ami a jelölő izotóp relatíve magas energiájú gamma sugárzása miatt gyengébb felbontású képeket eredményezett) a 99mTc-jelölés kiküszöbölte.

Az előzőek miatt célul tűztük ki, hogy a 99m-Te-mal jelzett DTPA-komplex, és 4 detektoros kis látóterű koponya-SPECT alkalmazásával olyan új módszert dolgozzunk ki, mely EOP-ban a retrobulbaris tér gyulladásos aktivitásának megítélését rövid vizsgálati idő alatt, költség hatékonyan biztosítja (51). Jól bevált „arany standard" diagnosztikai eljárás hiányában azonban az új módszerrel kapott eredményeket először a MR T2 relaxációs idő mérésén alapuló izom aktivitási pontszám (score) értékekkel (50) majd a specifikusabbnak tartott szomatosztatin-analóg depreotid (99mTc-Neospect) segítségével nyert képekkel hasonlítottuk össze (57). A módszerrel kapott eredményeinket az *Orvosi Hetilapban 2003*-ban hazánkban elsőként ismertettük (53).

Munkahipotézisünk szerint az orbitában zajló gyulladás kimutatására a vesék glomerulusain át a vizelettel kiszűrődő 99mTc- DTPA-komplex is alkalmas. EOP esetében a megfelelő időintervallumban végzett SPECT leképezéssel a gyulladás kísérő jelenségei, pl. a vérbőség, a kapilláris tágulat megjeleníthető. (17. ábra) Várható, hogy a radiofarmakon az orbitában a

kapillárisok megnőtt permeabilitása miatt extravasalisan nagyobb mennyiségben kiáramlik és az interstitiumban plazmafehérjékhez is kötődve, jelzi a gyulladásos aktivitást, oedemát. (17., 20. ábrák). Ez a halmozódás ugyan nem sejt- vagy receptorspecifikus, de az orbitában zajló immunológiai folyamat aktivitásának mértékével arányos (52).

3.3.1. Az EOP vizsgálatára alkalmas módszerek

MRI

(Klinikai fontosságára való tekintettel az alábbiakban először a DEOEC Radiológiai Klinikán az EOP-s betegeken alkalmazott orbita MRI vizsgálat részletes metodikáját ismertetem *Szücs F és mtsai (2002*) megjelent közleménye (51) szerint.

A vizsgálatokat 1 T térerejű Shimadzu SMT- 100X berendezésen koponyatekerccsel végezzük. Mindhárom irányban natív T1 súlyozott (TR=500 msec, TE=25 msec, nex=2, szeletvastagság =3,5 mm, gap=0,5 mm) felvételeket készítünk, ahol a szagittális és axiális képek síkja a n. opticusokkal párhuzamos. Ezenkívül hagyományos spin echo (CSE) technikával axialis T2 súlyozott és proton denzitású (TR=2200 msec, TE=90, ill. 20 msec, nex=1, szeletvastagság=3,5 mm, gap=0,5 mm), valamint koronális STIR képeket (TR=3000 msec, TE=22 msec, TI=10 msec, nex=2, szeletvastagság=3 mm, gap=1 mm) készítünk.
A vizsgálat alatt sor kerül minden külső egyenes szemizomban, esetenként a retrobulbaris zsírszövetben a T2 idő mérésére. Ezután a képek egy központi szerverre kerülnek, majd CD-lemezen archiváljuk őket. Innen később bármely megfelelő teljesítményű személyi számítógépen egy speciális képkiértékelő programmal megtekinthetők, és rajtuk a szükséges területmérések elvégezhetők. Az axiális T1 súlyozott szeleteken a monitoron egérrel körülrajzoljuk a rectus izmokat, a gép pedig a pixelszám és a nagyítási tényező alapján kiszámítja a területet. A mért területértékeket összeadva és a pitch-csel megszorozva az izom volumenét kapjuk meg köb mm-ben. Hasonló módszerrel, szeletről - szeletre haladva meghatározható a retrobulbaris zsírszövet, valamint a csontos orbita térfogata is. Ez utóbbi elülső határát az adott szemüreg külső és belső szemzugait összekötő egyenes adja meg.
A koronális T1 súlyozott képeken megmérhetjük az egyenes és ferde szemizmok, valamint az orbita horizontális és verticalis irányú átmérőit. Erre vagy egy előre kiválasztott standard síkban kerül sor (p1. az első scan a bulbus hátsó pólusa mögött), vagy abban a szeletben, ahol megítélésünk szerint a legvastagabb az izom.

Az EOP jellemzője az orbita zsírszövetében, valamint a külső szemizmok peri- és endomysiumában található fibroblastok fokozott glycosaminoglycan és mucopolysaccharida termelése. Ennek és a lokális cytokin-hatásnak a következménye a külső szemizmok oedemas duzzanata és az orbitális kötőszövet mennyiségének részben irreverzibilis fokozódása. A GB kórhoz társuló EOP esetében a folyamat autoimmun jellege nyilvánvaló, de az EOP pathomechanizmusa lényegében nem tisztázott (42).

Mivel a csontos orbita térfogata nem változik, a gyulladás következtében a szemüreg tartalma a külvilág felé igyekszik: exophthalmus jön létre, így nemcsak a bulbus lesz nagyobb részben extra orbitális helyzetű, hanem a zsír és a szemizmok tapadása is előrébb kerül. Steroidok, lokális irradiáció hatására az autoimmun folyamat megnyugszik, az oedema csökken. Az esetek nagy részében azonban az izmokban zsíros degeneráció vagy fibrosis alakul ki úgy, hogy az izom maga az aktív gyulladás lezajlása után is vastagabb marad. Az ilyen izom kontrakciós és relaxációs képessége egyaránt végleg károsodott, a betegnek panaszt, kettős látást okozva. A klinikus dilemmája ilyenkor annak eldöntése, hogy a szemmozgások korlátozottságát újabb autoimmun fellángolás, vagy az előrehaladó fibrosis okozza. A két állapot kezelése különböző, a szükséges immunoszuppresszív kezelés elmaradása a betegség gyors progresszióját eredményezheti, a fölöslegesen adott kezelés súlyos mellékhatásai ugyancsak nem kívánatosak (58).

A szemüreg alkotóinak megítélésére többfajta képalkotó módszer is rendelkezésre áll. A leggyorsabb és legolcsóbb az A- és B- módban dolgozó szemészeti ***ultrahang***. Hátránya, hogy a betegnek, a vizsgálat alatt szemével meghatározott irányokba kell tekintenie, hogy az izomhas a transducer számára hozzáférhető legyen, így az UH nehezen mozgó vagy extrém vastag szemizmok esetében képtelen meghatározni az átmérőket, az aktivitásról egyáltalán nem ad információt (58).

A CT, különösen az egymással érintkező vékony szeletek készítésére alkalmas technikai újítások hatására az orbita csontos részeinek kitűnő ábrázolása mellett alkalmas az izmok morfológiai leképezésére is. A képeken területmérések és egyéb számítások is végezhetők, de az aktivitásról nyilatkozni nem lehet, valamint a betegek CT-vel történő után követése a szemlencse sugárkárosodásának veszélyével járhat.

Az MRI a beteg újra pozicionálása nélkül tetszőleges síkú képalkotásra használható, megfelelő paraméterek mellett felbontása kiváló, ionizáló sugár-terheléssel nem jár, és a képek a folyamat aktivitására vonatkozó információt is tartalmaznak.(9.,10.,11., 18.,19. ábrák). Ez utóbbi a megfelelő terápia megválasztásában döntő.

MR vizsgálattal egy alkalmas szeletben mért területtel az izmok térfogata megbecsülhető. A T2 idő mérése segít az aktív és inaktív stádiumok elkülönítésében. Az irodalomban az aktív stádium jeleként leginkább a megnyúlt T2 időt, mint az oedema jelét adják meg, ez azonban nem mindig jár izom duzzanattal, vaskosabb rectus izmok pedig gyakran fordulnak elő normál T2 relaxációs idő mellett is (46). Az oedema megítélését a STIR szekvenciával készült képek is segítik, ahol a megfelelően megválasztott, rövid inverziós idő miatt a zsírszövet sötét, az oedemás izom világos területként ábrázolódik (18., 19. ábrák). Zsíros degeneráció esetén a T1 képeken magasabb, fibrosisban mindkét szekvenciával alacsonyabb szignálintenzitást látunk az izmon belül. A normál T2 idő határértéke a térerőtől függ. Ilyen értéket egyéb okból orbita MR vizsgálatra kerülő, nem EOP-s egyéneken végzett mérések alapján határozhatunk meg. Másik lehetőség, hogy nem a T2 idő abszolút értékével jellemezzük a folyamatot, hanem a szemizmok m. temporalishoz viszonyított jelintenzitásának arányát adjuk meg, mely az aktív stádiumban növekszik.

Több próbálkozás is folyik, hogy a megnyúlt T2 idő helyett egy, az aktivitást biztosabban jelző paramétert találjanak (pl. izmok kontrasztanyag halmozása, radiofarmakon dúsítása, stb.). Megfelelő térbeli felbontást is adó módszer egyelőre nem áll rendelkezésre.

A képkiértékelés sarkalatos pontja a térfogatok lehető legpontosabb meghatározása. Erre leginkább a transzaxiális képeken van lehetőség, mivel a koronális síkban a bulbus környezetében és a conus régiójában az izmok egymástól való elkülönítése nehézségekbe ütközik, és a szemüregből elő boltosuló zsírszövet sem mérhető pontosan. A legtöbb vizsgáló csoport, így mi is a m. rectus sup. és a m. levator palpebrae superioris térfogatát együtt határozzuk meg, mivel ezek néhány szeleten biztonsággal nem választhatók szét (39).

Vékonyabb szeletek pontosabb volumen- meghatározást tesznek lehetővé, de egyben több képet és több munkát is jelentenek. A 4 mm-es pitch-érték olyan kompromisszum, amivel a valós térfogat jól közelíthető, és a mérésekre fordított idő is elfogadható tartományban marad. Fontos, hogy a szemüreg teljes egészét leképezzük, az orbita tetejétől az aljáig, ellenkező esetben az alsó és felső rectus izmok, de még gyakrabban az extraorbitalis helyzetű zsírszövet kisebb-nagyobb része lemaradhat a képekről. 4 mm-es pitch mellett sokszor 9 szeletbe belefér a teljes orbita. Ha mégsem, akkor nem a szeletvastagságot emeljük, hanem további scan-eket készítünk. Munkánk során felvetődött a területmérések automatizálása egy olyan programmal, mely előre kiválasztott fényerejű képpontok számát (melyek bizonyos szignálintenzitású térfogatelemeket képviselnek) adná meg a felvételen.

Az izmokban korábban leírt elváltozások (oedema, zsíros degeneráció, fibrosis) azonban olyan jelintenzitás-eltérésekkel járnak, melyek lehetetlenné teszik a p1. csak az izmokhoz

vagy csak a retrobulbáris zsírhoz tartozó képpontok pontos megszámlálását. Ezért ezt a mérési lehetőséget elvetettük. Az MR vizsgálatok koponyatekercs segítségével készültek. Ez bár kevésbé részlet gazdag képet eredményez, mint egy speciális felületi orbita tekercs, mégis egyszerre mindkét szemüreg tartalma vizsgálható, és az általunk várt elváltozások megjelenítésére elegendő a felbontása. A koponyatekercs alkalmazásából ered az a tény is, hogy a koronális metszeti képeken mért szemizom- területek nem felelnek meg a valóságnak, hiszen az orbiták tengelye és a külső egyenes szemizmok a koronális síkra nem merőlegesek. Az izmok helyzetéből adódóan a torzítás legnagyobb mértékben a lateralis, legkevésbé a medialis rectus izmot érinti.

Az EOP-s páciensekben leggyakrabban egyszerre több izom is megbetegszik. Az érintettség gyakorisága sorrendben: m. rectus inferior, medialis, superior és lateralis. A folyamat sokszor kétoldali, leggyakrabban a medialis rectus izom esetében. A retrobulbaris kötőszövet térfogata abszolút értékben és a csontos orbitához viszonyítva is szignifikánsan növekszik, és nagyobb lesz az extra orbitális zsírszövet aránya is (46). Az exophthalmus szintén mérhető az axialis képeken, ez az érték azonban egyszerű szemészeti vizsgálattal is megadható. Az MR pontosan ábrázolja a n. opticust is, mely eredetileg enyhe S alakban fut. A bulbus protrusioja miatt ez az ív eltűnik, a látóideg kifeszül. folyamat mind az axialis, mind az orbita tengelyével párhuzamos síkban készült sagittalis képeken nyomon követhető.

Ideális esetben T2 súlyozott felvételeken az is látható, hogy a feszülés miatt az ideget kísérő dura hüvelyen belül a liquortér elkeskenyedik. Az optikus neuropathiára más módon is következtethetünk. Egy, a bulbus mögött készített koronális felvételen az egyenes szemizmok egymásra merőlegesen mért vastagságából, valamint a szemüreg horizontális és verticalis átmérőjéből ún. horizontális és vertikális indexeket számolhatunk, melyek egy bizonyos határérték felett fenyegető optikus károsodást jeleznek (39). A leírtak alapján megállapíthatjuk, hogy az MR vizsgálat olyan információkat nyújt az EOP kivizsgálásában, melyek segítik a helyes terápiás módszer megválasztását, a betegek követését, és más eszközzel nem, vagy csak több módszer együttes alkalmazásával érhetők el. A felsorolt jellegzetességek és korlátok ismerete fontos a képek megfelelő interpretálásához és a helyes következtetések levonásához.

A szem-SPECT

(Az EOP-ban végzett koponya SPECT vizsgálat részletes leírása a 2.4. szem-SPECT fejezetben található).

A módszer rutinszerű bevezetése előtt 5 betegen megvizsgáltuk a 4 fejes SPECT segítségével dinamikus üzemmódban végzett vizsgálattal, hogy mikor éri el a koponya (és a szem) régiója azt az egyensúlyi állapotot, amikor az intravénásan beadott DTPA aktivitásszintje nem emelkedik tovább. (Összesen 60 db 1 perces képet gyűjtöttünk be a beteg arc és agy koponyájáról 4 irányból. Az orbita régiójára illesztett ROI-k idő-aktivitásgörbéje a 20. percig lassan emelkedett, majd közel vízszintessé, kissé csökkenővé vált. Így megállapítottuk, hogy az injekció beadása után 20 perccel lehet elkezdeni a koponya SPECT leképezését. Már az első vizsgálatok során azt találtuk, hogy a DTPA kifejezetten halmozódik az MR-rel is ödémásnak talált szemizmok régiójában, de az orr és szájüregi nyálkahártya is kifejezetten dúsítja. (17. ábra).

Az izotóppal jelzett szomatosztatin analóg polipeptidek (Pl. a 99mTc-Neospect) jóval lassabban jutnak ki a kapillárisokból az intestítiumba, ezért az iv. beadás után 3 óra múlva kezdtük a SPECT leképezést, a korábban ismertetett begyűjtési és értékelési módszerrel. (52, 53) A begyűjtés eredményeként először egy 3D szerű képet, majd ebből készült metszetsorokat értékelhetünk. (12., 13., 14., 15., 16. ábrák).

3.3.2. Az általunk vizsgált betegcsoportok

Először 14 beteg DTPA szem-SPECT vizsgálati eredményeit hasonlítottuk össze MR vizsgálataik score eredményeivel 2002-ben (50). Majd 2005-ben, (ugyanebben a folyóiratban) már **21 beteg** összehasonlító vizsgálatának eredményeiről számoltunk be, miután az MR score, a 99mTc-Neospect és a klinikai gyakorlatban széles körben használt clinical activity score (CAS) összehasonlítását is elvégeztük (57).

2003-ban az Orvosi Hetilapban **10** kontrol személy és **64** EOP-ban szenvedő beteg hasonló összehasonlító vizsgálatáról számoltunk be (53), de 2009-ben már **57** beteg immunoszupresszív terápiájának a módszerrel történt után követési eredményeit ismertettük.(58). Az eltelt évek során évente átlagosan mintegy 80 rutinvizsgálat is történt, tehát az elmúlt **10 év alatt mintegy 800** vizsgálatot végeztünk a módszerrel.

3.3.3. A szem-SPECT vizsgálatokkal kapott eredményeink

- Az MR score értékekkel történt összehasonlító vizsgálataink során (50) megállapítottuk, hogy az orbita és az agy jobb temporális lebenyére illesztett ROI-k beütésszám hányadosai OR/B alacsony értéket adnak. (17. táblázat).

Patient	Age (year)	Gender	SPECT left OR/B:	SPECT right OR/B
1.	53	F	6,1	6,00
2.	23	F	4,16	5,26
3.	40	M	7,80	7,50
4.	46	F	5,76	5,89
5.	40	F	8,09	7,60
6.	39	M	6,49	6,90
7.	68	F	7,90	7,30
8.	24	F	4,52	5,24
9.	50	F	5,89	6,20
Mean	42,60		**6.4**± SD:1,17	

17. táblázat. (50) az MR T2 relaxációs idő mérések alapján inaktívnak (O MR score) bizonyult EOP betegek orbitális és agyi (jobb temporális) régiójára illesztett ROI-k beütésszám hányadosai.

A nullánál magasabb,MR score értékek alapján aktívnak tartható 1-4 közötti MR scorral rendelkező betegek beütésszám hányadosainak átlaga szignifikánsan magasabb lett, mint a kontrolcsoport átlaga. (18., 19. táblázatok).

Patient	Age (years)	Gender	SPECT,L	MRI, L	SPECT,R	MRI, R
1	45	M	8.07	3	6.34	0
2	54	F	8.02	1	8.15	1
3	53	F	11.60	2	12.20	0
4	34	F	7.65	2	5.47	1
5	45	M	7.70	3	8.25	3
Mean:42,6			**8.64**	2,6	**8.082**	**1.0**
SD.			±1.67		± 2.59	

18. Táblázat. (50) az MR T2 relaxációs időmérések alapján aktívnak bizonyult EOP betegek orbitális és agyi (jobb temporális) régiójára illesztett ROI-k beütésszám hányadosai.

Kontrol átlag: **6,37** ± 1,17 Kóros átlag.: **8,35**±1,67 2,59 Az eredmények megfelelnek az irodalomban ismerteknek (.43,44).

	Inactive	**Active**
	6.10	*8.07*
	4.16	*8.02*
	7.80	*11.60*
	5.76	*7.65*
	8.09	*7.70*
	6.49	*6.34*
	7.90	*8.15*
	4.52	*12.20*
	5.89	*5.47*
	6.00	*8.25*
	5.26	
	7.50	
	5.89	
	7.60	
	6.90	
	7.30	
	5.24	
	6.20	
Mean:	***6.37***	***8.35***
SD	*1.17*	*2.08*
P < 0.05		

19. Táblázat. (50) Az MR T2 relaxációs időmérések alapján aktívnak és inaktívnak véleményezett szemek agyi és temporális ROI beütésszám hányadosainak összehasonlítása. A hányadosok átlag értéke szignifikánsan nagyobb az aktív csoportban.

- A ROI-k beütésszám hányadosainak normál és kóros értékek közötti kis különbség miatt a megbízhatóbban reprodukálható és szélesebb kóros tartományban mozgó „felvett aktivitás érték” számolására tértünk át. (53) A DTPA felvétel (Uptake activity= UA) és az MR score között jó korrelációt találtunk (25. ábra).

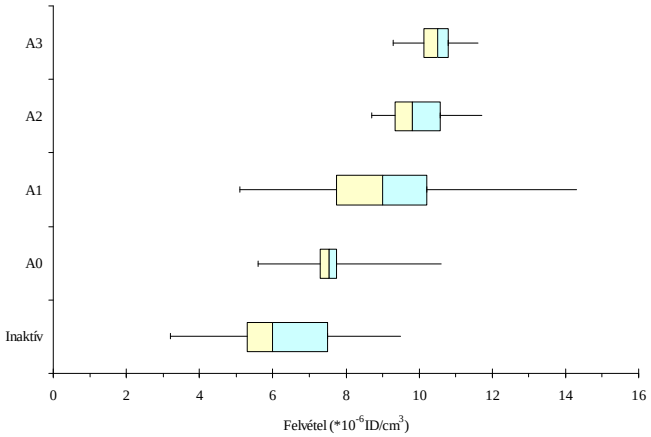

24. . ábra. (53)A DTPA felvétel függésének szemléltetése az MR statustól. A magasabb MR pontértékhez (függőleges) nagyobb DTPA felvett aktivitás értékek tartoznak (vízszintes.)

A gyulladásos folyamatokban jelen levő, lymphocitákhoz kötődő, ezért specifikusabbnak tartott 99mTc-Neospect és a DTPA dúsulás mértéke ugyancsak jó korrelációt mutatott. (25. ábra).

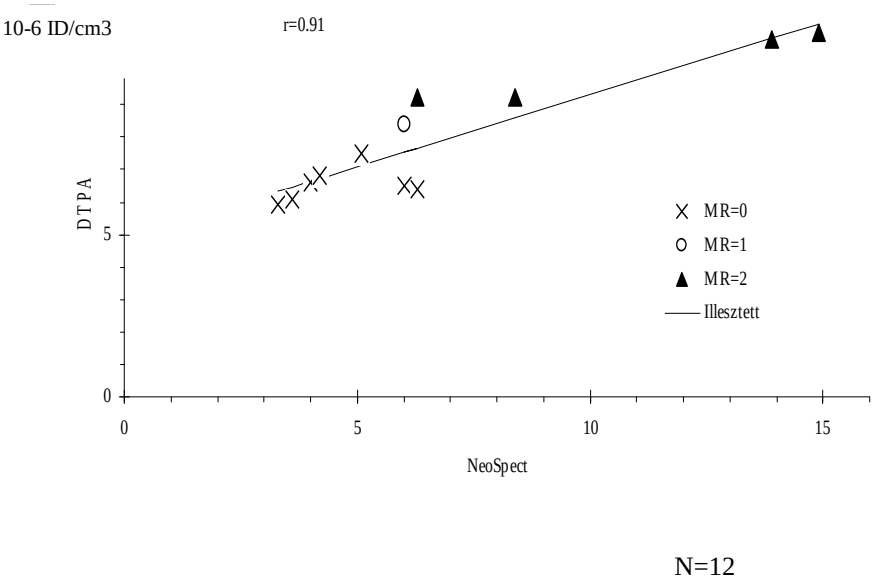

25. ábra. (53) A DTPA (függőleges) és 99mTc-Neospect dúsulás (vízszintes összefüggése az MR score értékekkel 12 beteg vizsgálati eredménye alapján.

Ezek alapján elmondható, hogy a DTPA a költségigényesebb szomatosztatin analógokhoz hasonlóan jól dúsul az aktív EOP területén. Bár elsősorban az orrüregi aktivitás vonatkozásában észlelhetők eltérések a kétféle radiofarmakon halmozódása között, a kórjelzően magas aktivitás a szemizmok és az orbita régiójában DTPA alkalmazásakor is egyértelműen észlelhető. (16. és 17. ábrák) Nagyobb betegcsoporton más statisztikai módszerek alkalmazásával (57) is hasonló eredményeket kaptunk.(26., 27. ábrák).

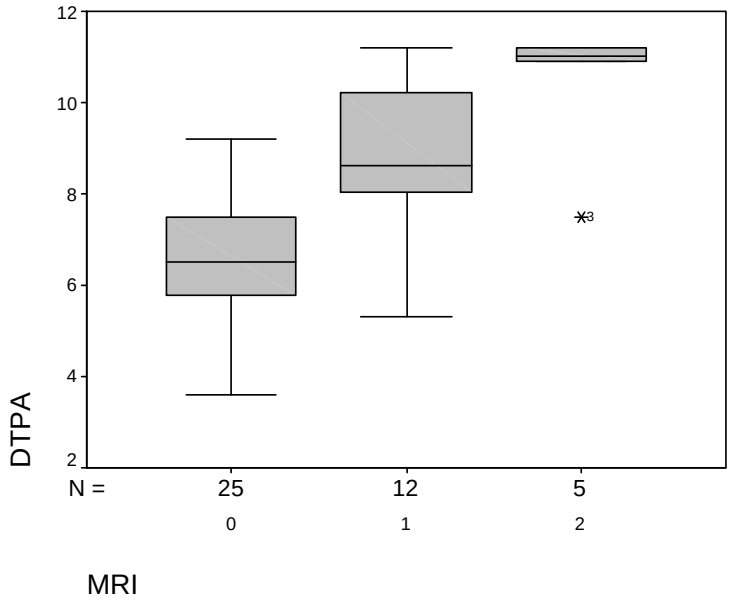

26. ábra. (57) „Box-and-whisker plots” módszerrel ábrázolt összefüggés a DTPA felvétel (uptake activities =UA) és az MRI score értékek között. Jól látható a DTPA UA értékek növekedése az MRI score függvényében.

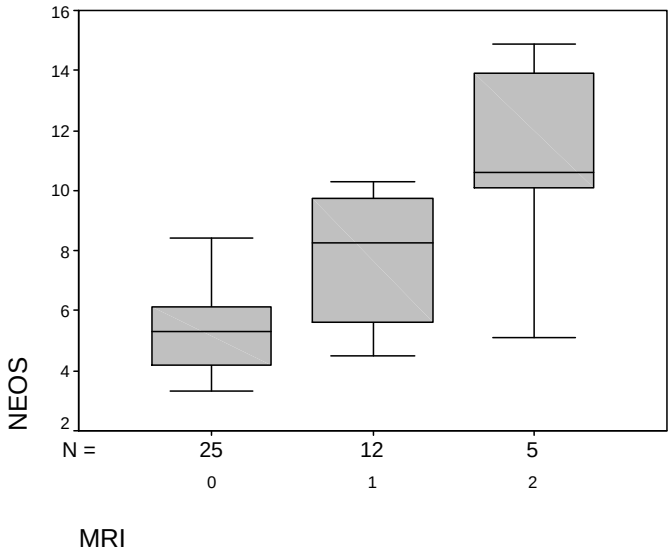

27. ábra. (57) Box-and-whisker plots” módszerrel ábrázolt összefüggés a 99mTc-Neospect (NEOS) felvétel (uptake activities- UA) és az MRI score értékek között) Jól látható a 99mTc-Neospect UA értékek növekedése az MRI score függvényében.

- Ugyanakkor eredményeink azt is igazolták, hogy a széles körben alkalmazott CAS értékek, nem egyeznek jól az MR score értékekkel, (29. ábra) és az irodalomban leggyakrabban használt (és általunk is kipróbált) ROI technikák is kevésbé megbízhatóak. (30. ábra) A 20. táblázatban látható betegcsoport vizsgálatával igazoltuk (57) hogy az általunk kipróbált két radiofarmakon helyettesítheti egymást, (31. ábra).
- A felvett aktivitás (UA) a normál csoportban átlagosan 6,26 ± 1,6-nak adódott DTPA alkalmazásakor (20., 21. táblázat).

	Beteg-csoport	Megoszlás nő/férfi	Létszám	Életkor (szélső értékek)	MR pont
DTPA	Aktív cs.	15/6	21	50,9	0-3
	Inaktív cs.	34/9	43	45,6	0
Neospect	EOP	5/1	6	41,8	0-3
	K	2/8	10	60,5	nem volt
(K: Kontroll)					

20. táblázat**.** (53) A két különböző radiofarmakonnal (99mTc-DTPA és 99mTc-Neospect) vizsgált betegcsoportok jellemzői.

Csoport	N	Átlag	Szórás	
I		86	**6,26**	**1,60**
A0		9	7,69	1,40
Al		19	9,18	2,43
A2		8	10,08	1,03
A3		6	10,53	0,81
Összesen:		128		

21. táblázat. (53) Az aktivitás felvételi értékek (10-6 ID/cm3 egységben) az inaktív csoport és az aktív csoport („A") különböző részcsoportjai (A0-A3) esetén.

Ez az érték kóros esetben, a kezelés előtti florid gyulladás állapotában akár 20-25-ös értékre is felmehet, tehát a folyamat biológiai aktivitását széles értéktartományban, folyamatos skálán teszi mérhetővé. (32. ábra). Napi leletezési gyakorlatunkban a 8 (10-6 ID/cm3) feletti felvett aktivitást kezdjük kórosnak véleményezni.

- Klinikai szempontból azt tartjuk a legfontosabbnak, hogy a megbízható paraméterrel rendelkező DTPA szem-SPECT az EOP stádium megítélésére, és ezzel a leginkább célravezető terápia megválasztására alkalmas.
- A módszer másik fontos előnye, hogy a felvett aktivitás értékétől függően nemcsak a terápia eredményessége prognosztizálható, (58) de a betegség biológiai aktivitás-változásának követésére is alkalmas (31., 32., 33. ábrák).

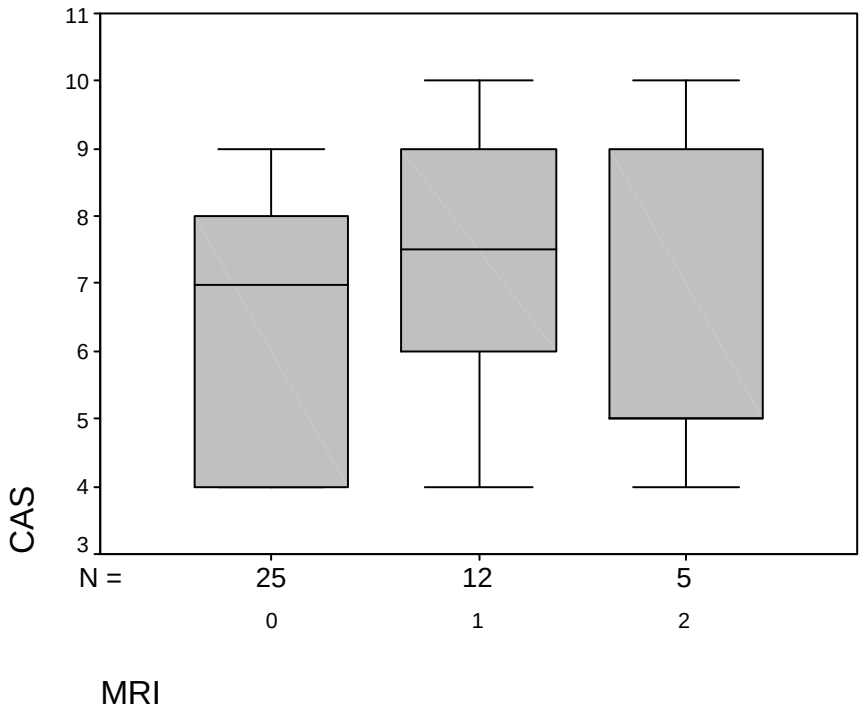

28. ábra. (57) Box-and-whisker plots” módszerrel ábrázolt összefüggés a clinical acivity scores (CAS) és az MRI score között. Nincs tendencia a CAS értékek és az MRI score között.

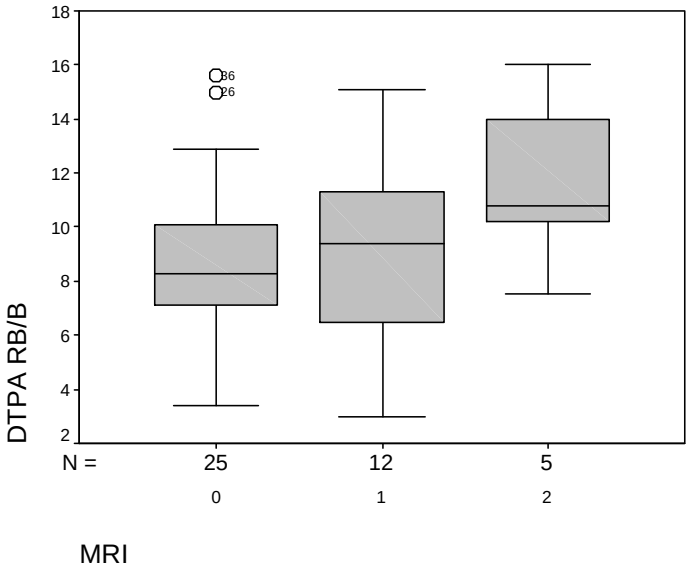

29. ábra. (57) Box-and-whisker plots” módszerrel ábrázolt összefüggés a DTPA retrobulbaris/agyi hányados (RB/B) értékei és az MRI) score értékek között. Nem volt egyértelmű korreláció a DTPA RB/B értékek és az MRI score értékek között,(Bár vizuálisan tendencia látható).

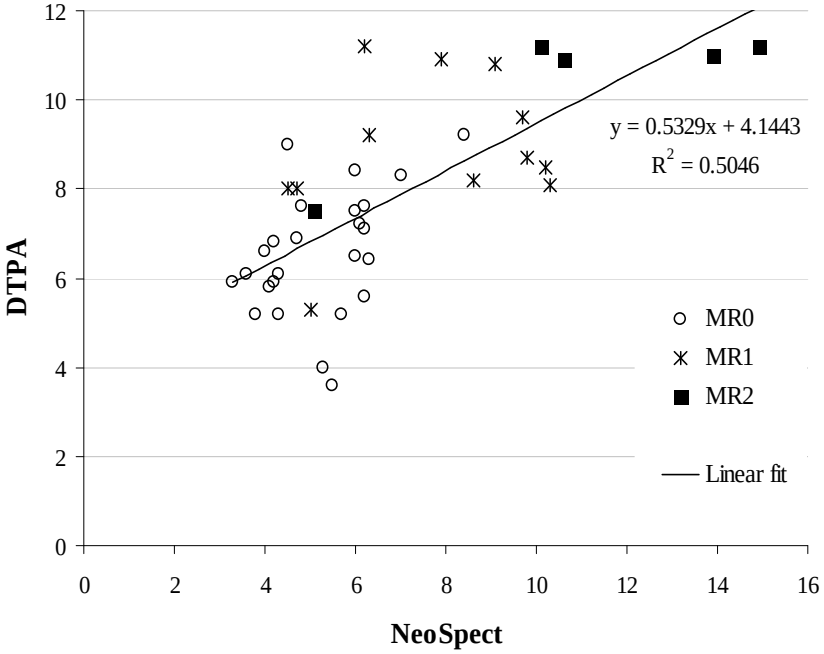

30. ábra (57) Regressziós analízis eredménye 99mTc-Neospect és a DTPA felvételi aktivitás (UA) összefüggéséről. Jó korreláció van a két radiofarmakon között (correlation coefficient r=0.71; P<0.001).

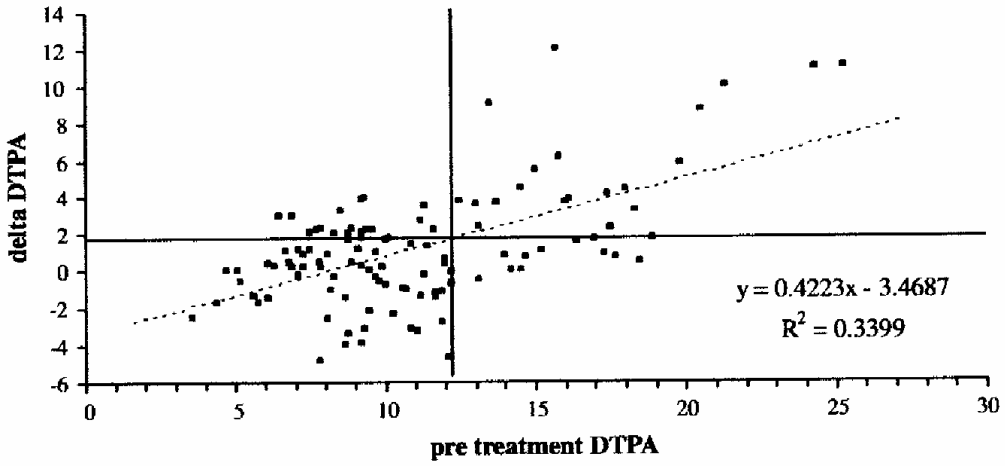

31. ábra. (58) A DTPA szem-SPECT szerepe a steroid terápia várható eredményességének becslésére. Összesen 57 beteg 140 orbitális régiójának steroid kezelés előtti DTPA felvételi értékei (vízszintes tengely) és a kezelés eredményességét tükröző delta DTPA értékek alapján. (Függőleges tengely) 12.28 MB/cm³ felvételi érték (függőleges vonal) alatt a steroid terápiára nem reagáltak jól a betegek. 1.72 delta DTPA változás esetén (vízszintes vonal) tartottuk a terápiás változást kielégítőnek.

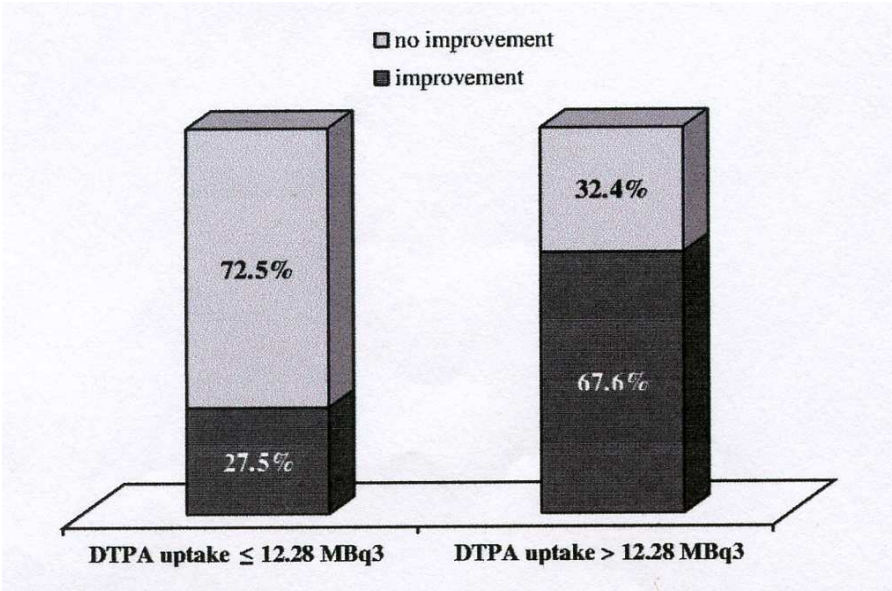

32. ábra. (58) A korábbi ábra adatainak más módon történő szemléltetése: Ha a terápia előtt az induló felvételi érték 12,28 MB/cm³ alatt volt, a kezelt szemek 27,5%-ban reagáltak jól. Ennél magasabb értékek esetén átlagosan 67,6%-ban kaptunk jó terápiás választ.

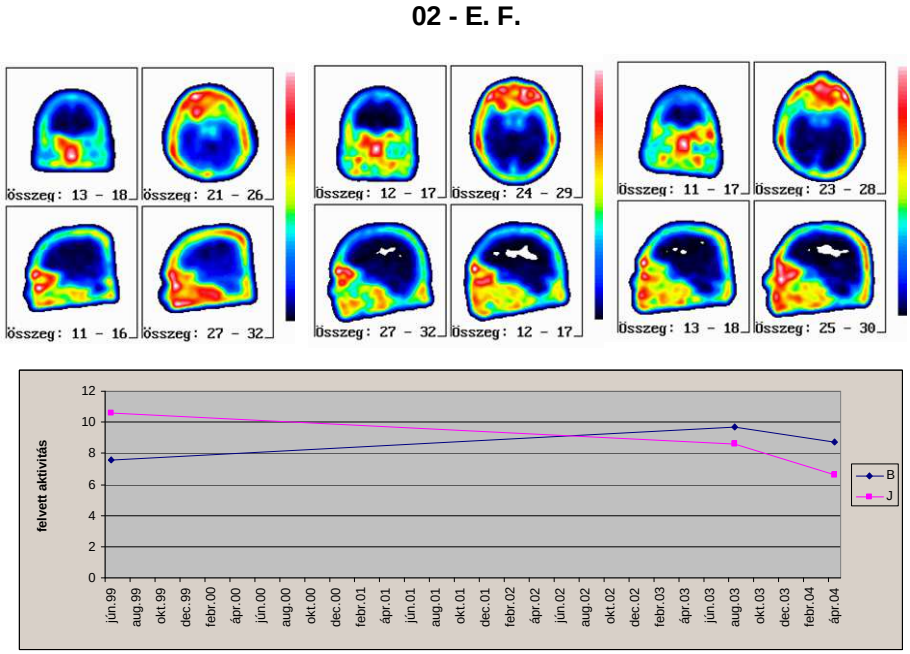

33. ábra: A szem SPECT alkalmazása az EOP steroid terápia követésében. Fent a koronális transzaxiális és szagittális összegképek, lent az aktivitásváltozás idő diagramja. A kezdetben jobboldali túlsúlyú EOP aktivitása (első 4 kép) a kezelés hatására mérséklődött (középső 4 kép) majd jelentősen csökkent, miközben a másik oldalon aktiválódott a folyamat (utolsó 4 jobboldali kép).

3.3.3. A szem-SPECT vizsgálatok alapján levonható következtetések

Az általunk kidolgozott DTPA szem-SPECT alkalmas módszer az EOP biológiai aktivitásának rutinszerű mérésére a következő ***előnyök*** miatt:

- egyszerű, költség hatékony, gyors, kis sugárterhelésű vizsgálat,
- az egyes orbita régiókra vonatkozóan szeparáltan magas foton hozamú, részlet gazdag képeket ad, ezzel megbízható ROI-kijelölést, egyszerű paraméterszámítást biztosít.
- a felvett aktivitás (UA) paramétere sokkal szélesebb skálán jellemzi az EOP biológiai aktivitását, mint akár a koponyakontúrra vagy agyra illesztett ROI-k hányadosai.
- az EOP aktív és inaktív stádiumait jól elkülöníti, ezért alkalmas a megfelelő terápia kiválasztására, a terápia várható eredményének előrejelzésére, valamint a terápia hatásának mérésére, a betegkövetésre.

Az EOP kivizsgálási algoritmusában az MR-t a pótolhatatlan strukturális információk szükségessége, a szemizmok gyulladásos aktivitásának becslési lehetősége miatt az első vizsgálatok között ajánljuk.

A DTPA szem-SPECT az előbb felsorolt előnyei miatt az EOP aktivitás megítélése rutinszerűen alkalmazható nem invazív módszer. Bár a 99mTc-Neospect is igen jó képminőséggel biztosítja az EOP aktivitás megítélését, de magasabb ára és az ismétlésekben rejlő potenciális allergiás kockázat miatt terápiakövetésre kevésbé ajánlható.

Eredményeink alapján tehát az EOP aktivitás felismerésére és követésére a 99mTc-DTPA szem-SPECT a napi diagnosztikai gyakorlatban ajánlott módszer.

A módszer hátránya, hogy rutinszerű alkalmazásához SPECT-készülék és izotóplaboratórium szükséges. (Ez a feltétel hazai viszonylatban, a megyei kórházakban valamennyi endokrin centrum mellett megvan, a kétfejes SPECT-ek izotóp kalibrálása, és értékelő szoftverrel való ellátása után).

4. A disszertáció tudományos eredményeinek összegzése

4.1. A bemutatott három módszer hazai és nemzetközi szakmai jelentősége

I.-A tüdőgyógyászat számára a hazánkban elsőként kidolgozott dinamikus inhalációs tüdőszcintigráfia igazolt módon alkalmas az alveolítisek korai felismerésére, és a bevezetett terápia felfüggesztése nélkül a terápia hatásának követésére.

- Megállapítottuk, hogy a módszer pótolhatatlan előnye, hogy a CT-vel felfedezhető eltérések előtt, a gyulladásos folyamat reverzibilis stádiumában jelzi a biológiailag aktív folyamatot, lehetőséget adva a gyulladás mielőbbi kezelésének elkezdésére és a kezelés hatásának követésére.

- Hazánkban elsőként igazoltuk, hogy a gyermek tüdőgyógyászati gyakorlatban a módszernek fontos prognosztikai, preventív értéke van.

II.-A DTPA-val végzett **kéz perfúziós** módszert

- hazánkban elsőként dolgoztuk ki és vezettük be izotópdiagnosztikai rutinmunkánkba.

- A vizuális kiértékelés mellett bevezettük a mikrocirculációs zavar számszerű jellemzésére alkalmas FPR érték használatát.
Ez a paraméter a keringészavar súlyosságának jellemzése mellett lehetővé teszi a különböző mikrocirkulációs provokációs próbák kivitelezését is.

- Megállapítottuk az FPR normál értékét, és nagyobb betegcsoportok klinikai adatainak összevetésével az egyes kórformákra jellemző kóros értékhatárokat.

- Kimutattuk, hogy a módszer alkalmas mindazon terápiás beavatkozások és kezelések monitorozására, amelyek az ujjak mikrocirkulációs viszonyait befolyásolják.

- A külföldi szakirodalomban is közöltük a kapillár-mikroszkópiával történt összehasonlító vizsgálati eredményeinket. A lézer doppler módszerrel elsőként végeztünk összehasonlító vizsgálatokat.

- Mivel az FPR meghatározás, a kéz mikrocirkulációs zavarának jellemzésére, a kezelés hatásának megítélésére költség hatékonysága révén is alkalmas ezért a napi izotópdiagnosztikai gyakorlatba bevezetésre ajánljuk.

III. DTPA-val végzett szem-SPECT módszert:

- elsőként dolgoztuk ki és közöltük a külföldi és hazai szakirodalomban.

- Az MR-rel és a clinical activity scorral (CAS) nagyobb betegcsoportokon történt összehasonlító vizsgálatok alapján meghatároztuk a módszer helyét az EOP diagnosztikájában.

- A külföldi szakirodalomban is elsőként bizonyítottuk, hogy költség hatékonyan helyettesíti a szomatosztatin analógokkal végzett vizsgálatot.

- A külföldi és hazai szakirodalomban elsőként számoltunk be a módszerrel végzett terápiakövetésről, és megállapítottuk hogy a módszer a szteroid terápia bevezetése előtt a kezelés prognózisának becslésére is alkalmas.

5. Az eredmények klinikai alkalmazhatóságának, gyakorlati értékének összegzése

- Az értekezésben bemutatott három módszer problémafelvetése a napi betegellátási gyakorlatból indult.

- Egy - már korábban is jól ismert- nephrológiai radiofarmakon új indikációs területeken történő izotóp diagnosztikai alkalmazhatóságát dolgozta ki a szerző.

- Mindhárom módszer fontos jellemzője hogy a klinikailag irreverzibilis szöveti strukturális eltérések kialakulása előtt adnak lehetőséget a diagnózisra, és a megelőzésre.

- Az ismertetett módszerek közül az első kettő a valamennyi hazai izotóplaborban meglévő planáris gammakamerával egyszerűen kivitelezhető, rövid idő alatt elvégezhető.

- A harmadik módszer ugyan ideálisan a négy fejes koponya SPECT kamerával végezhető, de az elterjedtebb két fejes SPECT-re is adaptálható. Ezek a feltételek (a négy fejes SPECT-et kivéve) valamennyi hazai megyei kórház nukleáris medicina munkahelyén rendelkezésre állnak.

-A szem-SPECT további klinikai előnye, hogy más diagnosztikai eljárásokkal nem, vagy csak részben nyerhető paraméterekkel szemben egy folyamatos mérőskálával jól számszerűsíthető módszert ad a klinikus kezébe. Ez a klinikai stádium és prognózisbecslés mellett a terápiakövetésre is alkalmassá teszi. Megfelelő eszközökkel rendelkező, elsősorban endokrin centrumok melletti nukleáris medicina munkahelyeken bevezetésre ajánljuk.

6. Az értekezés témaköréhez kapcsolódó közlemények

6.1. Közlemények a DTPA tüdő vizsgálatokkal kapcsolatban

6.1.1. Külföldi szerzőktől:

1. Rinderknecht L. és mtsai: Accelerated Clearance of Small Solutes from the Lungs in Interstitial Lung Disease.
   Amer.Rev.Respir.Dis. 1980. 121, 105-108.
2. Jones J.G. és mtsai: Increased Alveolar Epithelial Permeability in Cigarette Smokers.
   Lancet 1. 1980. 66-70.
3. Rink N.W.és mtsai: Factors Influencing Clearance of Aeorosolised 99mTc-diethylene Triamine Penta Acetate (99mTc-DTPA) from Canine Lungs.
   Physiologist 1982. 25. 313-317.
4. Hill C., Romas E., Kirkham B.: Use of seqential DTPA clearance and high resolution computerized tomography in monitoring interstitial lung disease in dermatomyositis. British Journal of Rheumatology 1996. 35. 164-166.
5. O'Doherty M.J., Peters A.M.: Pulmonary technetium-99m diethylene triamine penta-acetic acid aerosol clearance as an index of lung injury.
   Eur J Nucl Med 1997. 24. 81-87.
6. Susskind H. és mtsai: Impaired Permeability in Radiation-Induced Lung Injury Detected by Technetium-99m-DTPA Lung Clearance.
   J Nucl Med 1997. 38. 966-972.

6.1.2. Saját és társszerzős publikációk

Disszertáció előtt

7. Galuska L., Németh P., Jármai Á: Inhalációs tüdőszcintigráfia izotóp aerosollal. Pneumonologia Hungarica 1984 2. 37-49.
8. Galuska L., Németh P. Dinamikus inhalációs tüdőszcintigráfia különböző radiofarmakonokkal.
   Izotóptechnika 1985. 28. 3. 157./abstract/

9. Galuska L., Németh P., Jármai Á.:Különböző radioaerosolok összehasonlító vizsgálata.
Pneumológia Hungarica 1985. 37. 493.

10. Galuska L., Németh P.: Radioaeroszol-inhalátorok összehasonlító vizsgálata

Izotóptechnika 1985. 28. 4. 205-208.

11. Galuska L., Németh P., Frank E., Bense K.: Ragasztószer inhalációs /"szipózás"/ okozta tüdőfibrosis. [Pulmonary fibrosis caused by glue inhalation /„sniffing"/]
Orvosi Hetilap 1986. 127. 1877-1880.

12. Galuska L., Németh P, Márton H.: Experiences with 99m-Tc-DTPA aerosol scintigraphy in children and youth.
Nuclear Medicine 1987. 4. 271. /abstract/

13. Galuska L., Németh P., Márton H.: Age related and physiological changes of 99m-Tc-DTPA resorptive clearance from lungs, assessed by radioaerosols. The European Respiratory Journal-Abstract Book 1988.1. 309.

14. Galuska L., Németh P., Márton H.: Életkori változások a 99mTc-DTPA resorpciós tüdő clearance értékeiben..
Izotóptechnika, diagnosztika. 1989. 32. 3. 155-159.

15. Galuska L., Inhalációs tüdőszcintigráfia különböző radiopharmakonokkal és készülékekkel .Kandidátusi értekezés MTA 1991.

Disszertáció után

16. Galuska L., Góhér I., Cseh A. Különböző izotóp aerosolok in vivo összehasonlítása. Izotóptechnikai, Diagnosztika 1994. 37. 2. 71-75.

17. Galuska L., Márton H.: Az egyik oldali tüdőkeringés hiányának perfuziós tüdőszcintigráfiával való kimutatása és klinikai jelentősége. [Absence of unilateral pulmonary circulation, detected by perfusion scintigraphy of the lung, and its clinical significance].
Orvosi Hetilap 1996. 137. 8. 411-414.

18. Bodolay E., Dévényi K., Galuska L., Nemes Z., Garai I., Váncsa A., Szegedi Gy.: Computer tomográfia és tüdőszcintigráfia összehasonlító vizsgálata a pulmonális eltérések diagnosztikájában kevert kötőszöveti betegségben (MCDT).

Magyar Belorvosi Archivum 1998. 4. 261-265.

19. Galuska L., Varga J., Márton H., Szanyi A., Nagy B.: A DTPA-val végzett dinamikus inhalációs tüdőszcintigráfia jelentősége fibrotizáló alveolitiszben szenvedő gyermekek követésében és prognózisában.
    Allergológia és Klinikai Immunológia 2000.3.1. 12-17.

20. Galuska L., Márton H., Szanyi A., Nagy B.: The role and prognostic value of pulomonary 99mTechnetium diethylene triamine penta acetic acid aerosol lung clearance in children with allergic alveolitis.

    Int Rev Allergol Clin Immunol 2000. 6. 2. 64-69.

21. Galuska L., Szegedi A., Márton H., Hunyadi J.: Dermatomyositis tüdőszövődményének kimutatása dinamikus inhalációs tüdőszcintigráfiával egy eset kapcsán.
    Bőrgyógyászati és Venorológiai Szemle 2000. 76. 4. 169-172.

22. Bodolay E., Dévényi K., Galuska L., Szekanecz Z., Szegedi G., Bakó G., Garai I., Csipő I.: Fibrosing alveolitis in mixed connective tissue disease: comparison of high resolution computed tomography and Tc-DTPA clearance.
    Annals of the Rheumatic Diseases 2003. 62. 104.

23. Bodolay E., Szekanecz Z., Dévényi K., Galuska L., Csípő I., Végh J., Garai I., Szegedi G.: Evaluation of Interstitial Lung Disease in Mixed Connective Tissue Disease (MCTD).
    Rheumatology 2005. 44. 5. 656-661.

6.2 Közlemények a 99mTc DTPA kéz vizsgálatokkal kapcsolatban

6.2.1. Külföldi szerzőktől:

24. Parkins A., Robinson P. J., Martinez D., et all. Radionuclide limb blood flow in peripherial vascular disease: a review of 1100 measurements.
    Nucl Med Comm 1991. 12. 835-851.

25. Bang S.H., Oh Y.S., Park H.J.,et all Evaluation finger blood flow.
    Korean J Intern Med 1992. 94-101.

26. Al-Nahhas A.M., Collins C. D.,Jawas A. S., et all. Reversibile findings of methylenediphosphonate bone scintigraphy in Raynaud's phenomenon: case report and review of the literature.

Eur J Nucl Med. 1994. 21. 258-260.

27. Greenstein D., Parkins A., Maughan J., et all. Perfusion defects in vibration white finger: a clinical assessment using isotop limb blood flow.

    Cardivasc Surg 1994. 2. 354-358.

28. Goggin J. M., Hoskinson J.J., Carpenter J. W., et all. Scintigraphic assessment of distal extremity perfusion in 17 patients.
    Vet Radiol Ultrasound 1997. 38. 211-220.

6.2.2. Saját és társszerzős publikációk

29. Galuska L., Garai I., Csiki Z., Varga J., Bodolay E., Bajnok L.: Az ujj-tenyér keringési hányados radionuklid meghatározása mikrocirkulációs zavarokban.
    Érbetegségek 1999. 6. 4. 127-131.

30. Galuska L., Garai I., Csiki Z., Varga J., Bodolay E., Bajnok L.: The clinical usefulness of the fingers-to-palm ratio in different hand microcirculatory abnormalities.
    Nuclear Medicine Communications 2000. 21. 7. 659-663.

31. Galuska L., Hunyadi J. Nukleáris Medicina a bőrgyógyászati diagnosztikában. Bőrgyógyászati és Venerológiai Szemle 2000. 76. 5. 199-207.

32. Garai I., Galuska L., Csiki Z., Varga J.: Investigation of the circulation of fingers in patients with clinical signs of Raynaud disease.
    Eur J Nucl Med 2000. 27. 8. 1181 /Abstract/.

33. Garai I., Galuska L., Varga J., Szűcs G., Csiki Z.: A kéz-mikrocirkuláció izotópos vizsgálatának jellegzetességei primer és szekunder Raynaud-szindrómában.
    Magyar Immunológia 2003. 2. 1. 27-31.

34. Garai I., Csiki Z., Szűcs G., Varga J., Galuska L.: Visualizing the effect of pentoxyphyllin infusion therapy on the circulation of the hand by Tc-99m DTPA scintgraphy.
    Clin Nucl Med 2003. 28. 7. 611-612.

35. Csiki Z., Garai I., Varga J., Szűcs G., Galajda Z., András C., Zeher M., Galuska L.: Microcirculation of the fingers in Raynaud's syndrome.
    Nuklearmedizin 2005. 44. 1. 29-32.

36. Csiki Z., Galuska L., Garai I., Szabó N., Varga J., Zeher M. Galajda Z.: A kézkeringés funkcionális vizsgálatai Raynaud szindrómában: a lézerszkenneres és a radioizotópos kézperfúzió-vizsgálat összehasonlítása.
Magyar Immunológia 2005. 4. 1. 26-32.

6.3. Közlemények a 99mTc DTPA szemSPECT vizsgálatokkal kapcsolatban

6.3.1. Külfödi és hazai szerzőktől:

37. Mark A., Prummel M., Wilmar M.: et all. Medical management of Graves' orbitopathy.
Thyroid 1995. 5. 231-234.

38. Leövey A.: Pajzsmirígy betegségekhez társuló ophthalmopathia klinikuma és klasszifikációja.
Magyar Belorvosi Archívum 1995. 4. 218-221.

39. Péter M., Tóth J.: Az endocrin orbitopathia MR diagnosztikája.
Magyar Belorvosi Archívum 1995. 4. 223-226.

40. Solomon D.H., Chopra I.J., Chopra U., Smith F.J., Identification of subgroups of euthyroid Graves' orbitopathy.
New Engl J Med 1977. 296. 181-186.

41. Marcocci C., Bartalena L., Bogazzi F.,. Panicucci M., Pinchera: A.Studies on the occurrence of ophthalmopathy in Graves' disease.
Acta Endocrinologica (Copenh) 1989. 120. 473-478.

42. Heufelder A.E., Pathogenesis of Graves' ophthalmopathy: recent controversies and progress.
Eur J Endocrinol 1995. 132. 532-541.

43. Gerding M.N., Zant F.M., Royen E.A., Koornneef L., Krenning E.P., Wiersinga W.M., Prummel M.F. Octreotide-scintigraphy is a disease activity parameter in Graves' orbitopathy.
Clin Endocrinol (Oxf) 1999. 50. 373-379.

44. Krassas G.E., Doumas A., Kaltsas T.H., et all.:Szomatosztatin receptor scintigraphy before and after treatment with szomatosztatin analogues in patients with thyroid eye disease.
Thyroid 1999. 9. 47-52.

45. Durak H., Soylev M., Durak I., Degirmenci B., Capa Kaja G.,Uysal B. Tc-99m polyclonal human immunglobulin G imaging in Graves' ophthalmopathy.
Clin Nucl Med 2000. 25. 704-707.

46. Nagy E.V., Tóth J., Kaldi I., és mtsai: Graves' ophthalmopathy: eye muscle involvement in patients with diplopia.
Eur J Endocrinol 2000. 142. 6. 591-597.

47. Burggasser G., Hurtl I., Hauff W., et all.:Orbital scintigraphy with the szomatosztatin receptor tracer 99mTc-P829 in patients with Graves' disease.
Eur J Nucl Med 2003. 44. 1547–1555.

48. Hua Sun., Xu-Feng Jiang., Shu Wang et all.: 99mTc-HYNIC-TOC scintigraphy in evaluation of active Graves' ophthalmopathy (GO).
Endocrinology 2007. 31. 305–310.

6.3.2. Saját és társszerzős publikációk

49. Szűcs-Farkas Zs., Tóth J., Balázs E., Galuska L., Szakáll Sz. jr., Péter M., Nagy EV.: MR vizsgálatok technikája endokrin ophthalmopathiában.
Magyar Radiológia 2000. 74. 135-139.

50. Galuska L., Leövey A., Szűcs-Farkas Zs., Garai I., Szabó J., Varga J., Nagy EV.: SPECT using Tc-99m-DTPA for the assessment of disease activity in Graves' ophthalmopathy: a comparison with the results from MRI.
Nucl Med Com 2002. 23. 12. 1211-1216.

51. Szűcs Farkas Zs., Tóth J., Balázs E., Galuska L., Burman KD., Karányi Zs., Leövey A., Nagy EV.: Using Morphologic Parameters of Extraocular Muscles for Diagnosis and Follow-Up of Graves' Ophthalmopathy: Diameters, Areas, of Volumes?
American Journal of Radiology. 2002. 179. 4. 1005-1010.

52. Galuska L., Varga J., Farkas Zs., Garai I., Boda J., Szabó J., Leövey A., Nagy EV.: Active retrobulbar inflammation in Graves' ophthalmopathy visualized by Tc-99m DTPA SPECT.
Clin Nucl Med 2003. 28. 6. 515-516.

53. Galuska L., Nagy E., Szűcs-Farkas Zs., Szabados L., Garai I., Szabó J., Varga J., Leövey A.: Az autoimmun folyamat aktivitásának megítélése izotópdiagnosztikai módszerekkel endokrin orbitopathiában: a 99m-Tc-DTPA, a 99m-Tc-depreotide SPECT és az MR összehasonlítása.
Orvosi Hetilap 2003. 144. 41. 2017-2022.

54. Szűcs-Farkas Zs., Galuska L., Nagy EV.: Korszerű képalkotó eljárások endocrin orbitopathiában.
Orvosi Hetilap 2004. 145. 17. 891-899.

55. Galuska L., Varga J., Szűcs-Farkas Zs., Nagy EV, Burman KD.: Differences in SPET analysis of thyroid-associated orbitopathy.
Eur J Nucl Med Mo. Imaging 2004. 31. 5. 793-795.

56. Szűcs-Farkas Zs., Tóth J., Kollár J., Galuska L., Burman Kenneth D., Boda J., Leövey A., Varga J., Újhelyi B., Szabó J., Berta A., Nagy EV.: Volume changes in intra- and extraorbital compartments in patients with Graves' ophthalmopathy: Effect of Smoking.
Thyroid 2005. 15. 2. 146-151.

57. Galuska L., Leövey A., Szűcs-Farkas Zs., Szabados L., Garai I., Berta A., Balázs E., Varga J., Nagy EV.: Imaging of disease activity in Graves' orbitopathy with different methods: comparison of 99mTc-DTPA and 99mTc-depretotide single photon emission tomography, magnetic resonance imaging and clinical activity scores.
Nucl Med Comm 2005. 26. 5. 407-414.

58. Újhelyi B., Erdei A., Galuska L., Varga J., Szabados L.,.Balázs E., Bodor M., Cseke B., Karányi Zs,,Leovey A., Mezősi E., Burnan KD., Berta A., Nagy EV.: Retrobulbar Tc-99m-Diethylentriamine-Pentaacetic-Acid Uptake May Predict the Effectiveness of Immunosupressive Thearpy in Graves' Ophthalmopathy.
Thyroid 2009. 19. 4. 375-380.

Tankönyvek:

59. Ell. P,J., Gambhir S,S.: Nuclear Medicine in Clinical Diagnosis and Treatment Churchill Livingstone, Edinburgh, 2004.

60. Wiersinga W,M., Kahaly G., J.: Graves' orbitopathy A Multidisciplinary Approach Karger Amsterdam 2007.

61. Szilvási I. Nukleáris Medicina, Medicina Könyvkiadó Zrt Budapest 2010.

62. Tulassay Zs. A belgyógyászat alapjai Medicina könyvkiadó Zrt. Budapest 2011.

63. Leövey A., Nagy V, E., Pargh Gy., Rácz K.: Az endokrin és anyagcsere-betegségek gyakorlati kézikönyve Medicina Könyvkiadó Zrt. Budapest 2011.

Scientometria

Közlemények száma: **142**

Angol nyelvű közlemények száma: **47**

Magyar nyelvű közlemények száma: **49**

Elsőszerzős közlemények száma: **21**

Utolsó szerzős közlemények száma: **14**

Impact faktor:

Összesített impact faktor: **89,2**

Hirsch index: **12**

A PhD fokozat előtti IF **1,586**

A PhD fokozat utáni IF **87,7**

Idézettség összesen: önidézettség nélkül: **413 teljes 512**

Könyvfejezet: **10**

Köszönetnyilvánítás:

Ezúton is köszönöm szerzőtársaim kitartó együttműködését, munkatársaim lelkiismeretes betegellátó és adminisztratív munkáját.

Győrffiné Kovács Edit munkatársamnak az értekezés összeállításában nyújtott pótolhatatlan segítségét.

Családom megértését türelmét és szeretetét.