„Multiparametrikus MR vizsgálat prognosztikai és prediktív faktorokat meghatározó szerepe fej-nyaki tumoroknál, valamint a kismedence főbb daganat csoportjaiban”

Válasz Prof. Dr. Szabó György emeritus egyetemi tanár, az MTA doktora bírálatára

Dr. Gődény Mária

Országos Onkológiai Intézet,
Onkológiai Képalkotó és Invazív Diagnosztikai Központ

MTA doktora fokozat nyilvános vitája, 2017

Köszönöm Dr. Szabó György Professzor Úrnak, hogy elvállalta dolgozatom bírálatát, időt áldozott rá és értékes gondolatokkal segítette, hogy újra átgondoljam a leírtakat. Köszönöm a dolgozat tartalmára és formájára tett értékelő és kritikai megjegyzéseit, a feltett kérdéseit.
Megtiszteltetésnek tartom, hogy Professzor Úr a szájüregi daganatok szakterületén fontosnak tartotta az értekezésben összefoglalt munkámat, a képalkotó diagnosztikát.

Kérdéseire válaszolva:

1. kérdés

„A fej-nyak vascularis léziói esetében milyen képalkotói vizsgálatot javasol, mellyel az invaziv vizsgálatokat esetleg el lehet kerülni?”

Válasz

A vascularis laesiók vizsgálatára több non-invazív módszerrel rendelkezünk.
Az **UH vizsgálat** kiválóan alkalmas az erek megítélésére és az elváltozás erezettségének kimutatására is. A **B-mode** UH vizsgálatot (2D gray-scale UH) kiegészítjük **Color-Doppler** vizsgálattal **(CD)** az áramlásról is adatokat nyerhetünk. A CD vizsgálat információt nyújthat az elváltozás erezettségéről, hyper-, vagy hypovascularisatiójáról. **Duplex Doppler** vizsgálatkor a spektrum Doppler vizsgálatot kombináljuk 2D gray-scale vagy színes képalkotó technikával. A **Power-Doppler** képalkotás **(PD)** homogén színes jellel ábrázolja az érlument és angiográfia szerű képet nyújt az érlumen felszínéről. A PD vizsgálat a lassú áramlások kimutatására érzékenyebb módszer.

Viszonylag újabb módszer a véráramlás detektálása UH-val, a **B-flow** képalkotás. Ezzel a módszerrel direkt ábrázolható a vér reflexiója, valósidejű információt nyújt az áramlás haemodinamikájáról - a Doppler technológia limitációi nélkül. B-mode technikával kombinálva hasznos módszernek tartják a carotis stenosis értékelésében.

A **kontrasztanyagos UH vizsgálat** (KA-UH) indikációja folyamatosan növekszik. Az UH berendezések speciális softverei segítségével az intravénásan beadott mikrobuborékokból (<7μ) jövő jelek érzékenyen detektálhatók az erekben, hasi parenchymás szervekben, nyirokcsomókban. A KA-UH az érstruktúráról valósidejű tájékoztatást ad, ezáltal a kontrasztanyag eloszlásáról dinamikus információkat is kapunk. Leggyakrabban a májgócok elkülönítésében, differenciál diagnosztikájában alkalmazzuk. Az irodalom szerint intracraniális artériák-, coronária erek-, hasi aorta aneurysma és ágainak elemzésére is alkalmazzák. Az UH kontrasztanyag buborékai a tüdőn keresztül távoznak a szervezetből, a vese működésétől függetlenül.

A **CT-angiográfia (CTA)** az erősen kontrasztos erek 3D rekonstrukciós képe, olyankor is elvégezhető, amikor a katéteres angiográfia kockázatos lenne. Az erek 3D képe többirányú megítélést tesz lehetővé, azonban az angiográfiához képest korlátozott a CTA térbeli felbontása. A korszerű CT berendezések az iteratív rekonstrukciós algoritmus alkalmazásával alacsonyabb sugárdózis mellett (csökkentett csőfeszültséggel) és kevesebb kontrasztanyaggal is jó minőségű CT-angiográfiát, jó minőségű képi információt nyújtanak.

Az **MR-angiográfia (MRA)** indikációja, pontossága a CT-angiográfiához hasonló. Az MRA készülhet kontrasztanyag alkalmazásával, de az erek a bennük lévő áramlás alapján is ábrázolhatóak MR-rel. Az MRA mind az artériákról, mind a vénákról jó minőségű képet szolgáltat, ami alapján meg tudjuk határozni az érszűkületeket, értágulatokat, és az anatómiai információt nyújtó MR szekvenciákkal együtt az érfalról és környezetéről is kiváló képet kaphatunk. MIP technikát (maximum intensity projection) alkalmazva kiemelhető a mért területen átfolyó vér, azaz az erek képe. A fázis kontraszt angiográfia az artériás áramlásról tájékoztat. Az MR venográfia sequentiákkal a vénákról lehet képet készíteni.

Mind a nyaki, mind a kismedencei erek megítélésére előnyben részesítjük a kontrasztanyaggal készült MRA-t.

A fent említett CT és MR módszerekkel a nagyér képletek lefutása, tágassága, kiválóan ábrázolható csaknem olyan pontosan, mint a katéteres DSA-val.

A nagy érképleteken túl, az UH/CT/MR kontrasztanyag dinamikus alkalmazásával, non-invazív módon a szövetek erezettségéről, a kis erek sűrűségéről, permeábilitásáról is információt kapunk és a kontrasztanyag eloszlását az idő függvényében semiquantitatív módon is elemezhetjük.
Az UH, valamint az MR külön előnye, hogy ionizáló sugárterhelést nem jelentenek.

2. kérdés

„A disszertációban az ismeretlen fej-nyaki primer tumor keresésének eredményeképpen a vizsgált 17 daganatból 7 esetben találták meg a primer tumort a tonsilla palatinában. Francia irodalmi források már 1973-ban tonsillectomiát javasoltak ilyen esetekben, ami főleg ún. „malignizálódott" branchiogen cysta esetében vált be. Felvetették, hogy ilyen diagnózis nincs is, minden esetben daganat áttétről van szó. Mi a véleménye erről?"

Válasz

A második kopoltyúívből származó branchiogen cysta a nyak oldalsó régiójában, a II. nyirokrégió területén helyezkedik el. Lassan növekvő, fájdalmatlan, akár ökölnyi méretet is elérő, rugalmas tapintatú mobilis terime, mely leggyakrabban a musculus sternocleidomastoideus előtt-alatt a nyak oldalsó részén helyezkedik el. Klasszifikációja Bailei szerint:
1. típusú: legfelületesebb, a musculus sternocleidomastoideus mellső felszínén közvetlenül a platysma alatt
2. típus: leggyakoribb, a musculus sternocleidomastoideus mellső felszínén, a carotis tértől lateral felé és a submandibularis nyálmirigytől dorsalisan a nyaki nagyerek szomszédságában
3. típus: a carotis bifurcatio medialis oldalán, a lateralis garatfal és a bifurcatio között
4. típus: a pharyngealis mucosa térben helyezkedik el.
(M. Valentino • C. Quiligotti • L. Carone, Branchial cleft cyst, J Ultrasound (2013) 16:17–20)

A 2-3-4. kopoltyúív összeolvadásából jön létre a sinus cervicalis, mely átmeneti képződmény és szabályos fejlődés folyamán maradéktalanul megszűnik. Perzisztálásakor cysták (cysta colli lateralis) vagy fistulák jöhetnek létre. Mind a fistulák, mind a cysták belső, garati nyílással is rendelkezhetnek, a tonsilla árokban.
A hirtelen méretnövekedés, fájdalom, gyulladásos tünetek a cysta inficiálódása következtében lép fel.

Amennyiben a cysta belső gyökere a tonsilla árokig húzódik, úgy annak követése mellett a tonsilla palatina eltávolítását is elvégzik.
Ritkán, idős korban a branchiogén cysta malignizálódhat és branchiogen carcinoma alakul ki (Ribári O szerkesztő. Fül-orr-gégegyógyászat, Fej-nyaksebészet. Budapest: Medicina; 1997).
A malignizálódott branchiogen cysta és a colliqualódott nyirokcsomó metasztázis differenciál diagnosztikus problémát jelenthet. A tonsilla palatina, tonsilla lingualis egyik fő lymphaticus szűrője a II. nyirokrégió és itt helyezkedhet el a branchiogén cysta is, mely cystás metasztázist-, illetve gyulladt vagy malignizálódott eseteiben colliquálódott metasztatikus nyirokcsomót utánozhat.
A képalkotói vizsgáló módszerek közül az UH/CT/MRI segíti a differentiál diagnosztikát, az elváltozás bennékét aspirációs cytológiai mintavétellel (lehetőleg UH vezérelten) pontosíthatjuk.

3. kérdés

„A CT és MR felvételek értékelését a szájüregben lévő fémkoronák, hidak zavarják. Hogyan lehet ezt a körülményt kiküszöbölni, hogy a képek értékelhetőek legyenek?”

Válasz

A szájban lévő fémkoronák, hidak mind a CT, mind az MR képeket zavarják, az utóbbit kevésbé. A műtermékek nagyban függnek a fém anyagi összetételétől.
CT vizsgálat alkalmával az arckoponya vizsgálatakor a szájüregben lévő fog eredetű idegentestek szerencsés esetben nem esnek a szkennelés régiójába, de a szájüreg, garat, nyaki lágyrész vizsgálatakor nem kerülhetők ki.
Vannak olyan CT programok, melyek csökkentik a fém eredetű műtermékek zavaró hatását. Wuesta és társai 2015-ben, az American Journal of Neuro Radiologyban (AJNR) megjelent közleményükben összehasonlították a hagyományos képrekonstrukció (filtered back projection) diagnosztikus értékét, valamint a képek minőségét két fém műtermék csökkentő programmal. Mindkét fém műterméket csökkentő program (LIMAR = Linear Interpolation Metal Artifact Reduction, IMAR=Iterative Metal Artifact Reduction) csökkentette a diagnózisra alkalmatlan képek számát és az IMAR esetében bizonyult legjobbnak a kép minősége, amit az új **1. táblázattal** próbálok szemlélteti.

1. Táblázat A hagyományos képrekonstrukció, valamint két, fém műterméket csökkentő képrekonstrukciós program diagnosztikus értékének összehasonlítása

455 metszet	NEM Dg. értékű (%)	Kép minőség		
		rossz (%)	közepes (%)	jó (%)
FBP	38	33	13	16
LIMAR	31	46	17	5
IMAR	**7**	**10**	**22**	**30**

A kutatásban 455 metszetet (átlag ± standard deviatio 9.1 ± 4.1 metszet/páciens) analizáltak.
FBP = filtered back-projection
LIMAR = linear interpolation metal artifact reduction
IMAR = iteratív metal artifact reduction

Egy másik közlemény, mely 2017-ben jelent meg (Weiß J et al, Impact of iterative metal artifact reduction on diagnostic image quality in patients with dental hardware, Acta Radiologica, 2017 Vol 58 (3) 279-285) megerősítette az iteratív fém műtermék csökkentő mérés (iterative metal artifact reduction=IMAR) eredményeit a hagyományos képrekonstrukció (fieltered back projection=FBP) programmal szemben. Az IMAR a fém műtermékek Hounsfield egységben (HU) mért csökkenésével a képminőség javulását, a szomszédos anatómiai struktúrák jobb értékelhetőségét eredményezte. Ennek illusztrálására szolgálnak az **1., 2., 3. Ábrák**.

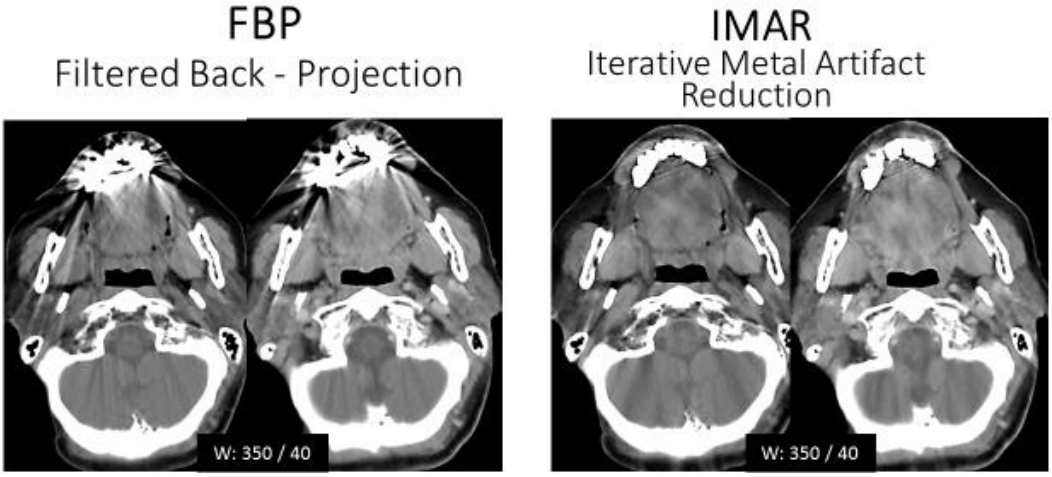

1. Ábra Fém fogkorona által okozott műtermékek.

Hagyományos (FBP) és IMAR rekonstrukcióval, *Siemens Somatom Definition AS készülékkel, iMAR program alkalmazásával (Natív széria, modulált KV100, referencia mAs 300, care dose és care KV használattal, DLP 652, becsült dózis 1,37mSv)*

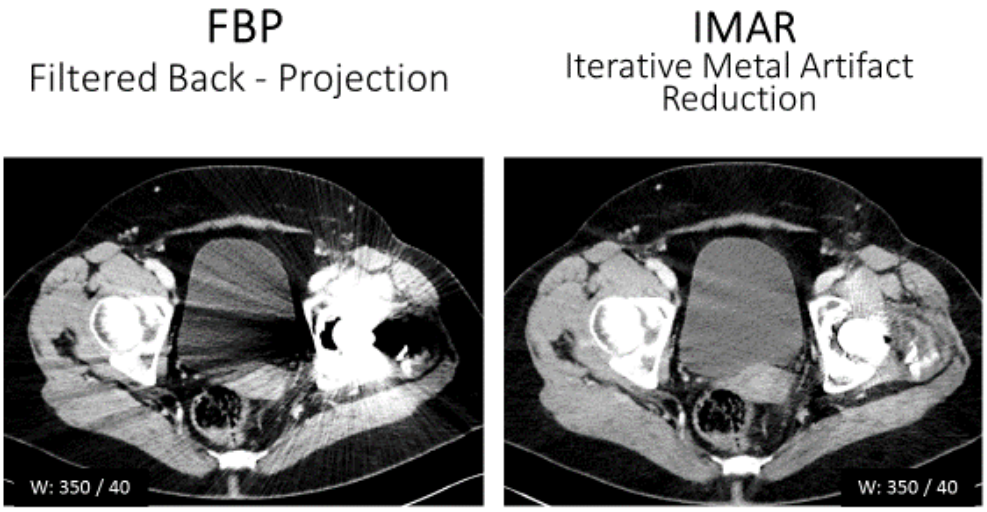

2. Ábra Bal csípőízületi protézis műtermékei

Hagyományos (FBP) és IMAR rekonstrukcióval, Siemens Somatom Definition AS készülékkel, iMAR program alkalmazásával (Medence modulálta KV100, ref.mAs 100, care dose és care KV használatával, DLP230, becsült dózis 3,45 mSv.)

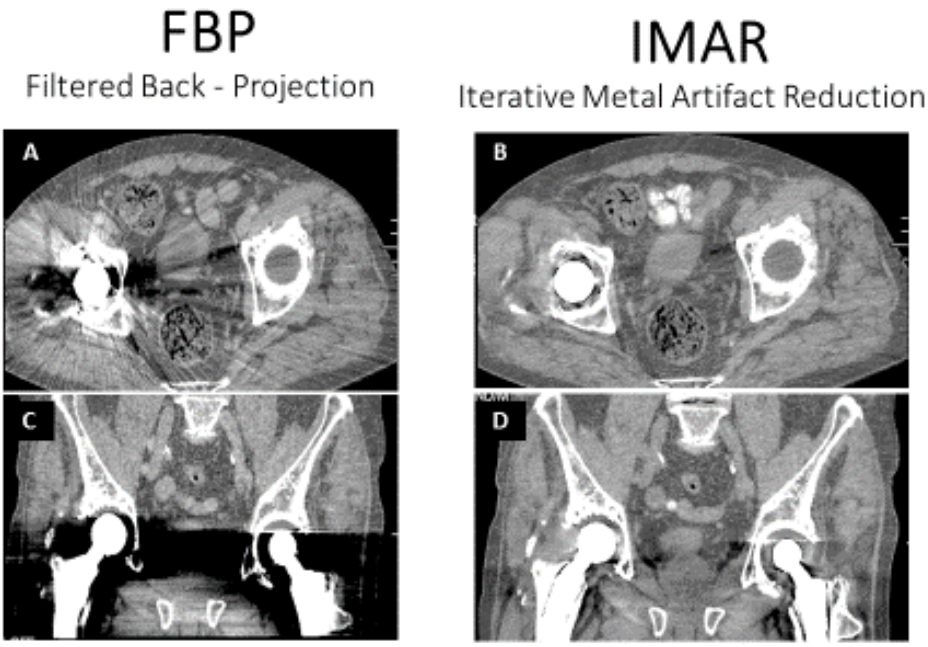

3. Ábra Mindkét csípő ízületben protézis

A és C hagyományos (filtered back-projection=FBP) kép rekonstrukcióval, B és D iteratív metal artefact reduction = IMAR programmal. (Farkasházi Lászlótól kapott képek, GE Optima CT660 berendezéssel, MAR programmal készült vizsgálat)

A szájban lévő fém koronák, - implantátumok, fém fixálók, a környező lágyrész megítélését MRI-vel is zavarják, kevésbé, mint CT-vel. Az MR vizsgálat a fémkoronák, fémhidak mellett is a szájüreg-, szájgarat viszonyainak megítélésére alkalmasabb, mint a CT vizsgálat **(4. Ábra).**

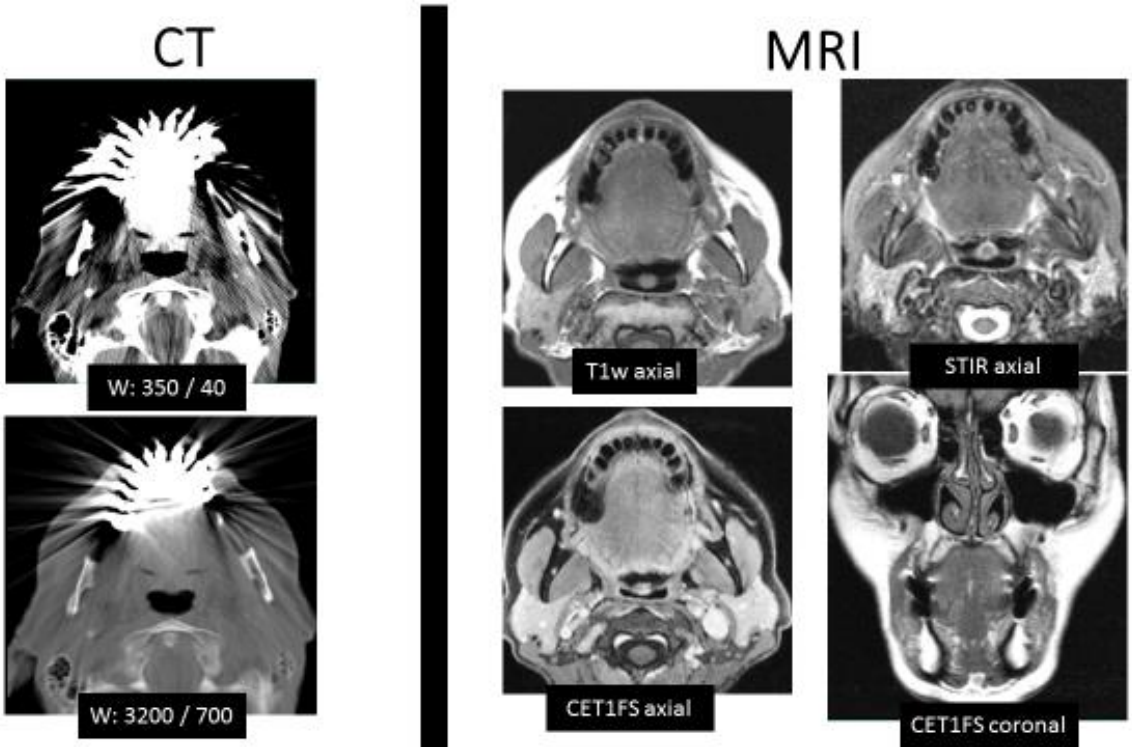

4. Ábra A szájüreg, mesopharynx szintjéről készült CT és MR képek.

A két vizsgálat ugyanazon betegnél, változatlan státus mellett, néhány nap különbséggel történt. A bal oldalon lévő CT képeken kiterjedt fém műtermékek vannak, mind a felső lágyrész-, mind az alsó csont algoritmussal készült képen. Az ábra jobb oldalán jól értékelhető, csaknem műtermék mentes különböző MR sequentiák azonos régióról készült rétegei láthatók.

Számos tényező befolyásolja, hogy a szervezetben lévő fém (MR kompatibilitás esetén is) az MR képen milyen mértékű információ vesztést, torzulást, műterméket okoz. A fémből nem kapunk jelet, a fém jelmentes és az általa okozott műtermékek megjelenésében a fém típusa, ötvözete, alakja, mérete, az MR berendezés térereje, az alkalmazott mérésmód a meghatározó tényezők. A susceptibilitás függ a mágneses térerő erősségétől, az alacsonyabb mágneses térerő fém műtermék szempontjából kedvezőbb, mint a magas térerő. A térbeli felbontás növelésével, a pixel méret csökkentésével, a szeletvastagság csökkentésével csökken a műtermékek zavaró hatása, de ezen paraméterekkel együtt csökken a jel-zaj arány (signal noise ratio = SNR) is. A mérések közül a gradiens echo, kémiai zsír szupressziós (chemical fat suppression) mérések kedvezőtlenek. A fast spin echo, STIR, IDEAL, SEMAC vagy MAVRIC mérések mellett csökken a fém hatása, az általuk okozott torzió műtermékek kiterjedése. A receiver sávszélesség (bandwidth) növekedésével csökken a fém műtermék, de alacsonyabb lesz az SNR. A STIR mérés fém szempontjából kedvező

és jó minőségű T2 súlyozott zsírt elnyomó információval szolgál. Amennyiben intravénás Gadolínium kontrasztanyag adására van szükség, a zsír elnyomásával készülő T1 vagy SPGR mérések alkalmazása kevéssé ajánlott a kiterjedtebb fém műtermék miatt. Subtractiós technika ajánlott, T1-súlyozott SE vagy FSE mérés alkalmazása a kontrasztanyag adása előtt és után, majd a kontrasztanyagos képi adatokból a natív adatok kivonásával kapjuk meg a kontraszthalmozó információt. Az IDEAL mérés Dixon képalkotói technika három képet hoz létre különböző echo időkkel, vízképet, zsírképet, „in- / out of phase" képeket állít elő. A Siemens készülékeknél SEMAC (Slice Encoding for Metal Artifact Correction), a GE berendezéseknél MAVRIC (Multi-Acquisition Variable-Resonance Image Combination) mérésekkel lehet a fém műtermékeket tovább csökkenteni. Összefoglalva: a gyakorlatban számos MR technika alkalmazható annak érdekében, hogy a fém műterméket csökkentsük. A receiver sávszélesség (bandwidth) növelése, vékony szelet választás, fast spin echo mérés választása, IDEAL, SEMAC, MAVRIC mérések használata kedvező. Az előrehaladott MR technikák bíztatóak a fém műtermékek csökkentésében.

4. kérdés

„Az MR felvételek, ahogy a jelölt disszertációjából látjuk, egyre tökéletesebbek. Lehetséges lesz-e daganatok esetében, hogy a műtét vagy sugárkezelés előtt helyettesíthetik majd a szövettani vizsgálatot?"

Válasz

A multiparametrikus MR vizsgálat (MP-MRI) statisztikai mutatói kiválóak, de nem száz százalékosak. A daganatos betegség igazolására a metabolikus információt nyújtó FDG-PET/CT vizsgálattal együtt alkalmazva sem kerülhető el a mintavétel, amennyiben az technikailag kivitelezhető. Általánosságban kimondható, hogy a primer tumor státus felméréséhez a jó minőségű képalkotói vizsgálatok mellett is kötelező a szövettani mintavétel.

Vannak olyan patoanatómiai helyzetek, amikor a fej-nyak daganatos beteg vagy a lokális státus vagy a beteg általános állapota miatt nem műthető, és mintavétel sem végezhető, például egy mélyben elhelyezkedő, submucosus epipharynx carcinománál vagy a masticator térben, a bázis alatt elhelyezkedő malignus nyálmirigy teriméknél. Ezekben az esetekben a MP-MRI anatómiai és funkcionális méréseivel a daganatra

típusos kép, valamint az FDG PET/CT fokozott metabolikus aktivitása, illetve a terime növekedése az, ami sugárterápiás kezelést indikálhat.

A funkcionális vizsgálatok növekvő értékét a terápia hatékonyságának megítélésében látom, a reziduális tumor-, valamint a recidíva kimutatásában. A képalkotói vizsgálatok sora a standard technikával készült MP-MRI összehasonlítása, a folyamat dinamikája elég adatot szolgáltat a terápia módosítására, újabb terápia indítására. Lehetőség szerint ezekben az esetekben is törekednek mintavételre, amennyiben azonban a képalkotói eredményeket a klinikai kép alátámasztja, ill. nem mond ellent, a terápia módosítására szövettani mintavétel nélkül is sor kerülhet.

Nagyon köszönöm Professzor Úr értékelését, segítő javaslatait és elismerő szavait.

Budapest, 2017. 03. 08. Dr. Gődény Mária