MTA DOKTORI ÉRTEKEZÉS

A gerinc deformitások három dimenziós analízise és műtéti terápiája

DR. ILLÉS TAMÁS

PÉCS, 2001

D/19.269

MTA DOKTORI ÉRTEKEZÉS

A GERINC DEFORMITÁSOK HÁROM DIMENZIÓS ANALÍZISE ÉS MŰTÉTI TERÁPIÁJA

DR. ILLÉS TAMÁS

PTE-ÁOK ORTOPÉDIA KLINIKA

PÉCS, 2001

GUYNEK, MARI-DÓNAK, INESNEK, CATHERINE-NEK.

MAGYAR TUDOMÁNYOS AKADÉMIA KÖNYVTÁRA

TARTALOMJEGYZÉK

1 BEVEZETÉS 5

2 A GERINC HÁROM DIMENZIÓS ANALÍZISÉNEK ÉS REPRODUKCIÓJÁNAK MÓDJAI 8

2.1 A REFERENCIA SÍKOK 9

2.2 A GERINCOSZLOP FUNKCIÓI 9

2.2.1 Stabilitás 10

2.2.2 Egyensúly 13

3 A NORMÁL GERINC 13

3.1 A GERINC STATIKÁJA 13

3.2 A GERINC MOZGÁSAI 14

3.2.1 Intervertebralis mozgások 15

3.2.2 Segmentalis mozgások 16

4 DEFORMITÁSOK 17

4.1 SAGITTALIS DEFORMITÁSOK 17

4.1.1 Reguláris deformitás 18

4.1.2 Anguláris deformitás 19

4.2 HORIZONTÁLIS DEFORMITÁSOK 21

4.3 KOMBINÁLT DEFORMITÁSOK 21

4.3.1 Rotációs diszlokáció 21

4.3.2 Scoliosis 23

4.3.2.1 Hyperrotátoros pseudokyphosis 30

4.3.2.2 Crankshaft fenomén 31

5 A 3D ANALÍZIS GYAKORLATI KÖVETKEZMÉNYEI 33

6 BETEGANYAG 34

7 GERINC DEFORMITÁSOK A TÉR EGYETLEN SÍKJÁBAN 35

7.1 DEFINÍCIÓ 35

7.1.1 Korrekció alapjai 36

7.2 REGULÁRIS KYPHOSIS 40

7.2.1 Scheuermann betegség 40

7.2.1.1 Betegek 41

7.2.1.2 Eredmények 41

7.2.1.3 Megbeszélés 45

7.3 ANGULÁRIS KYPHOSIS 46

7.3.1 Posttraumás elváltozások 46

7.3.1.1 Betegek 47

7.3.1.2 Megbeszélés 55

7.4 FEJLŐDÉSI RENDELLENESSÉGEK 57

7.4.1.1 Betegek 58

7.4.1.2 Megbeszélés 62

8 HÁROM DIMENZIÓS DEFORMITÁSOK 64

8.1 A KEZELÉSI TERV FELÁLLÍTÁSÁNAK LÉPÉSEI 64

8.1.1 Korrekció alapjai 67

8.2 SCOLIOSISOK 70

8.2.1 Eredmények 71

8.2.1.1 Thoracalis scoliosisok 71

8.2.1.2 Thoracolumbalis scoliosisok: 79

8.2.1.3 Lumbalis görbületek 84

8.2.1.4 Kettős görbületű scoliosisok 87

8.2.2 Megbeszélés 93

8.2.2.1 Frontális sík 94

8.2.2.2 Sagittalis sík 95

8.2.2.3 Derotáció 96

8.2.2.4 Dekompenzáció 98

8.2.3 Hyperrotátoros pseudokyphosis 99

8.2.3.1 Eredmények 100

8.2.3.2 Megbeszélés 101

8.2.4 Crancshaft *104*

8.3 A BETEG MEGELÉGEDETTSÉG MÉRÉSE A SCOLIOSIS RESEARCH SOCIETY KÉRDŐÍVE ALAPJÁN 107

8.3.1 Beteganyag és módszerek: *111*

8.3.2 Eredmények *113*

8.3.3 Megbeszélés *123*

8.3.3.1 Beavatkozás hatásossága a betegek szemszögéből 124

8.3.3.2 Kérdéscsoportok egymás közötti kapcsolata 125

8.3.3.3 Faktoranalízis 126

8.3.3.4 Csoportképzés 128

8.3.3.5 Várható megelégedettség előrejelzése 129

8.4 ROTÁCIÓS DISZLOKÁCIÓ 130

8.4.1 Marfan szindróma *130*

8.4.1.1 Megbeszélés 132

8.4.2 Neurofibromatosis *134*

8.4.2.1 Betegek 136

8.4.2.2 Eredmények 138

8.4.2.3 Megbeszélés 143

8.4.3 Csontminőség vizsgálata: *146*

8.4.3.1 Beteganyag és módszer 146

8.4.3.2 Eredmények 148

8.4.3.3 Megbeszélés 150

9 ÖSSZEFOGLALÁS 156

9.1.1 Célkitűzéseim *156*

9.1.1.1 Általános célok 156

9.1.1.2 Részletes célok 156

9.1.2 Eredmények *158*

9.1.2.1 Általános eredmények 158

9.1.2.2 Részletes eredmények 158

10 KÖSZÖNETNYILVÁNÍTÁS 161

11 IRODALOM 162

1 BEVEZETÉS

A gerinc deformitásai mindig az orvosi érdeklődés középpontjában álltak, melynek oka, hogy a súlyos deformitások ijesztő torzok kialakulását eredményezték. A kitüntetett érdeklődés jele, hogy az oldalirányú görbületek első leírása már Hippokratésztől (460-377) származik az időszámításunk előtti 5. századból, míg a scoliosis, kyphosis, lordosis kifejezéseket Galenus (131-201) alkotta meg a gerinc különféle deformitásainak jellemzésére. Ugyancsak a kitüntetett figyelmet bizonyítja, hogy Nicolas Andry 1741-ben megjelent „L'Orthopédie ou l'art de prévenir et de corriger dans les enfants des difformités du corps" (Ortopédia, avagy a gyermeki test deformitásait megelőző és korrigáló művészet) című művében *(Andry 1741)* az ortopédiai tevékenység szimbólummának egy karóhoz kikötött görbe fát ajánl, melyből könnyen asszociálhatunk a scolioticus gerinc kezelésére.

A kezelési próbálkozások természetesen egyidősek a betegséggel. Az első műtéti kezelés Jules Guerin végezte 1839-ben, amikoris a scoliosisnak izom eredetet tulajdonítva, a paravertebralis izomzat percutan myotomiáját végezte el több-kevesebb sikerrel. Az első scoliosis miatti csontos műtétet 1914-ben Russel Hibbs végezte (1. Ábra), majd adekvát követési idő után közölte eredményeit.*(Hibbs 1924, 1988, Hibbs 1931)*.

A műtéti kezelés során az első igazi áttörést Paul Harrington munkássága hozta, aki 1962-ben számolt be az általa kifejlesztett műtéti eljárásról

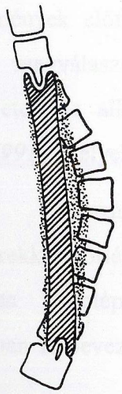

1. Ábra: **Hibbs-műtét a scoliosis kezelésében.**

Közel 1 éves preoperatív fellazító kezelés után, az elért eredménynek megfelelő in situ spondylodesist végez érdemi, további műtéti korrekció nélkül. A műtét után az elért korrekció megőrzésére, a gerinc csontos elmerevedésének ideéig (1 év) külső rögzítést kellett alkalmazni.
A Hibbs műtéttel 2 éves kezelési procedúra során elért eredmény a görbületek progressziójának megállítása volt.

(Harrington 1962, Harrington 1973). A Harrington műtét (2. Ábra) bevezetését követően arany standarddá vált a gerinc deformitások, különösen a scoliosisok kezelésében, hisz az instrumentariummal végzett műtéti korrekció alapjait lerakva az összes későbbi műtéti technikának alapját képezte.

Hatalmas előrelépést jelentett, és alapvetően új lehetőségeket teremtett a gerinc deformitások kezelésében Yves Cotrel és Jean Dubousset munkássága, akik új megközelítésű multiszegmentális rögzítést biztosító korrekciós eszközt vezettek be (3. Ábra) a deformitások kezelésébe 1983-ban (*Cotrel és Dubousset 1984, Cotrel és mtsai. 1988)*. A műtéti technika forradalmasította a gerinc deformitások sebészetét.

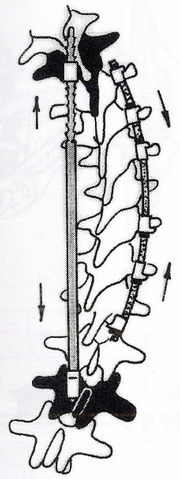

2. Ábra: **Harrington műtét.**

1-2 hónapos aktív nyújtó előkezelés után, végzett műtétek során a görbületek convex oldalán a végponti csigolyákba ültetett kapcsokon disztrakciós erő alkalmazásával korrigálta a scoliosist. A convex oldalon alkalmazott kompresszióval növelhető a korrekció.
A műtét után az elért korrekció megtartására végzett utókezelés 6-8 hét fekvésből (gipszágyban), majd 1 évig tartó fűzőkezelésből állt.
A műtétek során elért korrekció átlag 40-45% volt.
A legnagyobb problémát az jelentette, hogy az eszköz csak 2 dimenzióban tett lehetővé korrekciót, így szövődményként gyakran fordult elő postoperatív lapos hát.

Az eddigieknél jelentősen jobb eredményekkel szolgált, ugyanakkor megnövelte a szövődmények előfordulásának gyakoriságát is. Számos olyan kérdést vetett fel, melyek megválaszolása mind a mai napig várat magára. Megkövetelte és megköveteli az alkalmazó orvosoktól gondolatmenetük átformálását *(Bellyei és mtsai. 1991)*, melyek alapvetően új irányba terelték a deformitások kutatását.

Hazánkban a gerinc deformitások kezelése elsősorban konzervatív módszerekkel történt, iskolaszanatóriumi formában *(Tomory 1981, 1983, 1991)*. Hatalmas előrelépést jelentett, hogy Riskó munkásságának eredményeként hazánkban is bevezetésre került a Harrington módszer *(Riskó és mtsai. 1981)*. Az

iskolaszanatóriumi ellátás következményeként centralizálódott a kezelés, kevés vidéki beteggel és kezelési lehetőséggel.

A vidéki kezelő központok egyike volt a Pécsi Orvostudományi Egyetem, Barta vezette Ortopédiai Klinikája, ahol Budapest mellett nagyobb számban végeztek scoliosis miatt mind konzervatív *(Barta 1972)*, mind műtéti *(Barta 1968, Barta és Nagy 1968)* kezeléseket. A gerinc deformitások kezelése mellett kiterjedt etiológiai kutatások folytak az intézetben, melyek mind a mai napig érvényes kutatási eredményeket szolgáltattak mind az etiológiát *(Bellyei Á és mtsai. 1976, 1976, 1977)*, mind az öröklődést *(Czeizel és mtsai. 1977,1978)* illetően.

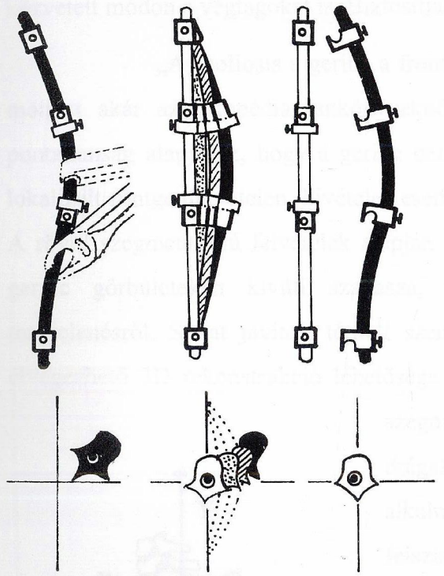

3. Ábra: **Cotrel-Dubousset technika.**

A technika alapja az a feltételezés, miszerint a gerinc deformitások térbeli elváltozások.
A deformált gerincet multiszegmentálisan rögzítjük a postoperatíve kívánt fiziológiás görbületeknek megfelelően meghajlított, görbületeivel frontális síkban behelyezett rúdhoz. A rudat 90°-os elforgatás során sagittalis síkba fordítva korrigálódik a deformitás.
A műtét sem érdemi előkezelést, sem utókezelést nem igényel.

Ezen iskola adta indíttatás után kezdtem a gerinc deformitások térbeli elemzésével és műtéti kezelésével kapcsolatos kutatásaimat, és tevékenységemet *(Illés és Bellyei 1991)*.

Munkám mottójául Malgaigne *(Malgaigne 1843)* mondását választanám, aki a gerinc deformitások kezelésének nehézségeit felismerve a következőket mondta: **„Fontos azt tudni, hogy mit tegyünk, de nem kevésbé fontos tudni azt, hogy mit ne tegyünk”**.

2 A GERINC HÁROM DIMENZIÓS ANALÍZISÉNEK ÉS REPRODUKCIÓJÁNAK MÓDJAI

A gerinc testünk vázát alkotó, tengelyét képező, olyan mobilis, mégis stabil mechanikai szerkezet, mely oszlopszerűen elhelyezkedő, egymást követő funkcionális egységekből épül fel. Hordozza a mellkasi - hasi szerveket, valamint közvetett módon a végtagokat is. Biztosítja a test szimmetriáját.

„A scoliosis a gerinc a frontális síkban bekövetkezett elhajlása". Ez a mondat akár az ortopédia tankönyvekből is származhatna, mégis pontatlan. A pontatlanság alapja az, hogy a gerinc deformitásokat az elváltozás szűk területére lokalizált röntgenfelvételen, kivételes esetben kétirányú felvételeken jelenítjük meg. A rövid szegmentumú felvételek alapján nehéz elképzelni azt is, hogyan néz ki a gerinc görbületeken kívüli szakasza, nem beszélve a deformitások térbeli megjelenésről. Sokat javított térbeli szemléletmódunkon a CT vizsgálatok során elvégezhető 3D rekonstrukció lehetősége. Ezek a vizsgálatok azonban csak rövid szegmentumok megjelenítésére alkalmasak, drágák, így csak válogatott esetekben alkalmazhatók. A véges-elem módszerre épülő, felszín rekonstrukción alapuló matematikai modellek, CT vagy hagyományos röntgenfelvételek felhasználásával, azok számítógépes digitalizálásával készülnek. Egyesek a csigolyák rotációs középpontjait használják alapegységként, mások az axiális rotációnak a felvételek több mint egy referencia pontjából történő közvetlenül kimérésén alapulnak.

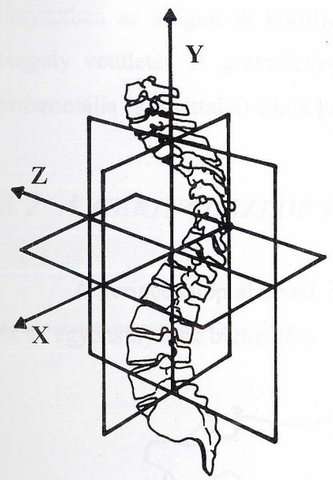

4. Ábra: **Referencia síkok**

A végeselem rendszerek egy rövid - lumbalis, thoracolumbalis gerinc, lumbosacralis átmenet - gerincszakasz 3D modelljét képesek jól rekonstruálni, így elsősorban traumás gerinc elváltozások vagy degeneratív betegségek megjelenítésére használhatóak. Mivel nem alkalmazhatók a teljes gerincen, nem használhatók a deformitások vizsgálatára sem. Ezért a gerinc deformitások térbeli analízisét elvégző számítógépes programot kerestünk, mely segít a deformitások egészének analízisében, és alkalmazható a mindennapi gyakorlatban *(Howell és Dickson 1989)*. Graf és munkatársai. *(Graf és mtsai. 1983)* tervezte modellt választottuk, mely képes a gerinc átfogó megjelenítése mellett, rövidebb gerincszakaszok rekonstruálására is. Jól használható többek között a csigolya a volumenek, a tömegközéppontok, az eredő vektorok, az instabilitás megjelenítésére. Sokoldalúsága nagy segítséget jelent a scolioticus deformitások 3D analízisében, kiváltképpen a legnehezebben elképzelhető felülnézeti kép ábrázolásában (1. Kép).

2.1 A REFERENCIA SÍKOK

A referencia síkok az álló vagy ülő helyzetben tanulmányozott test gravitációs tengelyére épülnek. A gravitációs tengelyt a test alátámasztási sokszögének közepére állított merőleges határozza meg. Az alátámasztási felület a testhelyzettől függően lehet kör (álló helyzetben a lábak körül), vagy ellipszis (ülő helyzetben az ülőgumók körül), melyek mértani középpontja képezi a gravitációs tengely vetületét. A gravitációs tengely és a hozzárendelt X, Y és Z (frontális, horizontális és sagittalis) síkok képezik a 3D tanulmányozás alapját (4. Ábra).

2.2 A GERINCOSZLOP FUNKCIÓI

A gerincoszlop alapvető funkciói közül a legfontosabbak a test stabilitásának és az egyensúlyának biztosítása.

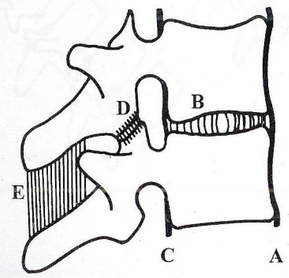

5. Ábra: **Az elemi mozgásszegmentum és részei**

A: Ligamentum longitudinale anterius
B: Intervertebralis discus
C: Ligamentum longitudinale posterius
D: Kisizületek
E: Ligamentum interspinosum

A stabilitás biztosításában a legfontosabb szerepet az elemi mozgásszegment *(von Junghans 1951, 1952, Schmorl és von Junghans 1951)* játssza. Ez két egymást követő, szomszédos csigolyából, valamint az őket egymáshoz kötő struktúrákból áll. Természetesen a mozgásszegmentum részei a processus transversusokon, ill. spinosusokon eredő izmok és szalagok szegmentumra eső részei is (5. Ábra).

Az egyensúly is természetesen elsősorban az elemi mozgásszegmenten belül valósul meg, de alapvetően az egész gerincoszlopra vonatkozik.

2.2.1 Stabilitás

A **stabilitás**ról a gerinc esetében akkor beszélhetünk, ha az elemi mozgásszegmentumot alkotó két funkcionális egységet, bármely referencia síkban, a fiziológiás határokon túl nem lehet egymástól elmozdítani. Ennek megfelelően az intervertebralis discus alakváltozása előre-hátra hajláskor, jobbra-balra dőléskor vagy rotációban nem haladja meg a fiziológiás mértékét csakúgy, mint az ízületi felszínek mozgása sem lépi túl a legnagyobb elmozdulás irányában a fiziológiás elmozdulás mértékét *(Posner és mtsai. 1982)*.

Instabilitás *(Pope és Panjabi 1985)* esetén két különböző fogalmat kell definiálnunk. Instabilitásról abban az esetben beszélhetünk, amikor dinamikus vizsgáló módszerekkel bármely referencia síkban abnormális mozgás mutatható ki. Ez az állapot azonnali műtéti indikációt képez, megelőzendő az instabilitásból adódóan várható neurológiai szövődmények kialakulását *(Frymoyer és Selby 1985)*(6. Ábra).

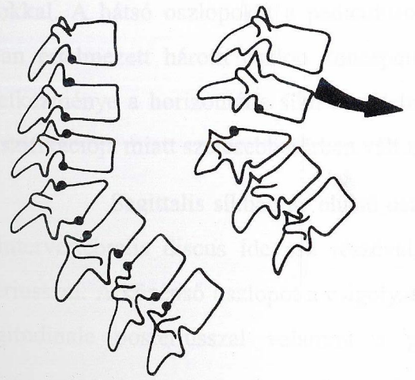

6. Ábra: **Instabilitás**

Rendezett csigolya elemek ellenére dinamikus röntgenfelvételen kóros elmozdulás mutatható ki.

Ezzel ellentétben **potenciális instabilitás** (7. Ábra) áll fenn abban az esetben, amikor dinamikus vizsgáló módszerekkel ugyan nem mutatható ki azonnal az instabilitás, azonban az egymást követő, szomszédos csigolyák tartós sorba rendeződési rendellenessége miatt, akár egy hirtelen trauma, akár tartós stressz, bármely egység, bármely síkban történő abnormális - az élettani határokon túli - elmozdulásához vezethet *(Frymoyer1991)*. A potenciális instabilitás felismeréséhez elengedhetetlenül szükséges a gerincen alkalmazható un. három oszlop elméletek megismerése, nem csak a csontos, porcos elemekre, hanem a discusokra, szalagokra, izületekre és izmokra vonatkoztatva is.

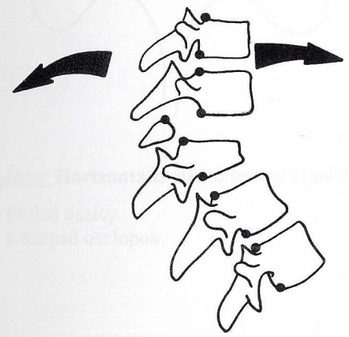

7. Ábra: **Potenciális instabilitás**

Abnormálisan rendezett csigolyák ellenére dinamikus röntgenvizsgálattal instabilitás nem mutatható ki, de bármely hirtelen erőbehatásra azonnal kialakulhat.

A horizontális síkban értelmezett három oszlop koncepcióját francia anatómusok alkották meg (8. Ábra) *(Louis 1985)*. Az elülső oszlopot a csigolyatestek, discus terek és a fő (anterior és posterior) szalagok alkotják. A két hátsó oszlopot a kapcsolódó ízületi felszínek sora alkotja jobb- és baloldalon, a processus spinosusokkal és transversusokkal, laminákkal, szalagokkal, tokokkal és izmokkal. A hátsó oszlopokat a pediculusok kapcsolják az elülsőhöz. A sagittalis síkban értelmezett három oszlop koncepció kis különbséggel ugyan, de egyenes következménye a horizontális síkú elméletnek (9. Ábra) Ez utóbbi, Denis fractura klasszifikációja miatt szélesebb körben vált ismertté *(Denis 1983, 1984)*.

Sagittalis síkban az elülső oszlopot a csigolyatest elülső 2/3-a alkotja az intervertebralis discus ide eső részével, valamint a ligamentum longitudinale anteriusszal. A középső oszlopot a csigolyatest hátsó harmada alkotja a ligamentum longitudinale posteriusszal valamint a pediculusok csigolyatesttel kapcsolódó

részeivel. A hátsó oszlop a pediculusok hátsó részéből, a kisizületekből, valamint a csigolya nyúlványokból - a rajtuk eredő izmokkal és szalagokkal együtt - áll. Mindkét elméletre igaz: ha bármely oszlopban űr támad, a referencia síkoktól függetlenül, nagy az - etológia, elpusztult és/vagy hiányzó elem meghatározta - instabilitás veszélye.

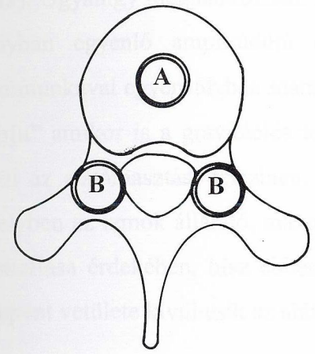

8. Ábra: **Horizontális síkú 3 oszlop elmélet**

A: Elülső oszlop.
B: Középső oszlopok.

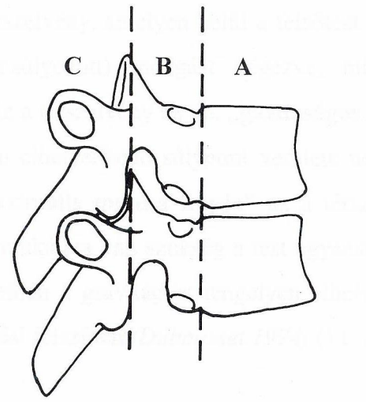

9. Ábra: **Sagittalis síkú 3 oszlop elmélet**

A: Elülső oszlop.
B: Középső oszlop.
C: Hátsó oszlop.

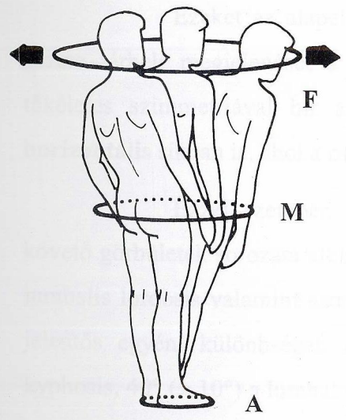

10. Ábra: **A test egyensúlyi helyzete**

Álló helyzetben a lábak meghatározzák az alátámasztási felületet (A). A test az izom funkcióktól függően egyenlő amplitúdójú mozgást végezhet. A maximális amplitúdót jelöltük a medence (M), valamint a fej (F) síkjában.

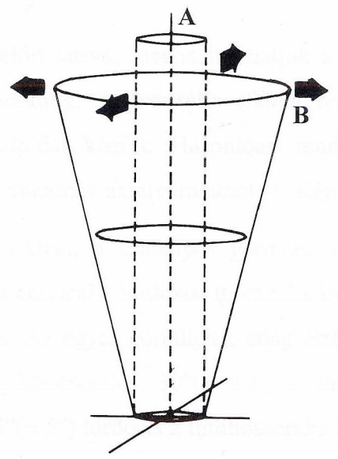

11. Ábra: **Mozgáskúpok a test egyensúlyi helyzetében**

A: Gazdaságos munka kúpja
B: Maximális munka kúpja

2.2.2 Egyensúly

A stabilitás mellett a gerinc másik legfontosabb feladata, a test egyensúlyi helyzetének biztosítása. Ez akkor következik be, ha a gravitációs tengely és a rajta elhelyezkedő súlypont vetülete az alátámasztási felszín közepén marad (10. Ábra). Ugyanígy meghatározható az a térszelvény, amelyen belül a felsőtest minden irányban egyenlő amplitúdójú (kiegyensúlyozott) mozgást végezve, minimális izommunkával egyensúlyban maradhat. Ez a térszelvény az un. „**gazdaságos munka kúpja**" amikor is a gravitációs tengelyen elhelyezkedő súlypont vetülete nem esik kívül az alátámasztási felszínen. A „**maximális munka kúpja**" az a térszelvény, amelyben az izmok állandó, maximális munkájára van szükség a test egyensúlyának fenntartása érdekében, hisz ebben az esetben a gravitációs tengelyen elhelyezkedő súlypont vetülete kívül esik az alátámasztási felszínen *(Dubousset 1994)* (11. Ábra).

3 A NORMÁL GERINC

3.1 A GERINC STATIKÁJA

Ezeket az alapelveket szem előtt tartva, meghatározhatjuk a normál gerinc térbeli megjelenését a C1-től a sacrumig. A **frontális** síkban rendezett, tökéletes szimmetriával bír a jobb és baloldal között. Hasonlóan rendezett a **horizontális** síkban is, ahol a csigolyák nem mutatnak axiális rotációt (1. Kép)

Ezzel szemben a **sagittalis** síkban, a szabályos gerincet, egymást követő görbületek sorozata alkotja, melyek a cervicalis lordosis, thoracalis kyphosis, lumbalis lordosis valamint sacralis kyphosis. Az egyes görbületek átlag értékei – a jelentős egyéni különbségek ellenére – a következők: 30°(± 10°) a thoracalis kyphosis, 40° (± 10°) a lumbalis lordosis, 45°(± 5°) lordosis a lumbosacralis átmenet esetében. A sagittalis szegmentális görbületek között a junkcionális pontok lágyak és progresszívek, a gravitációs tengelytől távoli apicalis zónákkal, harmonikussá téve a gerinc kontúrját. Ez alól egyedül a lumbosacralis átmenet a kivétel, ahol az átmenet inkább szögletszerű. A gravitációs tengelyhez viszonyítva legelöl helyezkedik el a C5

csigolya teste a cervicalis, míg az L3-L4-es discus a lumbalis szakaszon. A leghátsó pont a S4 vagy S5 csigolya processus spinosusa. A háti kyphosis punctum maximuma a Th5-6-os csigolyákra, míg a lumbalis lordosis punctum maximuma az L3-as csigolyára esik *(Ogilvie 1987)*.

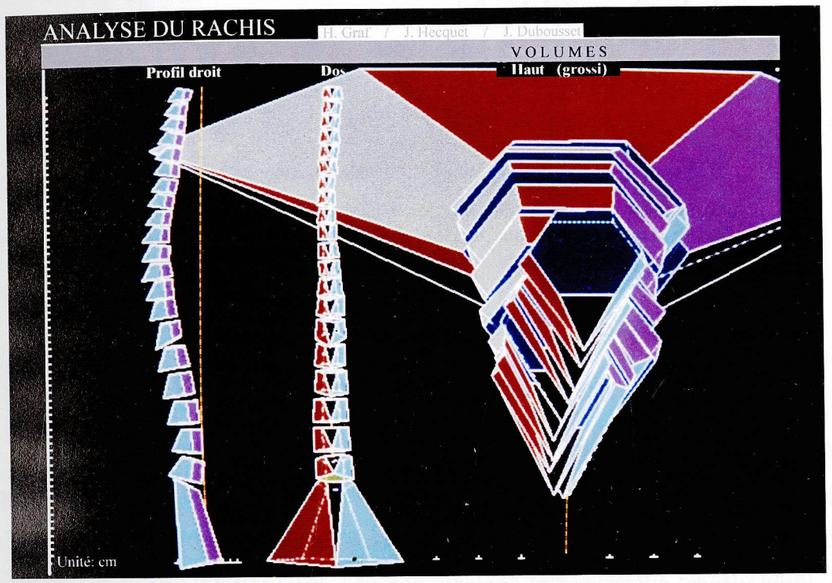

1. Kép: **A normál gerinc computeres rekonstrukciós képe**

A gerinc sagittalis görbületei a felegyenesedett testhelyzet következményei és jellegzetesek az emberi fajra. A normál gerinc tehát egy síkgörbe, mely nyugalmi helyzetben egyensúlyban van és matematikai képletekkel jellemezhető.

3.2 A GERINC MOZGÁSAI

A gerincet alkotó egyes elemek mozgásainak vizsgálatából egyenesen következik a **medence csigolya elmélet**. Megvizsgálva egyetlen csigolya esetleges mozgási lehetőségeit szembetűnő, hogy a medence teljesen hasonló mozgásirányokkal és lehetőségekkel rendelkezik. A medence, mint csigolya elmélet ismerete elengedhetetlen az intervertebralis és a gerinc szegmentális mozgásainak megértéséhez, valamint a teljes gerinc kompenzáltságának megítéléséhez (12. Ábra).

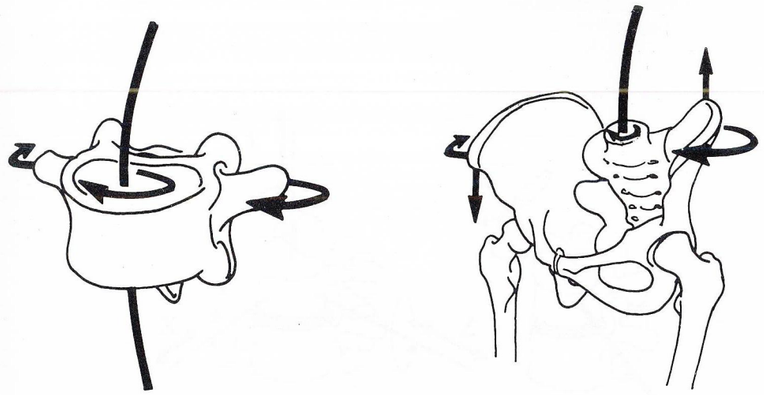

12. Ábra: **A medence, mint csigolya elmélet**

Az egyes csigolyák a tér mindhárom síkjában lévő tengely körül képesek elmozdulni. A sacroiliacalis izület kötöttsége révén, ugyanezen mozgási szabadság fokokkal rendelkezik a medence is. A medence tehát mozgásai révén a gerincoszlop egyik módosult csigolyájának fogható fel.

3.2.1 Intervertebralis mozgások

Az intervertebralis mozgások természetesen elsősorban az elemi mozgásszegmenten belül létrejövő mozgások, melyek összegződése határozza meg az egész gerincoszlop mozgásait. A **flexiós - extenziós** mozgások a csigolyák processus articularis inferiorjainak közepén áthaladó transzverzális tengely körül, a gerinc teljes hosszában létrejöhetnek. A **laterális** elhajlás elsősorban a lumbalis gerincszakasz egyes csigolyái között valósul meg, egy a discus intervertebralis közepén áthaladó anteroposterior tengely körül. Ez a mozgás soha nem tisztán elhajlás, mindig társul hozzá egy kis mértékű intervertebralis rotáció is.

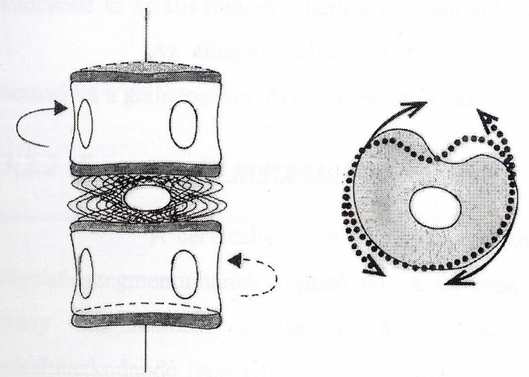

13. Ábra: **Intervertebralis rotáció**

Két egymás mellett levő csigolya egymáshoz viszonyított elfordulása a saját axiális tengelyük körül.

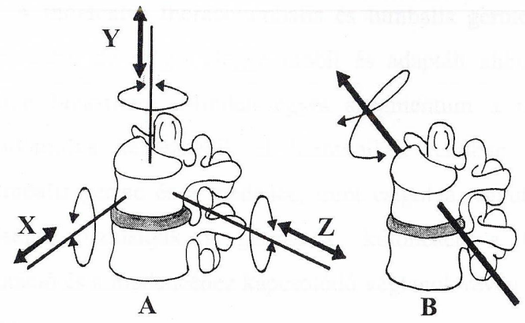

14. Ábra: **Coupling effektus**

Az elemi mozgás szegmentben a csigolyák egyes tengelyei mentén transzlációs és rotációs mozgások jöhetnek létre. Ez 6 különböző irányú mozgást jelenthet az x, y, z tengelyek körül (A). Ha az összes mozgás egyszerre történik, a csigolyák kapcsolatai (discusok, és szalagok) következtében, az egy spirál tengely körül, annak mentén megy végbe (B).

A **rotáció** vertikális tengely körül megy végbe, mely a lumbalis szakaszon a canalis centrális hátsó határán, thoracalis szakaszon a csigolyatestek középső és hátsó harmada határán, míg a cervicalis szakaszon a processus spinosusok mögött hátul fut. A rotációs mozgásokat akadályozza az anulus fibrosusok feszülése, az ízfelszínek alakja valamint az izületi tokok lazasága ill. feszessége. (13. Ábra) Ennek következtében rotációs mozgások során minden szegmentum a sagittalis síkú lokalizációjának megfelelően (kyphoticus, lordoticus vagy intermedier) pozitív vagy negatív szöggel elhajlik az egymást követő horizontális síkokhoz képest. A jelenséget coupling effektusnak hívjuk (14. Ábra). A coupling effektus során a legszorosabb kapcsolat az axiális rotáció valamint az oldalirányú elhajlás között van *(Stokes 1994)*.

Az elhajlás szögértéke mind a fej mind a medence esetében zéró, biztosítva a gerincoszlop tökéletes egyensúlyát.

3.2.2 Segmentalis mozgások

A cervicalis gerinc csúcsán helyezkedik el a fej, mely a nyaki gerinc legelső szegmentumának fogható fel. A fej funkciójából adódóan (látás-, hallás-, irány meghatározás biztosítása) a cervicalis gerinc számos körülményhez alkalmazkodandó igen kifejezett mobilitással bír a tér minden irányában. Nyugalmi helyzetben azonban mindig törekszik az egyensúlyi állapot felvételére és fenntartására.

A thoracalis, thoracolumbalis és lumbalis gerinc a nyaki gerinchez viszonyítva kevésbe, de mégis eléggé mobil és adaptált ahhoz, hogy egyensúlyi helyzetet tudjon biztosítani. Minden egyes szegmentum a test súlyából adódó erőhatáshoz idomulva helyezkedik el harmonikus rendben. A thoracolumbalis átmenet, a lumbalis gerinc és a medence, mint csigolya, együttesen a legnagyobb mozgáslehetőséget biztosítják a gerincnek, különösen a horizontális síkban végbemenő rotáció és a medencéhez kapcsolódó végtagok révén *(Banks és Transfeld 1994)*(15. Ábra).

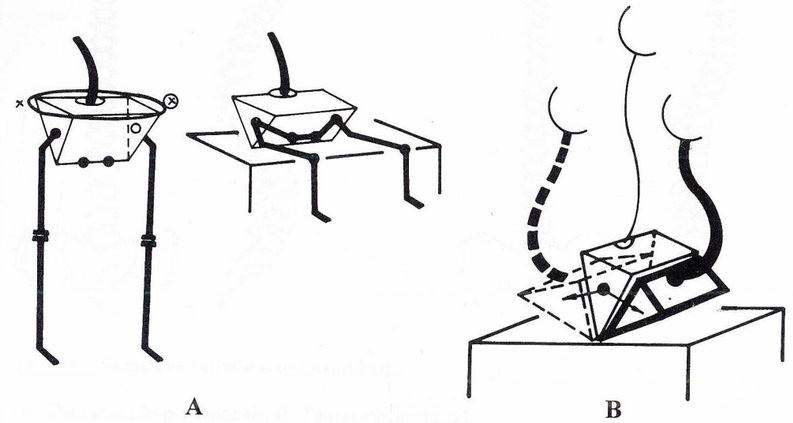

15. Ábra: **A medence csigolya szerepe a gerinc kompenzációjában.**

A medence intercalaris csigolyaként értelmezhető a test akár ülő, akár álló helyzetében (A). A lumbosacralis izület mobilitása, valamint a combfejek körüli mobilitás révén a medence elsődleges szerepet játszik a test kompenzációjában (B).

4 DEFORMITÁSOK

4.1 SAGITTALIS DEFORMITÁSOK

A tisztán sagittalis deformitás a gerinc normális görbületi értékeinek variációjaként jelenik meg, s mivel nem tér el a normálistól frontális és horizontális síkban, könnyű megérteni. A deformitás lehet reguláris vagy anguláris.

4.1.1 Reguláris deformitás

Jellemzője, hogy a normális sagittalis görbületi értékek variációjaként, kyphosis vagy lordosis formájában, a gerinc bármely szintjén, annak teljes hosszában előfordulhat (16. Ábra). Apicalis zónája lágy és a junkcionális zóna is mindkét irányban progresszív.

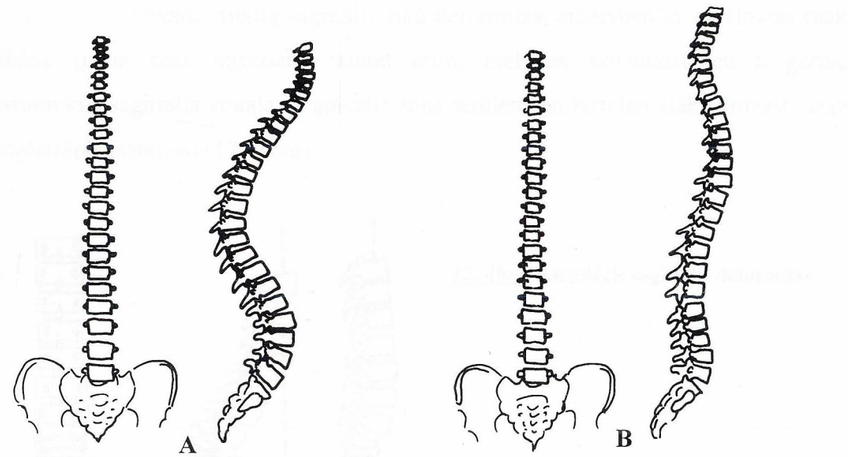

16. Ábra: **Sagittalis reguláris deformitások.**

(A: Thoracalis hyperkyphosis, B: Thoracalis lordosis)

A reguláris deformitásokra jellemzően az elváltozások apicalis zónája lágyan ívelő, és a junkcionális zónák is mindkét irányba progresszíven mennek át a normál görbületekbe.

A thoracalis hyperkyphosis kialakulásával párhuzamosan a cervicalis és lumbalis lordosis is jelentősen megnő, a thoracalis görbület növekedés kompenzálása céljából. Általában a mellkas anteroposterior átmérőjének növekedéséhez, a bordák függőlegesebb lefutásához vezet, így kevesebb légzési komplikációval jár *(Murray és mtsai. 1993)*.

A reguláris thoracalis hypokyphosis – szemben az előbbivel – a cervicalis és lumbalis lordosis csökkenéséhez vezet, és lapos hátat okoz. Szélsőséges esetekben thoracalis lordosis is kialakulhat, melyet cervicothoracalis és thoracolumbalis kyphosis kísér. A thoracalis lordosis kialakulásával a mellkas anteroposterior átmérője csökken, a bordák lefutása a vízszinteshez közelít, mely a

légzésfunkciós értékek beszűküléséhez és légzési komplikációk kialakulásához vezethet *(Winter és mtsai. 1975)*.

Általában a tisztán sagittalis, reguláris deformitások ritkán vezetnek instabilitáshoz.

4.1.2 Anguláris deformitás

Olyan, mindig sagittalis síkú deformitás, amelyben az elváltozás csak néhány (néha csak egyetlen) szintet érint, melynek következtében a gerinc harmonikus sagittalis vonala az apicalis zóna területében hirtelen alakváltozást, azaz szöglettörést szenved (17. Ábra).

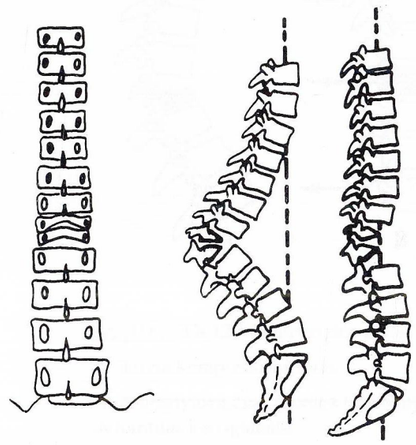

17. Ábra: **Anguláris sagittalis deformitás**

Egy ilyen deformitásnak két fő következménye van: egyrészről fokozott az instabilitás veszélye, másrészről a deformitás mértékétől és helyétől függően jelentősek lehetnek a gerinc kompenzáltságának megőrzéséhez szükséges másodlagos alakváltozások. A két szövődmény szorosan kapcsolódik, hisz az instabilitás növeli az alakváltozás veszélyét és fordítva, az alakváltozás növekedése fokozhatja az instabilitást.

Az instabilitás veszélye természetesen függ az etológiától (pl. trauma, infekció, congenitalis anomália) valamint a laesio érintette szinthez és/vagy szintekhez kapcsolódó junkcionális egységek állapotától, térbeli elhelyezkedésétől. Például a Th12-es csigolya törése esetén, amennyiben a laesio csak a csontot érinti, egyszerű hyperextenzió visszaállítja a gerinc harmóniáját, a csont összeforrván, a

képződött callus tökéletes és tartós gyógyulást eredményez (18. Ábra). Nem ez a helyzet akkor, amikor a sérülés elpusztította a szalagokat, érintette a discus teret is. Ebben az esetben egy tökéletes gerinc harmóniát eredményező, az elpusztult hátsó elemeket pótló instrumentarium és korrekciós fúzió ellenére is, idővel várható az instrumentarium és a hátsó fúzió stressz fracturája, mivel ventralisan, a csigolyatestek között fibrosus rés marad vissza. Ezt az állapotot négy-dimenziós instabilitásként foghatjuk fel, ahol az idő jelenik meg, mint negyedik dimenzió. A deformitás ventralis fúzióval kiküszöbölhető.

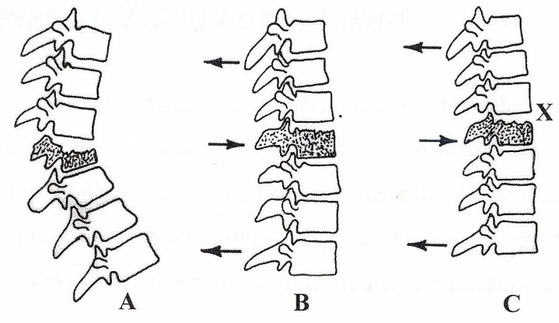

18. Ábra: **Th 12 kompressziós törés**

A: Tiszta kompressziós törés

B: Amennyiben csak csontos laesio áll fenn, egyszerű hyperextensioval a deformitás korrigálható.

C: Amennyiben a discusok is sérülnek, korrekció után egy üres tér keletkezik (X), mely instabilitás veszélyével jár.

Ugyanez vonatkozik a congenitalis anomáliákra, úgymint dislocalt gerinc, posterior hemivertebra, néhány szegmentumot érintő aszimmetrikus defektus, mely lehet tisztán anterior vagy posterior. Ezek az elváltozások vezethetnek mind lordoticus, mind kyphoticus deformitáshoz és ezen keresztül potenciális (ritkán azonnali) instabilitáshoz.

Ugyancsak potenciális instabilitáshoz vezet az a sagittalis anguláris deformitás, mely a többnyire congenitalis, néha azonban isthmicus spondylolisthesis következtében alakul ki. Ebben az estben a medencei csigolya (mint típusos

intercalaris csont) a sagittalis síkban retroverzióba rotálódik, amit nagyfokú lumbosacralis kyphosis és következményes kompenzáló hyperlordosis követ.

A gerinc infekciózus betegségeiről is hasonlóak mondhatóak el, ahol egy discus vagy több discus és csigolyatest pusztulhat el, ami többé-kevésbé stabil anguláris kyphosishoz vezet.

A valóságban bármilyen lokalizált károsodást - fertőzés, törés vagy congenitalis anomália – három-, sok esetben négy-dimenzióban kell vizsgálni, mivel a laesio ritkán olyan szimmetrikus, hogy csak a sagittalis síkot érinti.

4.2 HORIZONTÁLIS DEFORMITÁSOK

Tisztán horizontális deformitást szinte soha nem látunk a már fiziológiásan létező sagittalis görbületek miatt. Amennyiben bármekkora laesio előfordul a horizontális síkban, azaz bármely laterális dőlés a csigolya automatikus rotációját váltja ki a dőléssel azonos irányban. A jelenség jól ismert, hátterében a funkcionális egység szintjén lévő ízfelszínek elrendeződése, orientációja áll. Ráadásul a csigolyák és discusok sagittalis elrendeződése miatt, bármilyen frontális vagy horizontális síkú elmozdulásnak, egy ferde tengely körüli mozgás a következménye (Coupling effektus), mely a másik irányban automatikus változást eredményez, létrehozva egy három dimenziós deformitást.

4.3 KOMBINÁLT DEFORMITÁSOK

A kombinált deformitások a gerinc három-dimenziós deformitásait foglalják magukba. Lokalizált és generalizált formája ismeretes.

4.3.1 Rotációs diszlokáció

A legjobb példát a gerinc lokalizált, három-dimenziós deformitására a Duval-Beaupere és Dubousset *(1973)* által leírt, rotációs díszlokáció szolgáltatja. Egyes congenitalis vagy dystrophiás betegségekben (pl. osteochondrodysplasia vagy neurofibromatosis), két lordoticus, egymással ellentétes irányba rotálódó szegmentális görbület junkciójában található két csigolya az ellentétes rotáció

következtében progresszíve kyphoticus helyzetbe diszlokálódik, nyíróhatást gyakorolva a gerinccsatorna környékére.

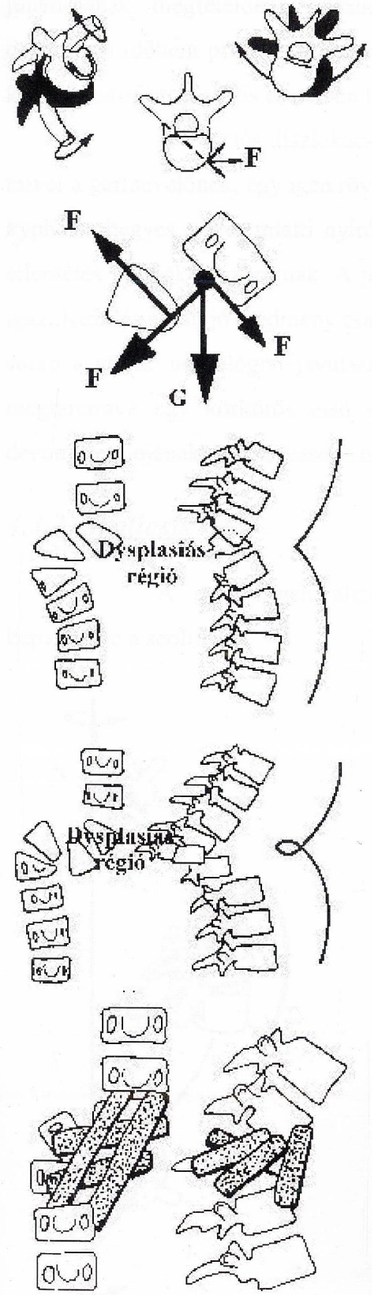

19. Ábra: **A gerinc progresszív rotációs diszlokációja**

Alap mechanizmus: Két lordoticus gerinc szegmentum találkozásában, a csont dysplasia következtében ellentétes irányú rotációs mozgás jön létre, a gerinccsatorna előtt. Ezen junkcionális zónában egy-két szegmentumra lokalizáltan jelentős, ellentétes irányú torziós erők hatnak, kifejezett veszélyt jelentve a gerincvelőre is.

A gravitációból (G) adódóan a rotálódó csigolyákra ellentétes irányú, azokat egymástól távolító erők (F) hatnak, melyek eredőjeként rövid szegmentumú igen nagy görbületek alakulnak ki.

A dysplasiás régióban található két csigolya az ellentétes rotáció következtében progresszíve kyphoticus helyzetbe diszlokálódik.

A kyphosis apexe pontosan az anteroposterior felvételeken látható görbületek junkciójának megfelelően helyezkedik el.

A progresszív deformitás kivédésére mind első, mind hátsó fúziót kell végeznünk. Nagyon fontos azonban, hogy a beültetett csont graftok mind frontális, mind sagittalis síkban a deformitás progressziójáért felelős erőkre merőlegesek legyenek.

A deformitást kétirányú röntgenfelvételeken elemezve, a görbületek anteroposterior és laterális projekcióinak párosításával demonstrálható, hogy a kyphosis apexe pontosan az anteroposterior felvételeken látható görbületek junctiojának megfelelően helyezkedik el. Sorozat felvételek bizonyíthatják a deformitás időbeni progresszióját. Ez a folyamat figyelhető meg a kizárólag fűzővel kezelt neurofibromatosis eseteiben (19. Ábra).

A rotációs díszlokáció mellett gyakoriak a neurológiai szövődmények, mivel a gerincvelőnek, egy igen rövid szakaszon, a rotációból származó csavaró, és a kyphosis hegyes apexe miatti nyíró hatásokat együttesen kell elviselnie. A gyökök ellentétes irányokba szorulnak. A jelenség progresszív volta a neurológiai jelekre is igaz. Kezelés során jó eredmény csak óvatos, progresszív trakciótól várható, melynek során a gerinc neurológiai javulással kísért progresszív "kicsavarodása" érhető el, megteremtve egy körkörös első és hátsó fúzió lehetőségét a gerincvelő direkt decompressiojának szükségessége nélkül.

4.3.2 Scoliosis

A gerinc generalizált 3 dimenziós deformitásának legismertebb képviselője a scoliosis.

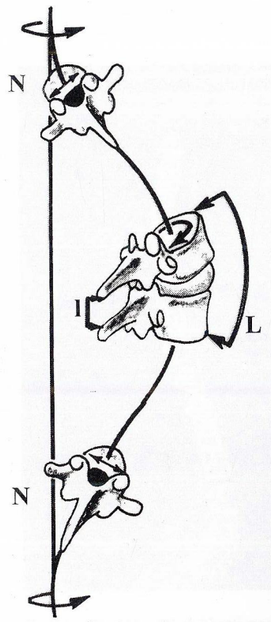

20. Ábra: **Scoliosisra jellemző térbeli elváltozások**

Scoliosis esetén a szomszédos csigolyatestek identikus pontjainak ventralis távolsága nagyobb, mint a hátsó elemek távolsága, vagyis az elülső gerincoszlop hosszabb, mint a hátsó **(L > I),** azaz a csigolyák egymáshoz képest extenzióban vannak. Így minden csigolya a mellette levőhöz képest lordosisban van. A megfontolás alapján a scoliosis minden esetben lordosissal társul.

A scolioticus szegmentum a neutrális csigolyával kezdődik és végződik, mely csigolyák rotációja nulla (N).

Az idiopathiás strukturális scoliosis a gerincnek a tér mindhárom síkjában bekövetkező kombinált deformitása, melyre frontális síkú elhajlás, anteroposterior majdnem kizárólagosan lordosis irányú deviáció, valamint horizontális síkú, a gravitációs tengely körüli csigolya rotáció együttes fennállása a jellemző *(Deacon és mtsai. 1984, Dickson és mtsai. 1984)*.

Az elemi strukturális scolioticus szegmens olyan csigolyák sorozataként jellemezhető, melyek egymáshoz képest extenzióban vagy lordosisban vannak, azaz az anterior gerincoszlop hosszabb, mint a posterior (20. Ábra). A szegmens egy úgynevezett neutrális csigolyával kezdődik melynek axiális rotációja nulla (**Axiális rotáció:** a gerinc alkotó elemeinek a gravitációs tengelyhez viszo-nyított rotációja). Az axiális rotáció a görbület kialakulása során folyamatosan nőve éri el maximumát az apicalis csigolyán, majd folyamatosan csökken egy újabb neutrális csigolyáig, miközben végig azonos irányba mutat *(Stokes 1989)*. A scolioticus szegmenst alkotó összes csigolyának az axiális rotációja tehát mindig azonos irányba mutat. Így minden csigolya és alkotó elemeik (pl.: alsó- és felső záró lemezek) – a csont szerkezeti deformitása miatt - specifikus pozícióban rendezettek, saját három-dimenziós helyzettel. Ez azt jelenti, hogy a scolioticus görbét nem lehet egyetlen síkon elhelyezni, egyetlen scolioticus szegmens jellemzésére végtelen számú sík létezik.

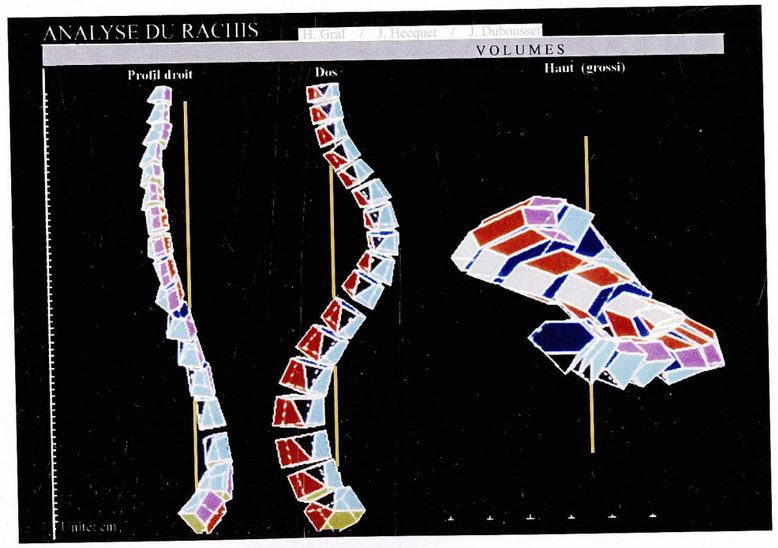

2. Kép: **Kettős görbületű scoliosis computeres rekonstrukciós képe.**

A rotáció növekedése szimultán oldalirányú deviációval (felülnézeti kép) és globális kollapszussal jár együtt a frontális (középső kép) és a sagittalis (első kép) síkban.

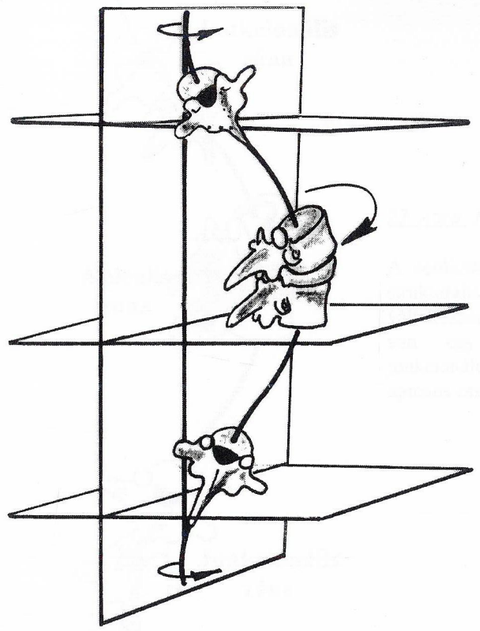

21. Ábra: **A torzió, a scolioticus gerinc tulajdonsága.**

Neutrális csigolyától a következő neutrális csigolyáig a görbületet alkotó minden egyes csigolya a felette lévőhöz képest rotációban van. A csigolyák felső zárólemezeinek elfordulása kisebb, mint az alsó zárólemezek elfordulása a görbület punctum maximuma felett, míg az alatt a felső zárólemezek elfordulása nagyobb, mint az alsó zárólemezeké.
Ez a csigolyatestek saját torziója.
Az elváltozás a csigolya rotáció következménye, mellyel ellentétes irányú a vállak, fej, és a medence rotációja.

Ilyen megközelítésben a scoliosis egy térgörbének fogható fel, és mint ilyen a röntgenképek csak a görbület egy aktuális vetületét, nem a valós képét mutatják. Az elváltozás megjelenésében teljesen megegyezik az építészetben elcsavarodó kihajlás néven ismert jelenséggel (*Illés és Horváth 1998).*

A scolioticus gerinc fent leírt karakterisztikus tulajdonsága a **torzió**, mely a scolioticus görbületen egy neutrális csigolyától a következő neutrális csigolyáig folyamatosan végigfutó, minden egyes csigolyát érintő térbeli elmozdulás (21. Ábra). A jelenség olyan rotációs mozgás következménye, amivel ellentétes orientációjú a fej, a váll és a medence elhelyezkedése *(Stokes és mtsai. 1987).*

A torzió jól demonstrálható számítógépes rekonstrukció segítségével. (2. Kép.) Egy kettős görbületű deformitást megjelenítve látható, hogy a rotáció növekedése szimultán oldalirányú deviációval és globális kollapszussal jár együtt, legalább annyira a frontális, mint a sagittalis síkban. Ez magyarázatot ad arra, hogy a

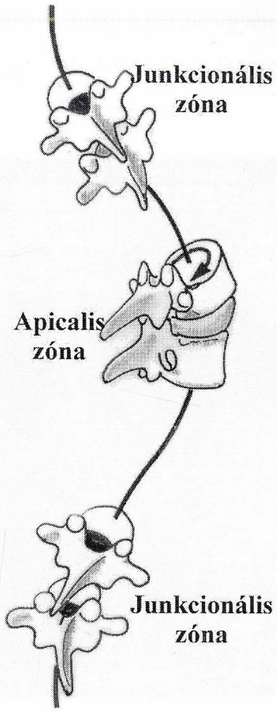

22. Ábra: **Apicalis és junkcionális zónák**

A scolioticus gerincet strukturális és nem strukturális szegmensek egymás utáni váltakozása alkotja. Minden szegmensnek van egy apicalis csigolyája, melyet junkcionális zóna köt a következő szegmens apicalis csigolyájához.

valóságban miért a gerinc kollapszusa mérhető a Cobb-szöggel *(Stokes és Gardner-Morse 1991).*

A scolioticus gerincet tehát akár egyetlen akár több strukturális scolioticus szegmens, vagy strukturális scolioticus szegmenst felül és alul követő, kompenzáló - nem strukturális - szegmensek alkotják. Az egyes szegmenseket **junkcionális zónák** kötik egymáshoz. Ezek állhatnak egyetlen discus térből és a határoló csigolyákból, vagy egy csigolyából a határoló discus terekkel. A leghosszabb junkcionális zóna is maximum két egymást követő csigolyából állhat. A junkcionális zóna középső elemének axiális rotációja nulla, míg a határoló elemeké ellentétes irányú. Ez az elrendeződés biztosítja a gerinc kiegyensúlyozottságát három-dimenzióban. Amennyiben valamelyik szegmens nem enged elegendő mozgást a fejnek a gravitációs tengely eléréséhez, a gerinc decompensálttá válik akár frontális, akár sagittalis síkban.

Azokban idiopathiás scoliosisokban, ahol a csont minősége normális, a két strukturális szegmens közti junkcionális zónában nyilvánvaló a rotáció hirtelen

irányváltása, mely a gerinc egyéb síkokban való megjelenésére is hatással van. Ilyen, pl. kettős görbület esetén a thoracolumbalis junkció, mely gyakran eredményez lapos hátat.

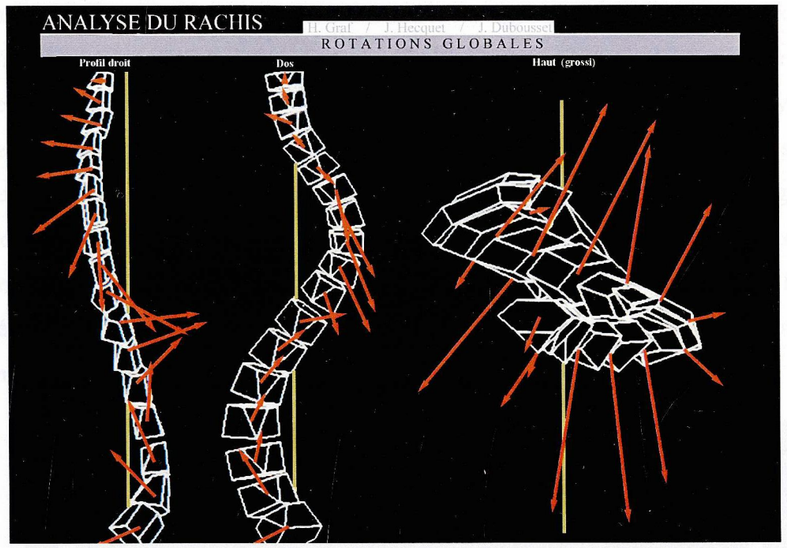

4. Kép: **Apicalis rotáció.**

A test tengelyére vonatkoztatott rotáció során az egyes csigolyákra ható erők nagyságát, irányát a vektorok jelenítik meg.

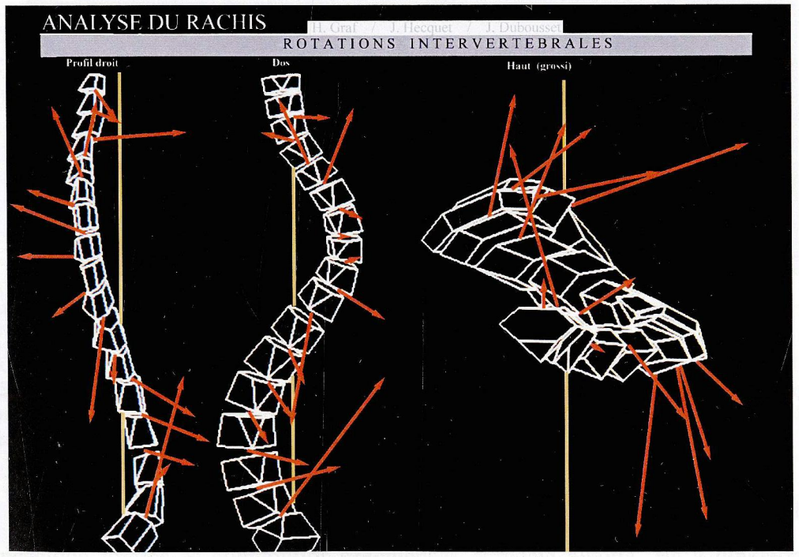

3. Kép: **Intervertebralis rotáció.**

A csigolyák saját tengelyére vonatkoztatott, két csigolya között létrejövő rotáció során az egyes csigolyákra ható erők nagyságát, irányát szemléltetik a vektorok.

Az apicalis és junkcionális zónák pontos ismerete nagyon fontos. Elkülönítésükhöz illetve megértésükhöz elengedhetetlen a gerinc deformitások rotációs viszonyainak pontos ismerete (3. 4. Kép). Az **intervertebralis rotáció**t mérve [intervertebralis rotáció: két szomszédos, egymást követő csigolya axiális rotációjának a különbsége] demonstrálható, hogy az apicalis zónában az intevertebralis rotáció mértéke közel nulla, míg az axiális rotáció itt a legnagyobb. Ezzel szemben a junkcionális zónákban az axiális rotáció mértéke minimális, az intervertebralis rotáció azonban kifejezetten nagy (5. Kép). Ez azt jelenti, hogy az apicalis zóna a görbületek legmerevebb része, ellenben a junkcionális zónák kifejezetten mobilisak és ezzel együtt instabilak is. Ez a magyarázata annak, hogy miért lehet olyan kifejezett a rotációs díszlokáció, abban az esetben, ha a junkcionális zónában még dysplasticus csont is van.

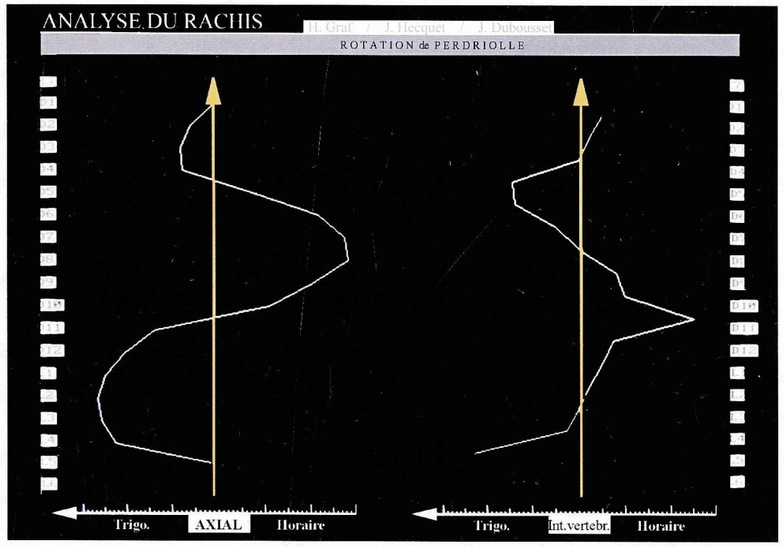

5. Kép: **Az axiális és intervertebralis rotáció mértékének grafikus ábrázolása.**

A 4. és 5. képen bemutatott vektorok értékeinek grafikus ábrázolása egyértelművé teszi, hogy az axiális rotáció az apicalis zónában a legnagyobb, ahol az intervertebralis rotáció gyakorlatilag zéró. Ezzel ellentétben a junkcionális zónában zéró axiális rotáció mellet kifejezetten nagy intervertebralis rotáció észlelhető, bizonyítva, hogy a junkcionális zóna a gerinc leginstabilabb szegmense.

Összegezve, a scolioticus gerincet egymáshoz junkcionális zónákkal kapcsolódó torziós és ellentorziós szegmensek sorozata alkotja. Ha a junkcionális zóna egy strukturális és egy kompenzatórikus görbület között van, az átmenet lágy,

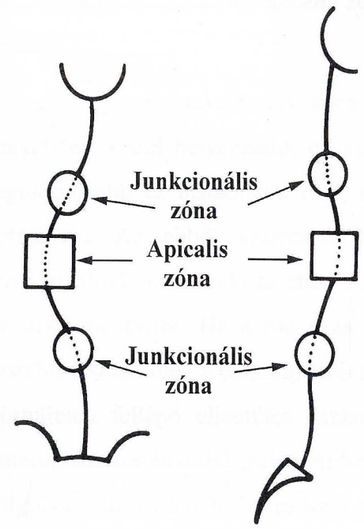

23. Ábra: **Apicalis és junkcionális zónák egyes görbület esetén.**

Az apicalis zóna a görbületek legmerevebb része. Egyes görbületek esetén a junctionalis zónák harmonikusak, lágyak.

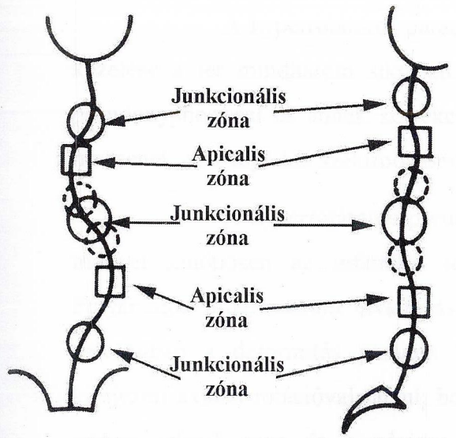

24. Ábra: **Apicalis és junkcionális zónák kettős görbület esetén.**

Különösen frontális, de sagittalis síkban is szembeötlő a két strukturális görbület közti váratlan átmenet a junctionalis zónában. Ez a terület a gerinc leginstabilabb része.

progresszív (23. Ábra). Ha két strukturális görbület között helyezkedik el, akkor az átmenet hirtelen, váratlan (24. Ábra). A gyakorlatban igen fontos a jelenség ismerete, mivel a degeneratív jeleket mutató felnőttkori scoliosisban pontosan ezzel a mechanizmussal jön létre néha csak egyetlen szinten a lumbalis rotátoros díszlokáció.

A Cotrel-Dubousset elvre épülő instrumentáció szempontjából fontos a junkcionális zónák koncepciójának pontos ismerete. Ha az instrumentariumok fixálásának stratégiáját nem pontosan alkalmazzák, a rúd rotálásakor a junkcionális zónában dekompenzációhoz vezető ellentorzió jöhet létre, mely megelőzésére a strukturális görbületek junkcionális zónáit megfelelő orientációjú instrumentációval kell áthidalni.

Az apicalis zóna mind a sagittalis, mind a frontális síkban a gravitációs tengelytől legtávolabb elhelyezkedő, az álló röntgenfelvételen a horizontálishoz legközelebb levő és egyben a legmerevebb szegmentum. Hátsó feltárásból történő korrekció - ha nem történik meg először a discus terek felszabadítása - az apicalis zóna globális, en block áthelyezését okozza a sagittalis síkban. Az axiális rotáció - ami az apicalis zónában maximális - vagy az intervertebralis

rotáció – ami ezen a szinten minimális - korrekciója csekély lesz. Az instrumentáció stabilitásához alapvető az apicalis zóna erős fixációja, kiváltképp a görbület konvex oldalán.

A junkcionális zóna a sagittalis és frontális síkban a gravitációs tengelyhez közel helyezkedik el, és nem horizontális az álló röntgenfelvételen. A legmobilisabb és instabilabb rész, minimális axiális és maximális intervertebralis rotációval. Az ebből származó, hátsó instrumentációt érintő következmények nyilvánvalóak: kerülendő az ebbe a zónába tartozó csigolyán indítani vagy befejezni az instrumentációt. Ha a rúd ezen a csigolyán ellentorziót fejt ki, az fokozza az instabilitást és főleg a dekompenzációt. Ugyanakkor a junctio fúzióba foglalása, a fő görbületen fellépő ellentétes hatással jár. A junctio meghatározása praeoperativ anteroposterior és oldal, valamint bending felvételek alapján történik, a junkcionális csigolya alatti és feletti discus terek specifikus mobilitásának lokális analízisével. Ez kiemelt fontosságú az alsó lumbalis gerinc esetében, ahol nagyon kevés a visszamaradó mobilis szegmentum, valamint a thoracolumbalis gerincnél, ahol törekedni kell az egész lumbalis görbület fúziójának elkerülésére.

4.3.2.1 Hyperrotátoros pseudokyphosis

A hyperrotátoros paradox kyphosis összetett 3D deformitás, melynek kezelése a tér mindhárom síkjában végzett korrekciót igényel. A hyperrotátoros pseudokyphosissal és annak korrekciójával foglalkozó közlemények azonban még nincsenek az ortopédiai szakirodalomban.

A hyperrotátoros pseudokyphosis egy másik olyan elemi deformitás, mellyel különösen az infantilis scoliosisok esetében találkozunk (25. Ábra). Folyamatos progressziójú elváltozás, melynek diagnózisa problémát jelenthet. A valóságban a deformitás paradox kyphosis. Az intervertebralis lordosis olyan kifejezett axiális rotációval társul, hogy a laterális scolioticus collapsus a sagittalis síkban jelenik meg és a páciens kyphoticusnak látszik. Demonstrálható régi könyvekben lerajzolt esetek, vagy három-dimenziós rekonstrukció alapján *(Sommerville 1952)*. Különösen felülnézetből szembeötlő, hogy a csigolyatestek majdnem hátrafelé tekintenek a test frontális síkjában, miután az axiális rotáció néha több mint 90°.

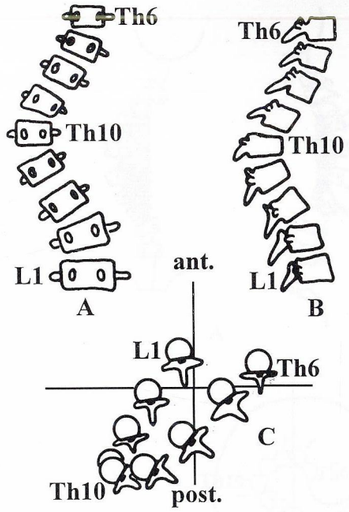

25. Ábra: **Hyperrotátoros pseudokyphosis**

A görbület röntgen megjelenése frontális síkban (A) megegyezik az idiopathiás scoliosisnál megszokottakkal. Sagittalis síkban (B) azonban kyphosis ábrázolódik.
Ennek oka, hogy az apacalis csigolya (Th10) olyan kifejezett rotációval bír (C), hogy a laterális görbület sagittalis síkba fordul.

A deformitás ezen típusa a scoliosisok malignus infantilis csoportjában a leggyakoribb, ahol három vagy négy nagyon nagy axiális rotációjú apicalis csigolya általában már születéstől fogva jelen van. Megfigyelhető a jelenség egyes thoracalis juvenilis scoliosisok esetében is, félelmetes pubertáskori progresszióval. Végül előfordulhat felnőtt korban, a lumbalis gerincen, néhány kyphotizáló scoliosis esetében, ahol a discusok és a szalagok degeneratív elváltozásához társul. A laterális dőléssel összekötött nagy apicalis rotáció az egész test anteroposterior irányú kollapszusát okozza, a sagittalis síkban kyphoticussá téve a deformitást. Ezen deformitások analízise során nagyon fontos a horizontális síkban értelmezett három oszlop elmélet alkalmazása, hisz az elváltozás úgy értelmezhető, mintha eltűnne, vagy laterálisan a gravitációs tengelytől hátrafelé progresszíven kilökődne az első oszlop. Mivel ilyenkor a gerincet elölről semmi nem tartja az kyphoticussá válik. A paradox kyphosis e fajtája anterior feltárásból elülső felszabadítást követően alkalmazott derotációs eszközökkel jól korrigálható. Az axiális rotáció csökkentésével, a laterális görbület korrekciójával a gerinc automatikusan a sagittalis síkban is korrigálódik.

4.3.2.2 Crankshaft fenomén

A scoliosis fenti hyperrotátoros típusa volt az alapja a crankshaft fenomén leírásának, mely a negyedik dimenziót, az időt vezeti be a gerinc deformitások analízisébe. A jelenség lényege, hogy éretlen, növekedésben lévő

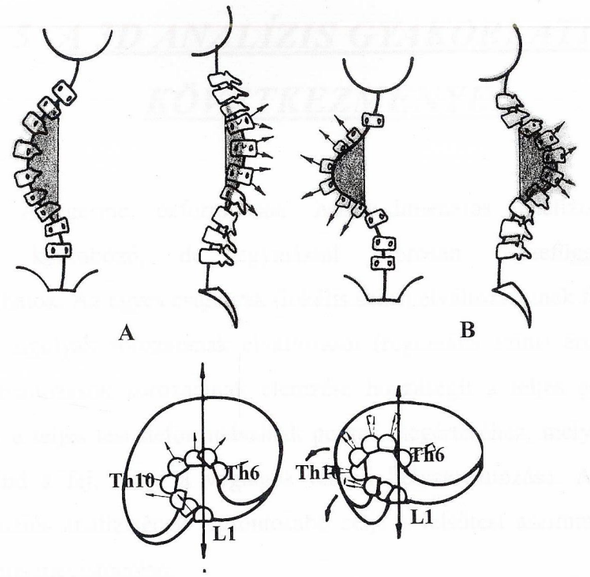

26. Ábra: **Crancshaft fenomén.**

Fiatal, növekedésben levő betegeknél, a hátsó fúzió ellenére a görbület tovább progrediál.
A gerincen végzett fúzió laterálisan és hátul rögzíti a csigolyákat (A). Növekedésben levő gerincen az eleve meglevő rotáció következtében ez excentrikus elhelyezkedésű graftot eredményez (B). A hátsó fúzió nem képes megakadályozni a ventralis csigolyanövekedést, mely a csigolyák rotációjának növekedését eredményezi. A sematikus ábra a kiindulási (C) és a végállapot (D) rotációs viszonyait szemlélteti. A rotáció növekedése a görbület frontális és sagittalis vetületének növekedését eredményezi, azaz hátsó fúzió ellenére tovább romlik a scoliosis.

gerincen végzett merev, hátsó fúzió ellenére, a gerinc deformitás progressziója figyelhető meg. A hátul fuzionált scolioticus gerinc első oszlopának folyamatos növekedése fokozza az axiális rotációt, melyhez a csigolyatestek lordosisa társult kifejezett laterális deviációval (26. Ábra). A folyamatos növekedés pontosan úgy fokozza a deformitást, mint egy congenitalis gerinc anomália.

Összehasonlítva a fúziós pontok térbeli helyzetét a műtétkor és a sebészi beavatkozás után pár évvel, fuzionált tömegnek a csigolyatestek növekedési potenciáljával szembeni elhelyezkedése látható (26. Ábra C,D). Ez megmagyarázza, hogyan válik pár évvel a műtét után kyphoticussá egy kezdetben lordoticus hát. Az ok, az elülső növekedés folytatódása torziós jelenséggel együtt. Ebből következően, a crankshaft fenomén megelőzésének egyetlen módja, a hátsó műtéttel egy időben elvégzett elülső csigolyatesti fúzió.

5 A 3D ANALÍZIS GYAKORLATI KÖVETKEZMÉNYEI

A gerinc deformitások három-dimenziós analízise során az elváltozások különböző, de egymással szorosan összefüggő szinteken tanulmányozhatók. Az egyes csigolyák (lokális szint) elváltozásainak feltérképezésén keresztül a csigolyák sorozatának elváltozásai (regionális szint) érthetők meg. A regionális elváltozások sorozatának elemzése hozzásegít a teljes gerinc (spinalis szint) illetve a teljes test deformitásainak pontos megértéséhez, melyekhez gyakran társulhat mind a fej, mind a végtagok térbeli helyzetváltozása. A deformitások három-dimenziós analízisének legfontosabb célja a felsőtest aszimmetria esetleges okainak pontos megismerése.

A gyermekkorban előforduló bármely gerinc deformitás három-dimenziós analízisét egy további, negyedik dimenzióval kell kiegészíteni. Ez a gyermek hátralévő növekedési idejének, valamint növekedési potenciáljának megbecsülését jelenti a kezelési stratégia kidolgozása miatt. Befejezett növekedés esetén előre jelezhető, hogy további változás nem várható; ha még nem fejeződött be a növekedés, változás lehetséges.

A három-dimenziós analízis három tényezőn alapul: az elérendő célok, a test globális analízise és a szegmentális analízis.

Elérendő cél a lehető legjobb stabilitás és egyensúly biztosítása. A korrekció után visszamaradó legharmonikusabb deformitások, melyek lehetőleg a gazdaságos munka kúpja által meghatározott térszelvényben helyezkedjenek el. (Ez nem jelenti törvényszerűen a legkisebb Cobb-szögértéket, mert nem mindig a görbület maximális korrekciója egyúttal az optimális is.)

A test globális analízise a gravitációs tengely és a referencia síkok keresését jelenti akár álló, akár ülő helyzetben. Minden helyzetben elemezendő az alsó végtagok funkciója is. Figyelembe kell venni a gerinc formáját szemből, hátulról és a sagittalis síkban. Frontálisan hasonló, egyes, kettős vagy többszörös görbületű gerincnek változatos sagittalis megjelenését találhatjuk - normális, kyphoticus, lordoticus háttal. Fel kell figyelni a leginkább érintett szegmensekre - thoracalis,

thoracolumbalis, lumbalis vagy lumbosacralis. A globális analízissel minden elemezhető, ami az egyensúlyt vagy annak hiányát, a funkciót, illetve a mozgást (aktív és passzív) érinti.

A szegmentális analízist, főleg álló röntgenfelvételek (anteroposterior és laterális) segítségével végezzük, speciális bending felvételekkel kiegészítve. Ennek során meg kell határozni a strukturális, és kompenzáló szegmensek egymáshoz való viszonyát, az apicalis és junkcionális zónák lokalizációját, melyekből a stratégiai pontokra következtethetünk.

Minden lépés arra irányul, hogy a sebészi terápia esetén fuzionálandó terület kiterjedését, az instrumentálandó végcsigolyák helyzetét meghatározzuk úgy, hogy a fúzió alatt és felett szabadon hagyott discus terek kiegyensúlyozottak maradjanak. Ez biztosítja a sikeres végeredményt.

6 BETEGANYAG

A POTE Ortopédiai Klinikáján a szerző huzamos külföldi előtanulmányait követően vezette be hazánkban először a gerinc deformitások három dimenziós korrekcióját biztosító műtéti technikát. Az 1991. február 21-én elvégzett első műtét óta 2000. december 31-ig több, mint 620 beavatkozásra került sort. Az alapeljárások után folyamatosan bevezetésre kerültek a komplex ellátás lehetőségét megteremtő kiegészítő eljárások is. Ennek eredményeként a PTE-ÁOK Ortopédiai Klinikája nemcsak a hazai gerinc deformitás sebészet központjává, hanem a gerinc deformitás sebészet közép-kelet európai képző és továbbképző központjává is vált.

1991. február 21. és 1999. december 31. között klinikánkon gerinc deformitás miatt 519 esetben történt korrekciós műtét. 502 esetben scoliosis, míg 17 esetben kyphosis volt a műtét indikációja. A műtétek 90 %-át a szerző maga végezte, míg a maradék 10%-ban mint első asszisztens vett részt.

A továbbiakban a beteganyagot két és három dimenziós deformitásokra osztva tárgyaljuk, kitérve a speciális problémákra, valamint a beteg-megelégedettségre.

7 GERINC DEFORMITÁSOK A TÉR EGYETLEN SÍKJÁBAN

A tér egyetlen síkjában bekövetkező deformitások leggyakrabban előforduló típusa a tisztán sagittalis síkra lokalizált deformitás. Biomechanikai szempontból ennek oka nagyon könnyen belátható. Egy görbületekkel (fiziológiás görbületek) bíró rúd (gerinc) terhelése során elsősorban a már meglévő görbületek (fiziológiás görbületek) fokozódnak. Az érintett rúd (gerinc) rugalmassági modulusát meghaladó erő hatására a rúdon (gerinc) fellép az elcsavarodó kihajlás jelensége, mely már nem egy síkban, hanem a tér minden síkjában bekövetkező elváltozást eredményez (lásd előbb). Rotációs mozgásokhoz a coupling effektus következtében minden esetben oldalirányú elhajlás is társul, mely több síkra lokalizált elváltozást eredményez.

Az alábbiakban a sagittalis síkú elváltozások tárgyalása következik, melyeken belül csak a kyphosisokkal kívánok foglalkozni, mivel érdemi klinikai jelentősége csak ezen egysíkú elváltozásoknak van.

7.1 DEFINÍCIÓ

Mint azt a 3D deformitások analízise fejezetben már tárgyaltuk, a hyperkyphosisoknak két formája ismert: reguláris, és anguláris kyphosis. Mindkét elváltozásra jellemző, hogy jelentősen fokozódik a gerinc instabilitásának veszélye, illetve csak kifejezett járulékos alakváltozások árán képes a gerinc egyensúlyát fenntartani.

Reguláris kyphosisok esetén a deformitást létrehozó elváltozások az egymást követő csigolyák sorozatán figyelhetők meg. Mindegyik szegmentumban csak kis mértékű az elváltozás, melyek összeadódása hozza létre a jelentős mérvű sagittalis görbületnövekedést. A görbület alatt és felett elhelyezkedő junkcionális zónák lágyak, progresszívek, melynek eredményeként ritkaságnak számít e csoporton belül a gerincvelő sérülésének előfordulása. A legjellemzőbb e csoportba tartozó deformitás a Scheuermann betegséget kísérő jelentős hyperkyphosis. Kyphosisok

nagyságának meghatározása során a görbületek jellemzésére használt Cobb-szögérték megadása önmagában semmit nem jelent, hiszen ugyanaz a szögérték jelentős megjelenésbeni különbségeket takarhat (27. Ábra). Emiatt, minden esetben közölni kell az elváltozás alkotásában résztvevő csigolyák számát, és/vagy a görbület határcsigolyáinak számát. Ennek alapján következtethetünk a görbületek tényleges mértékére, valamint minőségére is.

Anguláris kyphosisok pár csigolyát érintő, az egyes szegmentumok kifejezett alaki eltéréseinek eredőjeként létrejövő, jelentős kyphosisok (27. Ábra, B). A görbület alatt és felett elhelyezkedő junkcionális zónákban kifejezett hyperlordosis alakul ki, a gerinc egyensúlyát biztosítandó. A rövid szegmentumon belül létrejövő hirtelen alakváltozások jelentősen megnövelik a szegmentumon belül a gerincvelői sérülés előfordulásának gyakoriságát. Anguláris kyphosis leggyakrabban gerinc trauma, valamint csigolyatestet érintő gyulladás illetve tumor következtében alakul ki.

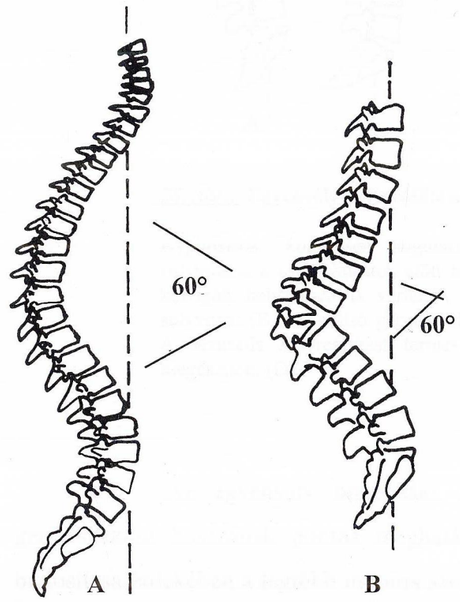

27. Ábra: **Reguláris és anguláris kyphosisok**

A: 60°-os reguláris kyphosis, melynek alkotásában 10 csigolya vesz részt.
B: 60°-os anguláris kyphosis 6 csigolya részvételével.
Az anguláris kyphosis junctionalis zónái markánsak, míg a reguláris kyphosis junctionalis zónái lágyak, nehezen identifikálhatók.

7.1.1 Korrekció alapjai

A sagittalis deformitások korrekciójának legfontosabb alapeleme a gerinc stabilitásának biztosítása, valamint egyensúlyának helyreállítása a sagittalis síkban.

A stabilitás biztosítása érdekében meghatározandó a test súlyvonalának helyzete a gerinchez viszonyítva. Abban az esetben, ha várható, hogy a korrekció után a test súlyvonala továbbra is jelentősen ventral felé helyeződik, az anterior oszlop helyreállítása is elsődleges fontosságú, függetlenül a hátsó korrekció stabilitásától (28. Ábra) *(Böhm és mtsai. 1990, White és mtsai. 1977)*.

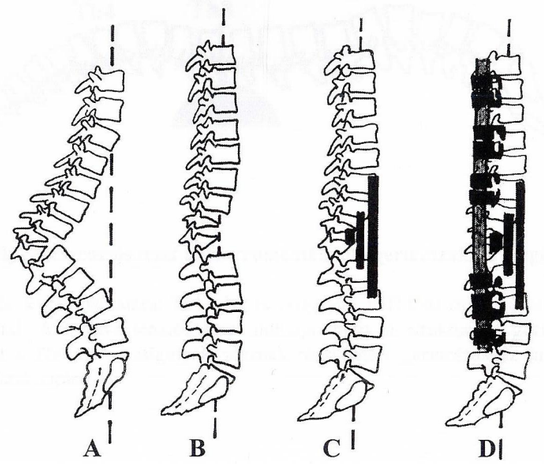

28. Ábra: **Egyensúly helyreállítása kyphosisok esetén.**

Kyphosisok, különösen anguláris kyphosisok esetén a test súlyvonala a csigolyatestek előtt helyezkedik el (A). Amennyiben korrigált helyzetben is várhatón a csigolyatestek előtt halad a súlyvonal (B), az elülső gerincoszlop feltétlen helyreállítandó (C). A ventralis helyreállítást természetesen hátsó rögzítéssel kell kiegészíteni (D).

Az egyensúly biztosítása érdekében fontos az instrumentálandó gerincszakasz hosszának pontos meghatározása, hiszen a gerinc egyensúlyának biztosítása érdekében a legtöbb mobilis szegmentumot megőrizve a görbület egészét fúzióba kell foglalni. A hyperextenzióban készült oldal röntgenfelvétel segít a görbületek határainak pontos meghatározásában (29. Ábra). Ugyanakkor a görbületi határok szintjében anteroposterior bending röntgenfelvételeken megvizsgálva az intervertebralis discusokat, meghatározható az a szint, melyben sagittalis síkban mind flexióban mind extenzióban egyensúlyban van a gerinc. Az instrumentálást

mindig abban a szintben kívánatos befejezni, ahol a sagittalis síkú egyensúly, a discusok működésének köszönhetően biztosított (30. Ábra).

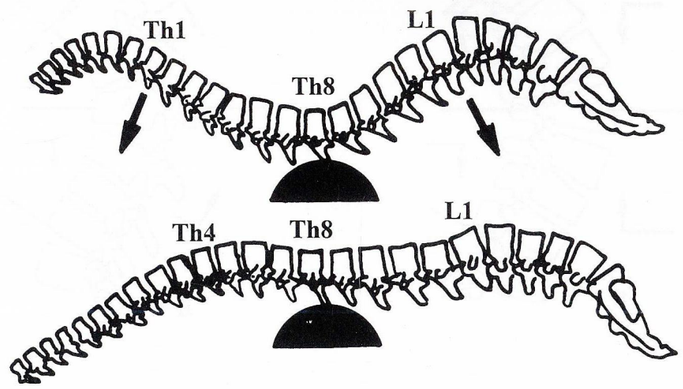

29. Ábra: **Hyperextenziós teszt az instrumentálandó gerincszakasz meghatározására**

Fokozott háti kyphosis határai Th1 - L1-es csigolyák, a Th8-as csigolyával, mint punctum maximummal. A hyperextenziós teszt mutatja, hogy a strukturális görbület tényleges alkotásában a Th4-L1-es csigolyák vesznek részt, mely gerincszakasz instrumentálandó esetleges fúzió során.

30. Ábra: **Distalis zárócsigolya meghatározása.**

A fúzió alatti discus mobilitásának teljesnek kell lenni akár extenzióban (A), akár flexióban (B). Ez biztosítja fúzió után a gerinc egyensúlyát a tér mindhárom síkjában.

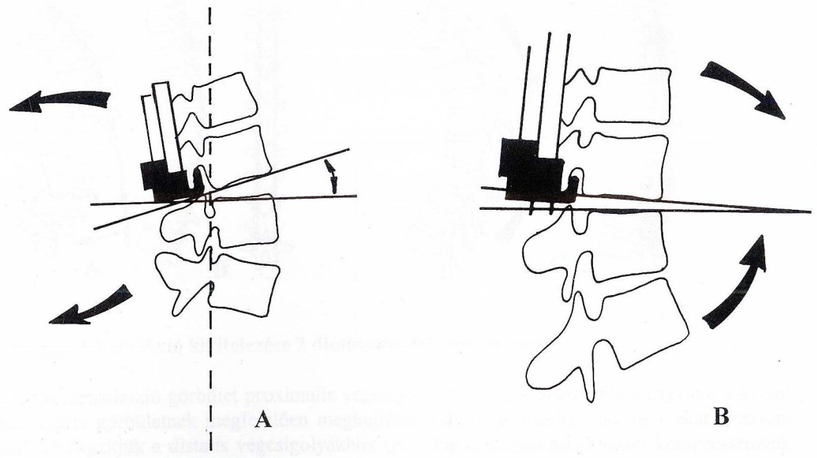

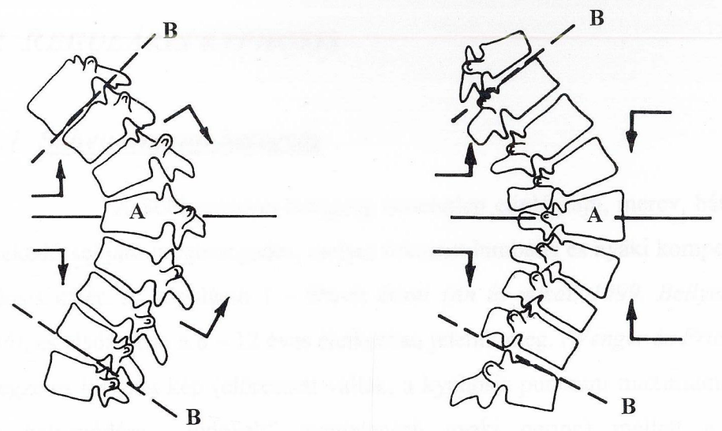

31. Ábra: **A sagittalis görbületek korrekciója.**

Kyphosis korrigálható az apicalis csigolyától (A) a junkcionális csigolyák (B) felé ható ventralis disztrakcióval és/vagy a junctionalis csigolyáktól (B) az apicalis (A) csigolya felé irányuló dorsalis kompresszióval. Ezzel szemben a lordosis, az apicalis csigolyától (A) a junkcionális csigolyák (B) felé ható dorsalis disztrakcióval és/vagy a junkcionális csigolyáktól (B) az apicalis (A) csigolya felé ható ventralis kompresszióval javítható.

A sagittalis síkú görbület korrigálható egyrészről ventralisan végrehajtott disztrakcióval, vagy dorsalisan végrehajtott kompresszióval (31, 32. Ábra). A fúziós szinteket illetőleg, általánosan elfogadott nézet, hogy a teljes kyphotikus gerincszakaszt instrumentálni kell *(Dubousset és Guillaumat 1987)*.

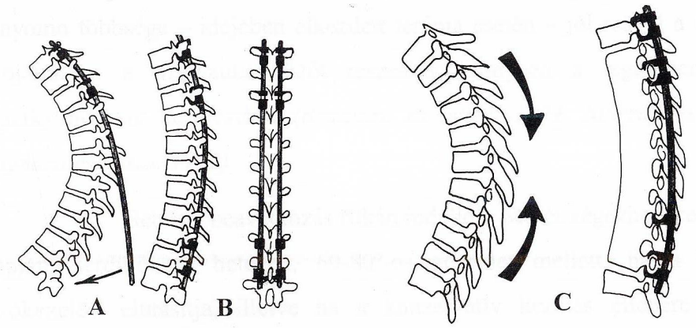

32. Ábra: **A korrekció kivitelezése 2 dimenziós deformitás esetén.**

Az instrumentálandó görbület proximalis végcsigolyáit több szegmentumban rögzítve a kívánt postoperatív görbületnek megfelelően meghajlított rúdhoz, a distalis végcsigolyákat óvatosan közelítve rögzítjük a distalis végcsigolyákhoz (A). Proximalisan alkalmazott kompresszióval, hátul rövidítve a gerincet (C) növelhető a korrekció. Így minden síkban harmonikus gerinc görbületek alakíthatók ki.

7.2 REGULÁRIS KYPHOSIS

7.2.1 Scheuermann betegség

A Scheuermann-betegség ismeretlen etiológiájú, merev, háti kyphosis növekedéssel járó megbetegedés, melyet fokozott lumbalis és nyaki kompenzatórikus lordosis kísér. A populáció 1 – 8%-át érinti *(An és mtsai. 1999, Bellyei és mtsai. 1986)*, és elsősorban a 8 – 12 éves életkorban jelenik meg. *(Wenger és Frick 1999)*. A jellegzetes klinikai kép (előreesett vállak, a kyphosis punctum maximumának distal felé helyeződése, „lúdnyak" megjelenésű nyaki gerinc) mellett a diagnózis előfeltétele típusos radiológiai elváltozások megléte. Sorensen kritériumai mellett *(Sorensen 1964)* a betegség diagnózisának feltételei között szerepel legalább 5 egymást követő csigolyán megfigyelhető 5°-nál nagyobb ékképződés, irreguláris zárólemezek, Schmorl csomók, és Cobb szerint *(Cobb 1948)* mérve legalább 45°-ot meghaladó merev háti kyphosis *(Aufdermauer 1979, Murray és mtsai. 1993)*. A betegek a deformitás miatt fordulnak orvoshoz. Fájdalom ritkán, főleg a serdülőkort követően jelentkezik *(Bradford és mtsai. 1980, Moe 1965, Sachs és mtsai. 1987)*. Neurológiai tünetek előfordulása ritka *(Bruns és Heise 1994, Chiu és Luk 1995, Speck és Chopin 1986)*, a cardiorespiratoricus funkció sem károsodik, míg a deformitás nem haladja meg a 100°-ot *(Otsuka és mtsai. 1990)*.

Alapjában véve benignus kórképről van szó *(Wenger és Frick 1999)*, melynek következtében a gerinc kezelése alapvetően konzervatív. A betegek túlnyomó többsége – idejében elkezdett terápia esetén – jól reagál a fűzőkezelésre. Napjainkban a Milwaukee-fűzőt részesítik előnyben a legtöbben a reguláris hyperkyphosisok kezelésekor *(Bradford és mtsai. 1974, Murray és mtsai. 1993, Stagnara és mtsai. 1982)*.

Sebészi beavatkozás ritkán indokolt. Műtét végezhető relatív indikáció alapján, serdülőkorú betegen, 60-80°-os görbület mellett, ha a beteg/szülő a fűzőkezelést elutasítja, illetve ha a konzervatív kezelés ellenére a deformitás progressziót mutat *(An és mtsai. 1999, Viola és mtsai. 1994)*. A műtét abszolút indikált 80°-ot meghaladó háti kyphosis esetén, ha konzervatív kezelésre nem reagáló

fájdalmak kísérik a deformitást *(An és mtsai. 1999, Bradford és mtsai. 1980, Kostuik 1990, Moe 1965)*.

Műtét végezhető csak hátsó feltárásból a pubertás befejeződése előtt *(Bradford és mtsai. 1980, Roaf 1960, Moe 1965)*, míg azt követően első és hátsó feltárásból egyaránt el kell végezni a spondylodesist *(Kostuik 1990, Low 1987, Speck és Chopin 1986)*

7.2.1.1 Betegek

Scheuermann betegség talaján kialakult reguláris hyperkyphosis miatt 8 esetben végeztünk korrekciós spondylodesist. A betegek átlagéletkora a műtét időpontjában 19,3 év (SD:4,27). Betegeink közül 5 fiú és 3 leány volt.

A görbületek 1–1 esetben kezdődtek a Th3, Th4, Th5, Th6, Th7 csigolyákon, s végződtek a Th12-es csigolyán, 2 alkalommal a Th6–Th11 csigolyák között helyezkedtek el, míg egy esetben thoracolumbalis lokalizációjú (Th9–L2) volt a deformitás. A görbületeket átlagosan 7 csigolya alkotta. A görbületek punctum maximuma 3 esetben a Th8-as csigolya, 2 esetben a Th8–Th9 közötti intervertebralis discus, 2 esetben a Th9-es csigolya, míg 1 alkalommal a Th 11-es csigolya volt.

Valamennyi beteg fűzőkezelésben részesült, melynek ellenére deformitásuk progrediált. A műtéti kezelés során 6 betegnél végeztünk csak hátsó korrekciós spondylodesist, míg a 2 esetben thoracolaparotomiából végzett elülső felszabadítást követően került sor a hátsó korrekciós spondylodesisre. Az átlagos követési idő 5,8 év (SD: 2,15), a maximális 8,7 év volt.

7.2.1.2 Eredmények

7.2.1.2.1 Sagittalis korrekció

A preoperatív háti kyphosisok átlagos értéke 85,9° (SD: 9,93). A lumbalis lordosis értéke ugyanakkor 66,9° (SD: 18,29). A hyperextenziós teszt során a gerincen a kyphosis 56,3°-ra (SD: 8,21) csökkent. A műtétek során a gerinceket 3 alkalommal a Th4-L2, 2 alkalommal a Th4-L3, 1-1 esetben a Th4-L4, Th2-L3, Th3 L2 csigolyák között merevítettük el. A műtét után mért háti kyphosis értéke átlagosan 43,5° (SD: 8,12), mely az 1 éves követési idő után 47,8°-nak, míg az átlagos követési

idő végén 48,1°-nak adódott. Két esetben a korrekcióveszteség meghaladta az 5°-ot (12° és 8°). A lumbalis szakaszon a praeoperativ lumbalis lordosis átlagértéke 66,9°-ról (SD: 18,29) a műtétek során 46,8°-ra csökkent, mely átlagosan 20,1°-os (SD: 12,46) korrekciót, azaz lordosis csökkenést jelent (6-8.Kép A,B) Az első év végén mért görbületi nagyság 1°-os korrekció veszteséget mutatott, ugyanis az átlagérték 47,8° (SD: 8,42) volt. Az átlagos követési idő végére érdemi változást a lumbalis lordosis értékében nem észleltünk.

6 Kép: **Reguláris kyphosis korrekció.**

M.A. 16 éves fiú. Scheuermann betegség következtében kialakult 74°-os reguláris hyperkyphosisát (A), egyetlen hátsó korrekciós műtét során 44°-ra (B) sikerült korrigálni. A Scheuermann betegség talaján kialakult hyperkyphosis az esetek jelentős részében nem kíséri érdemi oldalirányú görbület (C), így a korrekció csak 2 dimenzióban valósul meg (D).

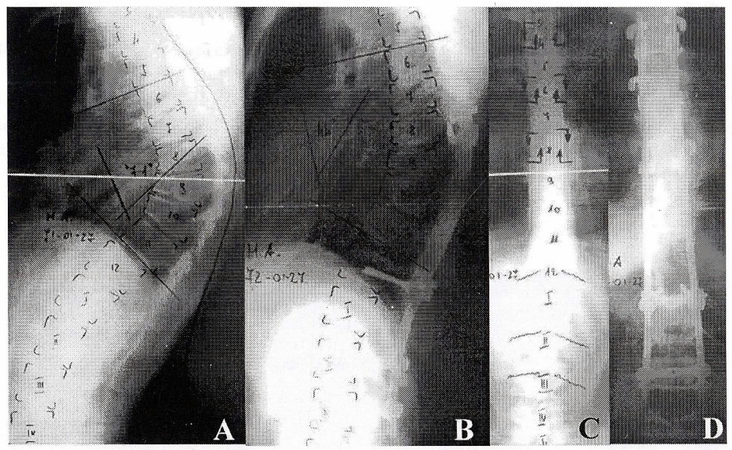

7.2.1.2.2 Frontális korrekció

Mivel a Scheuermann betegséget a két dimenziós gerinc deformitások kategóriájába soroljuk, nem meglepő, hogy érdemi frontális síkú elváltozást a betegeknél nem észleltünk (6.Kép C,D). A kísérő scoliosis átlagos 17,3° (SD: 8,54) volt, gyakorlatilag mérhetetlenül kicsi horizontális síkú rotációs eltérésekkel. A

műtétek során a scoliosisok átlagos értékét 7,3°-ra (SD: 3,77) korrigáltunk (7.Kép C,D).

Valamennyi beteg elégedett volt a műtét kozmetikai eredményével.

7.2.1.2.3 ***Szövődmények***

Egyetlen esetben sem fordult elő sem álízületképződés, sem mélyinfekció, sem neurológiai komplikáció. Egy betegnél felületes sebgyógyulási zavar miatt végeztünk sebkimetszést és resuturát. Egy esetben fordult elő a cranialis kapocsrendszer bilaterális dislocatiója, mely miatt reoperációt végeztünk. A revíziós műtét során, a kiszakadt kapcsokat egy szinttel feljebb elhelyezve, sikerült megszüntetni a kapocs dislocatio miatt kialakult 32°-os korrekció veszteséget, és helyreállítani az eredeti korrekciót (9.Kép).

7 Kép: **Reguláris kyphosis korrekció**

D.J. 15 éves fiú. 98°-os (A) Scheuermann betegség talaján kialakult háti kyphosist ventrális felszabadító műtétet követő hátsó korrekciós spondylodesis során 48°-ra (B) sikerült korrigálni. A kifejezett kyphosist minimális scoliosis kísérte (C), melyet a műtét során korrigáltunk (D).

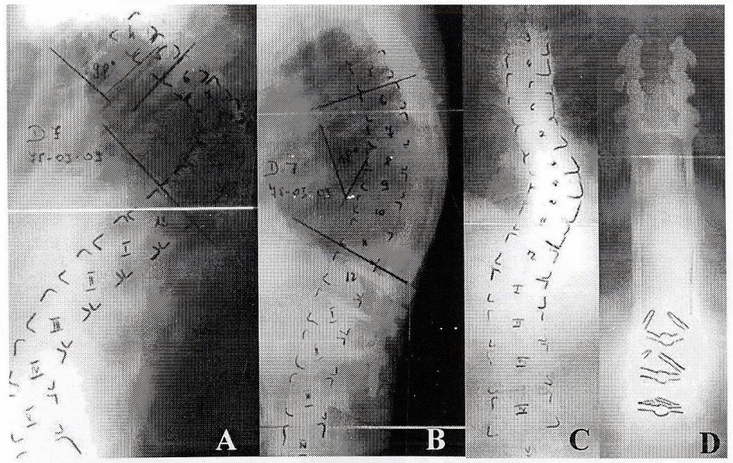

8. Kép: **Műtéti korrekció eredménye.**

D.J. 15 éves fiú. 98º-os Scheuermann betegség talaján kialakult háti kyphosis okozta jelentős gibbus (A) a kettős műtét során normalizálódott (B).

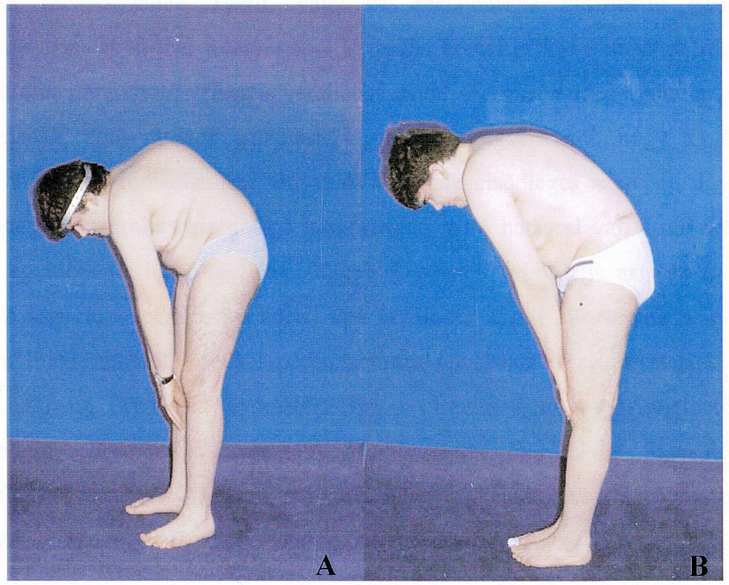

9 Kép: **Reguláris deformitás korrekció szövődménye**

Br.E. 14 éves lány. 76º-os háti kyphosis (A) eseménytelen korrekciós műtéte után 2 héttel a proximalis kapocs kiakadt (B), 32º-os korrekció veszteséget okozva. Reoperáció során a záró kapcsokat egy szegmentummal feljebb behelyezve, a kyphosis normálisra korrigálódott (C).

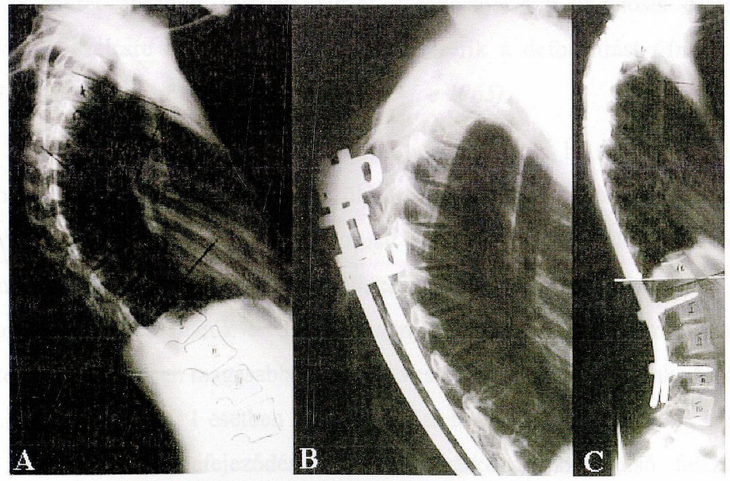

7.2.1.3 Megbeszélés

A Scheuermann kórhoz társuló merev hyperkyphosis kialakulásának pontos oka máig ismeretlen. A feltételezések, miszerint az apophysis avascularis necrosisa *(Scheuermann 1920)*, vagy az enchondralis ossificatio gátlása a záróelemezeken át történt intervertebralis discus herniatio következtében *(Schmorl 1930)*, illetve perzisztáló ventralis vérellátási zavar *(Ferguson 1956)* lehet az oka az elváltozásnak, nem nyertek igazolást. Ugyanakkor egyértelmű, hogy a görbület progressziójában biomechanikai tényezők játszanak elsődleges szerepet, ugyanis a csigolyatestek ventralis részén ható kompresszió gátló hatással van a növekedésre, mellyel egyidőben a hátsó részeken fellépő disztrakció stimulálja azt *(An és mtsai. 1999)*. Ahogy fokozódik a kyphosis, úgy távolodik a test súlyvonala a kyphosis punctum maximumától, mellyel párhuzamosan növekszik a csigolyatestek elülső részén ható ún. kyphosis nyomaték. Ez a circulus vitiosus szüntethető meg fűzőkezeléssel *(Bradford és mtsai. 1974, Montgomery és Erwin 1981, Sachs és mtsai. 1987, Viola és mtsai. 1994)*, de a fűző korai elhagyása jelentős korrekcióveszteséggel járhat *(Leathermann és Dickson 1988, Murray és mtsai. 1993)*.

A műtéti kezelés szükségessége és módja máig vitatott *(Murray és mtsai. 1993)*.

Műtét végezhető serdülőkorú betegen 60°-nál nagyobb, 80°-nál kisebb görbület esetén a konzervatív kezelés psychés elutasítása vagy megállíthatatlan progresszió mellett relatív indikáció alapján *(An és mtsai. 1999, Viola és mtsai. 1994)*. A műtét abszolút indikált 80°-ot meghaladó háti kyphosis esetén, ha konzervatív kezelésre nem reagáló fájdalmak kísérik a deformitást *(An és mtsai. 1999, Bradford és mtsai. 1980, Kostuik 1990, Moe 1965)*.

Biomechanikai megfontolások alapján csak hátsó fúzió esetén a ligamentum longitudinale anterius feszülése és a kyphosis nyomaték folyamatos disztrakciót fejt ki a hátsó fúzióra. Emiatt relatíve nagy az álizület képződés, valamint a korrekció veszteség veszélye *(Bradford és mtsai. 1980, Drummond 1987)*. Anyagunkban a hátsó fúziók eredményei nem igazolják ezt a félelmet, hisz sem álizületet, sem jelentősen magasabb korrekció veszteséget nem észleltünk. Az átlagos korrekció veszteség csak 1 esetben haladta meg az 5°-ot (9° azon betegünk esetében, aki a növekedésének befejeződése ellenére elzárkózott az elülső felszabadító

műtéttől). A kombinált beavatkozások során is csak 1 esetben észleltünk 5°-ot meghaladó korrekció veszteséget. A sagittalis görbületi korrekciót tekintve a praeoperativ 85,9°-os kyphosist 43,5°-ra korrigáltuk, ami 42,4°-os átlagos korrekciót jelent. Saját eredményeinkkel teljesen megegyező eredményeket közöl Lowe és Kasten (85°-ról 45°-ra) *(Lowe és Kasten 1994)* valamint Speck és Chopin (82°-ról 50°-ra) *(Speck és Chopin 1986)*. Sturm és mtsai. ugyanakkor 71°-ról 38°-ra csökkentve a kyphosist, 33°-os, kiválónak minősített korrekcióról számolnak be *(Sturm és mtsai. 1993)*. Két, mellső és hátsó feltáráson egyaránt átesett betegünk esetében a praeoperativ 99° és 95°-os görbületeket 48° és 47°-ra sikerült korrigálni, mely 51° és 48°-os korrekciót jelent. Ez az eredményünk is megegyezik az irodalomban hasonló eljárással kezelt betegek eredményeivel *(Herdon és mtsai. 1981, Lowe 1987)*.

A Scheuermann betegség talaján kialakult reguláris hyperkyphosis műtéti kezelésében – ugyan, csak kis számú eset – a Cotrel és Dubousset filozófiát alkalmazva, a nemzetközi kezelési trendeket követve *(An és mtsai. 1999, Speck és Chopin 1986)* elért eredményeink mindenben megfelelnek a nemzetközi gyakorlatnak *(de Jonge és mtsai. 2001)*.

7.3 ANGULÁRIS KYPHOSIS

7.3.1 Posttraumás elváltozások

A poszttraumás gerincelváltozások kezelése a modern gerincsebészet egyik legnagyobb kihívása. Dubousset szerint a trauma következtében létrejött deformitások vagy a primer sérülésnek megfelelően, vagy neurológiai szövődménnyel kísért trauma esetén a sérülés alatti területen, másodlagosan alakulhatnak ki *(Dubousset 1993, Dubousset 1994)*. A primer sérülés vagy azonnali instabilitást okozva, vagy potenciális (krónikus) instabilitást előidézve hoz létre deformitást. Az instabilitás dinamikus röntgenfelvételekkel rögtön kimutatható, míg a potenciális instabilitás rendszerint a fokozatosan növekvő deformitás alapján válik nyilvánvalóvá. A deformitások mindkét esetben a trauma szintjében kialakult anguláris kyphosis képében jelennek meg.

A késői poszttraumás anguláris kyphosis gyakori szövődménye a fel nem ismert, vagy nem megfelelően kezelt potenciális instabilitásnak *(Jodoin és mtsai. 1989, Malcolm és mtsai. 1981)*. Az állandósult instabilitás fájdalmat, fokozódó deformitást és neurológiai tünetek kialakulását eredményezheti *(Bolesta és Bohlmann 1991, Malcolm és mtsai. 1981, Roberson és Whitesides 1985)*. A sérülés kapcsán végzett laminectomia tovább fokozhatja az instabilitást és a későbbi deformitás kialakulásának veszélyét *(Jodoin és mtsai. 1985, Malcolm és mtsai. 1981, Roberson és Whitesides 1985)*. Az instabil hyperkyphosis megváltozott biomechanikai viszonyai tovább súlyosbítják a deformitást *(Böhm és mtsai. 1990, Bolesta és Bohlmann 1991, Chang 1993, Roberson és Whitesides 1985)*.

Traumát követően konzervatív kezelésre nem szűnő fájdalom, megjelenő progresszív kyphosis és/vagy neurológiai státuszromlás egyaránt műtéti ellátást indikál. A Keene által leírt, nehezen megfogható (subtle) poszttraumás instabilitás deformitás kialakulása nélkül is műtéti ellátást tehet szükségessé *(Keene és mtsai. 1988)*.

A poszttraumás kyphosis műtéti kezelésére számos módszer ismert *(Böhm és mtsai. 1990, Chang 1993, Kostuik 1989, Moe és mtsai. 1987, Roberson és, Whitesides 1985, Wu és mtsai. 1996)*. A kezelés célja mindig azonos:

- A gerinc egyensúlyának, normál geometriájának és biomechanikájának helyreállítása.
- A stabilitásának biztosítása belső fixáció alkalmazásával a csontos fúzió kialakulásáig.
- Neurológiai tünetek megléte esetén az idegelemek dekompressziója.

7.3.1.1 Betegek

Klinikánkon 1991 és 1999 között 9 esetben végeztünk késői poszttraumás deformitás miatt műtétet. 2 esetben a gerinc traumát haránt laesio kísérte, mely betegeinket később tárgyaljuk. A 7 további betegünket a gerinc patológiás elváltozásai alapján 2 csoportba soroltuk.

Az első csoportba 5 beteg, 2 férfi és 3 nő tartozott. Az átlagéletkor 28,8 év (SD:10,8), a követési idő 4,6 év (SD:2,6) volt. Betegeink mindegyike

traumás csigolyatörést követően kialakult anguláris kyphosis miatt került klinikánkra. A betegek gondozásba vételekor mindegyik esetben neurológiai tünetek voltak jelen. 3 nőbetegünknél csak hátsó fúziót végeztünk.

Egyik, 29 éves nőbetegünknél baleset során elszenvedett L1-es csigolya kompressziós törése miatt, ½ éves gipszrögzítést alkalmaztak más intézetben. Hét évvel a baleset után jelentkezett klinikánkon T12 és L2 csigolyák között létrejött 32°-os kyphosisa, krónikus derékfájdalma és a jobb láb gyengesége, valamint paraesthesiája miatt. Műtéti ellátása során T9 és L2 között végzett hátsó fúzióval a kyphosist 8°-ra korrigáltuk.

O.Z. 40 éves nőbetegünk létráról leesve L1-es csigolya burst törését szenvedte el. Más intézetben Th12–L2 hátsó rögzítést végeztek (10/A. Kép). 1,5 évvel a traumát követően jelentkezett klinikánkon permanens jobb alsó végtagba sugárzó fájdalommal, progrediáló kyphosissal (10/B. Kép). A jobb láb gyengeségéről és fonákérzéséről is beszámolt. Neurológiai vizsgálata a jobb oldali L1 és L2 dermatomák hypalgesiáját és az Achilles reflex hiányát igazolták. A röntgen és rekonstrukciós 3D CT vizsgálatok azt mutatták, hogy az L1-es törés mellett az L2-es csigolya is törött, melybe a primer ellátó helyen pedicularis csavarokat helyeztek. Mivel a rögzítés a törés miatt elégtelen volt, a jobb oldali pedicularis csavar eltörött. A kyphosis az L1-L3 csigolyák között 30° volt. A revízió során csontos fúziót nem találtunk. Az implantátum eltávolítását követően T9 és L3 közötti korrekció, a kyphosist 8°-ra korrigálta (10/C. Kép).

P.R. 20 éves nőbetegünk autóbaleset során L2-es kompressziós csigolyatörést szenvedett, mely Denis klasszifikációja alapján két oszlopot érintett. Más intézetben L1-L4 hátsó fúziót végeztek (12/A,C. Kép). Klinikánkon balesetét követően 2 évvel progrediáló háti kyphosissal (30°) állandó derék és mko alsó végtagba sugárzó fájdalommal, és mko alsó végtagi paraesthesiával jelentkezett. A röntgen (11/A. Kép) és rekonstrukciós 3D CT vizsgálatok (11/B.Kép) az egyik pedicularis csavar rossz helyzetét mutatták. A revízió során csontos fúziót nem észleltünk, és az implantátumok eltávolítását követően, T7 -L4 között hátsó fúziót végeztünk a kyphosist 0°-ra korrigálva (12/B,D. Kép).

10. Kép: **Posttraumás anguláris gerinc deformitás**

O.Z. 40 éves nőbeteg. L1-es csigolya burst törése Th 12–L2 hátsó rögzítés után (A). 1,5 évvel a műtétet követően 30°-os progrediáló kyphosis alakult ki az L1-L3 csigolyák között (B). A revízió során implantátum eltávolítását követően T9 és L3 között fúziót végeztünk a kyphosist 8°-ra korrigálva (C).

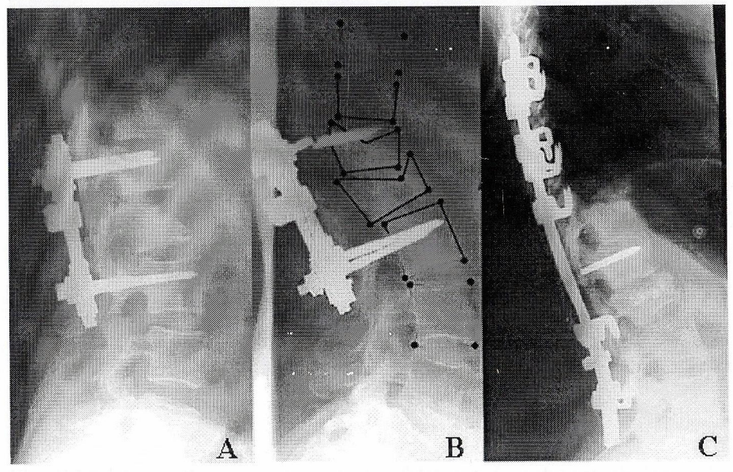

11. Kép: **Posttraumás anguláris gerinc deformitás**

P.R. 20 éves nőbeteg. L2-es kompressziós csigolyatörése miatt L1-L4 hátsó fúzió történt. 2 évvel a műtétet követően progrediáló háti kyphosis (30°) talaján kialakult állandó derék és mko alsó végtagba sugárzó fájdalom és paraesthesia jelentkezett. A röntgen (A) és rekonstrukciós 3D CT (B) vizsgálatok az egyik pedicularis csavar rossz helyzetét mutatták.



12. Kép: **Posttraumás anguláris gerinc deformitás**

P.R. 20 éves nőbeteg. L2-es kompressziós csigolyatörése miatt L1-L4 hátsó fúzió történt, melynek ellenére progrediáló háti kyphosis (30°) alakult ki (A,C). A revízió során csontos fúziót nem észleltünk, és az implantátumok eltávolítását követően, T7 -L4 között hátsó fúziót végeztünk a kyphosist 0°-ra korrigálva (B,D).

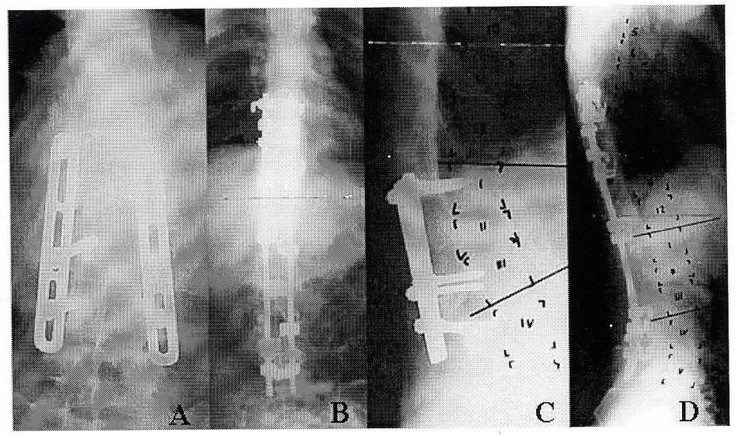

További két esetben mind ventralis feltárást és rekonstrukciót, mind hátsó korrekciós spondylodesist el kellett végeznünk a kialakult súlyos deformitások kezelésére.

L.L, 37 éves férfi közúti baleset során elszenvedett Th9-Th10-Th11-es csigolyák burst törése után konzervatív kezelésben részesült (gipszágy, fűzőviselés). A traumát követő 2. évben Th10-es punctum maximumú, 78°-os anguláris kyphosissal jelentkezett klinikánkon. A műtéti kezelés részeként egy hónapos Halo tractiót követően ventralis feltárásból Th9-Th11 corpectomiat végeztünk, majd csontbankból származó homológ tibia grafttal rekonstruáltuk az elülső gerincoszlopot. További 10 napos Halo trakciót követően a Th6-L3 csigolyák között hátsó korrekciós fúziót végeztünk melynek során az anguláris kyphosist 18°-ra korrigáltuk. A betegnél 2 évvel a műtét után infekció lépett fel, mely miatt az implantatumot eltávolítottuk, mely a korrekciót már nem befolyásolta.

K.R., 16 éves fiú fáról történt leesést követően, a T11-es csigolya kompressziós törése (13/A,B. Kép) miatt, 6 heti konzervatív kezelés (gipszágy) után T9-L1 között csontcementből kialakított rudak mellett sublaminaris hurkolással

stabilizálást végeztek más intézetben. 1és ½ évvel a műtétet követően jelentkezett klinikánkon heves lokális fájdalmak, és fokozódó deformitás miatt. A röntgenfelvételeken a csontcement rudak törését, valamint a Th 11-es csigolyára lokalizált punctum maximumú 74°-os anguláris kyphosist észleltük (13/C. Kép). Első ülésben az eltört húzóhurkok és csontcement rudak eltávolítását végeztük. A kyphosis punctum maximumán fúziót nem észleltünk, ugyanakkor a junctionalis zónáknak megfelelően csontos fúziót találtunk, mely miatt 2 nívóban – Th9-Th10, valamint Th 12-L1 között – hátsó osteotomiát végeztünk (14. Kép). Három hetes Halo trakciót követően, tibia graftok felhasználásával rekonstruáltuk az elülső gerincoszlopot a Th8 – L1szegmentumok között (15/A,B. Kép). További 10 napos Halo trakció után, harmadik lépésben Th5 – L3 között hátsó korrekciós spondylodesist végeztünk, melynek során a kyphosist 31°-ra korrigáltuk (16/A,B.Kép).

13. Kép: **Anguláris kyphosis**

K.R. 14 éves fiú. Th 11-es csigolyatörés AP (A) és oldal (B) röntgenképe a sérülés időpontjában. 1 és ½ évvel az első, elégtelen ellátás után 74°-os anguláris kyphosis alakult ki (C).

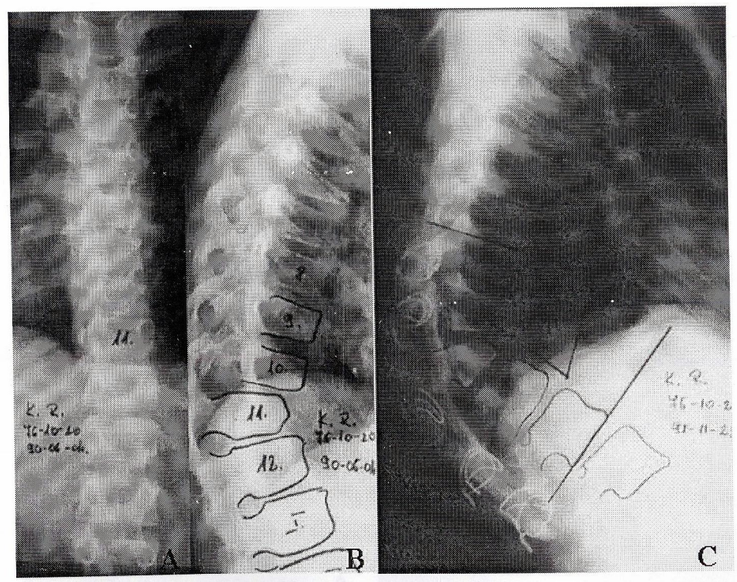

14. Kép: **Anguláris kyphosis**

K.R. 16 éves fiú. A hátsó feltárás során a kyphosis puctum maximumának megfelelően a csontcement rudak törését észleltük.

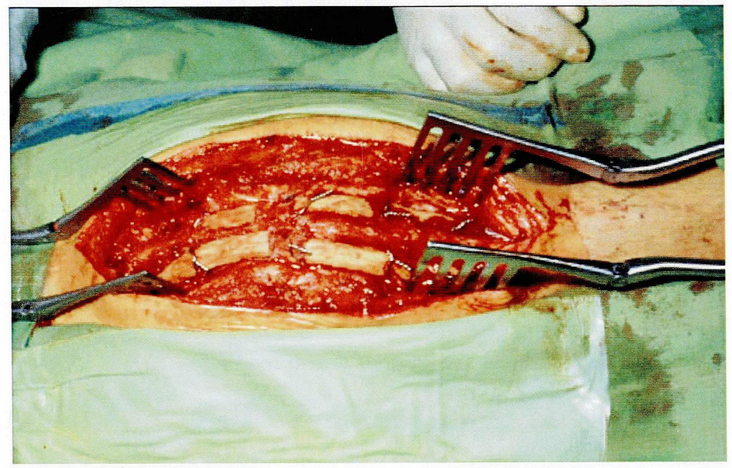

15. Kép: **Anguláris kyphosis**

K.R. 16 éves fiú. A második műtét során az elülső oszlop rekonstrukciója történt saját tibia spán felhasználásával (A)., mely spánok elhelyezkedését a röntgenkép (B) demonstrálja.

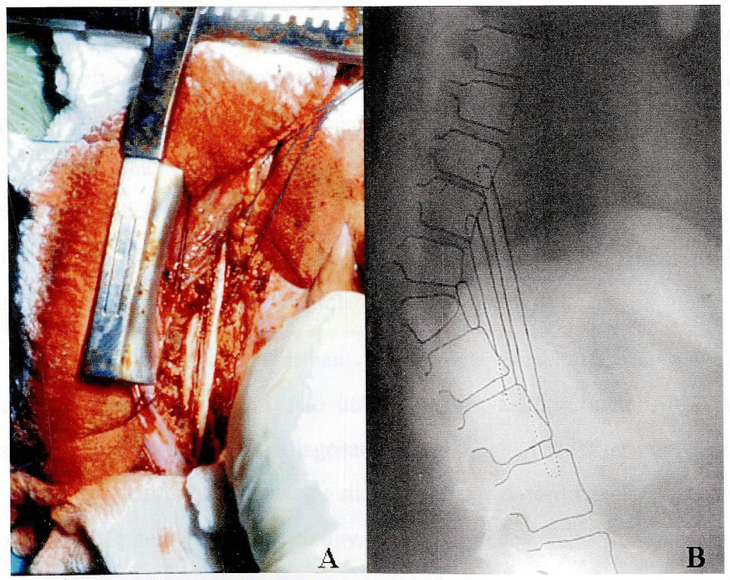

16. Kép: **Anguláris kyphosis**
K.R. 16 éves fiú. A sorozat műtétek eredményeként a preoperatív 74°-os kyphosist (A), 31°-ra sikerült korrigálni, harmonikussá téve a sagittalis görbületet (B).

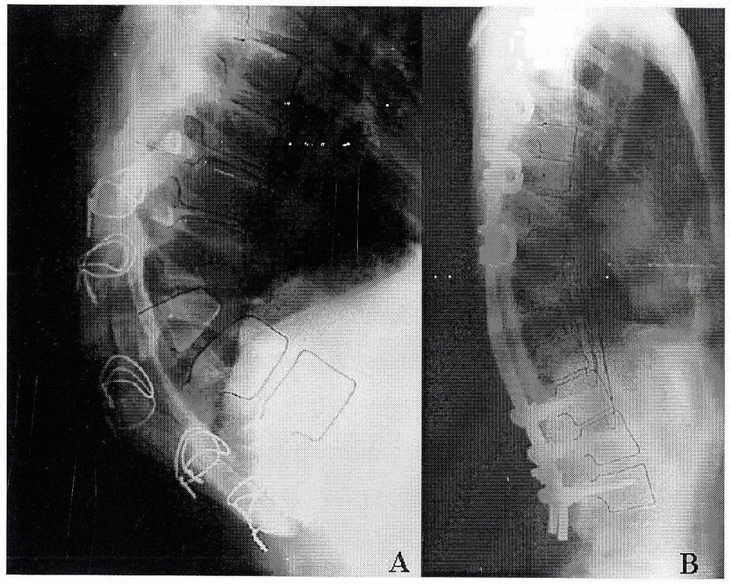

A második csoportot alkotó két beteg un. stabil gerincsérülésen (L1 illetve Th10-es csigolyatörés) esett át, mely nem járt látható deformitással. A tünetek a traumát követően több évvel jelentkeztek krónikus derék, illetve hátfájdalom formájában, melyet a terhelés jelentősen fokozott. A kezelés részeként alkalmazott fűzőkezelés megszüntetve a fájdalmakat, instabilitás meglétét igazolta, melyet indirekt röntgenjelek is alátámasztottak (1 szegmentumra lokalizált kifejezett spondylosis). Mindkét betegnél, az instabilitás megszüntetésére rövid szegmentumú (Th11-L2, illetve Th8-Th11) hátsó fúziót végeztünk, melynek eredményeként a betegeink panaszai és tünetei maradéktalanul megszűntek.

A harmadik csoportban két beteget kezeltünk, akiknél trauma következtében kialakult haránt laesio után a sérülés alatti területen, összhangban Dubousset megfigyelésével, másodlagosan alakult ki súlyos deformitás *(Dubousset 1993)*. Ezek az elváltozások nem egy síkra lokalizált deformitások, sokkal inkább igen bonyolult 3D deformitások csakúgy, mint a fejlődési rendellenességek talaján

kialakult deformitások (lásd később). Tárgyalásukat mégis itt tartom indokoltnak, hiszen kialakulásukban meghatározó szerepet játszik a trauma következtében kialakuló instabilitás.

K.M, 15 éves lány fejenállásból történt átesés után 8 órával parapleggé vált. Idegsebészeten történt vizsgálat illetve feltárás sem érdemi csigolyatörést, sem haematomát nem tudott kimutatni. 4 évvel a sérülését követően súlyos balra convex 94°-os scoliosissal (17/A. Kép), oldalirányú 22°-os medencedőléssel és jelentős reguláris 78°-os lumbalis lordosissal (17/C. Kép) került a gondozásunkba. Első lépésben thoracolaparotomia során anterior liberalizációt végeztünk a Th10-L3 csigolyák közötti intervertebralis discusok eltávolításával, majd 10 napos Halo-trakció után Th4-S1 segmentumok között hátsó korrekciós spondylodesist végeztünk autológ tibia graftok felhasználásával. A kezelés során az oldalirányú görbületet 24°-ra (66°, 67%-os korrekció) sikerült korrigálni a frontális síkú medence dőlés megszüntetése és a hyperlordosis normális tartományba történt korrekciója mellet (17/B,D. Kép). 5 évvel a kezelés után korrekcióveszteséget nem észleltünk.

17. Kép: **Összeroskadt gerinc**

K.M, 15 éves lány. Parapleggé válását követően 4 évvel súlyos balra convex 94°-os scoliosis, oldalirányú 22°-os medencedőlés (A) és reguláris 78°-os lumbalis lordosis (C) alakult ki. Az elváltozások a fiatalkori paraplegiához társuló összeroskadt gerinc (collapsing spine) képébe tartoznak. A kezelés során az oldalirányú görbületet 24°-ra (B) hyperlordosist normális tartományba (D) sikerült korrigálni.

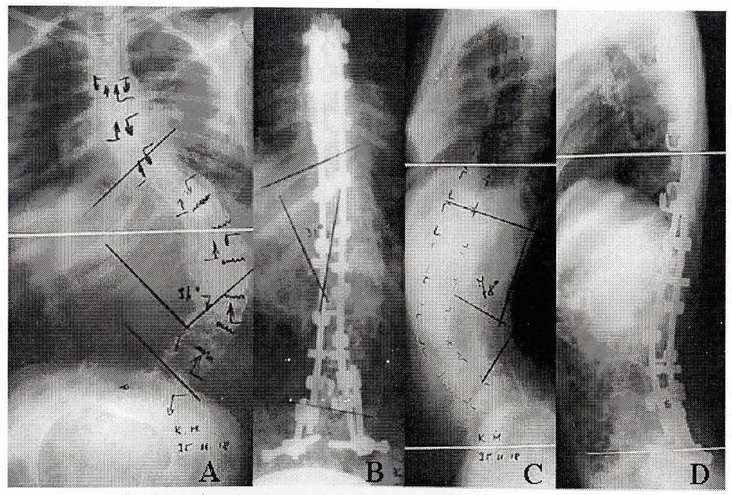

N.Zs., 15 éves lány. 4 éves korában autóbaleset következtében Th3 és Th8 csigolyái eltörtek, mely paraplegiához vezetett. Első alkalommal 10 éves korában jelentkezett klinikánkon mérsékelt 45°-os scoliosissal, sagittalis görbületi problémák nélkül. A betegség várható előremenetelét felvázolva megajánlott műtétet a szülők nem fogadták el. 5 év eltelte után jelentkeztek ismételten klinikánkon súlyos 98°-os jobbra convex scoliosissal, irreguláris (22°-os lumbalis kyphosis) és oldalirányú (46°) medencedőléssel. 3 hetes Halo-trakciót követően végzett thoracolaparotomiából ventralis felszabadítást végeztünk a Th10-L4-es csigolyák közötti intervertebralis discusok eltávolításával. További 10 napos Halo-trakciót követően hátsó feltárásból Th4 – S1 szegmentumok között autológ tibia spán felhasználásával korrekciós spondylodesist végeztünk, melynek során a frontális görbületet 36°-ra (62°-os, 69%-os korrekció) korrigáltuk, 35°-os lumbalis lordosist kialakítva, az oldalirányú medencedőlést is megszüntetve. A 2. posztoperatív héten akut infekció lépett fel, mely miatt sebrevíziót végeztünk. Az alapos debridement, lokális, valamint szisztémás antibiotikus kezelés ellenére javulás nem volt tapasztalható. A fém implantátumok teljes eltávolítására kényszerültünk, miután a gyulladás mellett a sacralis rögzítő csavarok kilazulása is bekövetkezett. A fémeltávolítást követően a gyulladás megszűnt. A fémanyagok eltávolítása után a korrekcióveszteség az 1 éves fűző kezelés ellenére 34° (55%) volt frontális síkban, azonban sagittalis síkú korrekcióveszteség nem következett be az anterior fúziónak köszönhetően.

7.3.1.2 Megbeszélés

A gerincoszlopot ért sérülések elsődleges ellátásának célja a gerinc egyensúlyának, normál geometriájának, biomechanikájának helyreállítása mellett a gerinc stabilitásának biztosítása belső fixáció alkalmazásával a csontos fúzió kialakulásáig. Neurológiai tünetek megléte esetén az idegelemek felszabadítása végzendő a neurológiai státus további rosszabbodásának megelőzése és a neurológiai funkciók javítása céljából. A jól kivitelezett elsődleges kezelés lehetővé teszi a korai rehabiltációt, a szövődmények elkerülését.

A kezelés menetét a törés típusa és a neurológiai deficit minősége határozza meg. A hosszú távú siker kulcsa a deformitás megfelelő korrekciója, az elsődleges stabilizálás adekvát volta és jó minőségű csontos fúzió kialakulása.

Betegeink mindegyikében vagy hiányzott, vagy nem volt teljes a csontos fúzió, ami következményes deformitáshoz és fájdalomhoz vezetett, mely műtéti ellátást tett szükségessé. A poszttraumás elváltozások kezelési elvei ellentmondásosak. A belső rögzítés nélküli anterior mellső fúziók sikertelennek bizonyultak, csakúgy, mint a Harrington instrumentariummal végzett, kizárólagos hátsó fúziók *(Chang 1993, Gertzbein és Harris 1992, Malcolm és mtsai. 1981, Roberson és Whitesides 1985, Wu és mtsai. 1996)*. Az elülső és hátsó együttes fúziók jelentősen javították az eredményeket *(Gertzbein és Harris 1992, Kostuik 1989, Roberson és Whitesides 1985)*,

Korrekciós műtéteink indikációját a deformitás progressziója jelentette, melyhez konzervatív kezelésre nem szűnő fájdalom társult. Neurológiai tünetek majdnem minden esetben jelen voltak. A poszttraumás hyperkyphosis kezelésében Moe és mtsai által megfogalmazott elveket követtük *(Moe és mtsai. 1987)*. 30°-nál nagyobb kyphosis esetén elülső felszabadítást, szükség szerint decompressiót, és az elülső oszlop rekonstrukcióját végeztük autológ tibia spán felhasználásával. Második ülésben a gerinc egyensúly megteremtésének megfelelő hosszúságú hátsó korrekciós spondylodesist végeztünk. 30°-nál kisebb kyphosisok esetén csak hátsó fúziót végeztünk a kyphosis punctum maximuma felett és alatt két-két szegmentumot a fúzióba foglalva. Amennyiben a gerinc egyensúlyának megteremtése szükségessé tette, a fúziót csak proximál felé terjesztettük ki.

Eredményeink megegyeznek az irodalomban közöltekkel mind a korrekció mértékét, mind a korrekcióveszteséget illetően *(Böhm és mtsai. 1990, Chang 1993)*.

Maradandó neurológiai szövődménnyel (paraplegia, quadriplegia) kísért trauma esetén a sérülés alatti területen, másodlagosan alakulhatnak ki súlyos térbeli deformitások. Az ülő testhelyzet miatt a deformitások a felsőtest kifejezett decompensatiójához vezetnek, melyhez medencedőlés társul, rontva, esetleg lehetetlenné téve az ülő helyzet felvételét is. Az ilyen paralyticus scoliosisok eredményes kezelésének feltétele a medence kóros dőlésének megszüntetése, melyről indulva a teljes gerincre kiterjedő korrekciós fúziót kell végezni. A medencedőlés korrekciója mindig szükségessé teszi mellső feltárásból végzett felszabadítás és corpodesis elvégzését. A betegek rossz általános állapota, valamint a kifejezetten

poroticus csontállomány miatt a kezelés nagy kihívást jelent *(Miladi és mtsai. 1997, Zeller 1998)*. Ezt bizonyítja bemutatott eseteink egyike is, ahol a leggondosabb kezelés mellett is a fémanyagok eltávolítására kényszerültünk. Ennek ellenére a sagittalis korrekció elfogadható maradt a ventralis corpodesis eredményeként (*Illés és mtsai. közlés alatt)*

7.4 FEJLŐDÉSI RENDELLENESSÉGEK

A poszttraumás gerinc elváltozások egyik legnagyobb problémája az esetleges instabilitás és a potenciális instabilitás időben történő felismerése. Potenciális instabilitás gyakran van jelen a különböző fejlődési rendellenességek mellett is, melyek felismerése létfontosságú a járulékos deformitások kialakulásának megelőzése szempontjából. Annak ellenére, hogy a fejlődési rendellenesség talaján 3D deformitások alakulhatnak ki, tárgyalásuk itt logikus, mivel a korai problémák a sagittalis görbületek megváltozásából és a potenciális instabilitás fel nem ismeréséből adódnak.

A gerinc veleszületett, csigolyafejlődési rendellenesség talaján kialakult deformitásai sokkal ritkábban fordulnak elő, mint az idiopathiás gerinc deformitások *(McMaster és Singh 1999, McMaster 1994, Winter 1981)*. A csigolyák fejlődésük során a formáció vagy a szegmentáció során szenvedhetnek zavart *(Callahan és mtsai. 1997, Lazar és Hall 1999, McMaster és David 1986, McMaster és Ohtsuka 1982, McMaster és Singh 1999)*. A szegmentáció zavara – különösen, ha szimmetrikus – nem okoz érdemi instabilitást és deformitást. A féloldali szegmentálódási zavarok korán jelentkező instabilitás nélküli 3D deformitást okoznak, ahol egyedüli lehetőségünk a féloldali fúzió komplettálása a súlyos deformitások megelőzése céljából *(McMaster 1994)*.

A csigolya formáció unilateralis károsodása növekedési elmaradást eredményez az érintett oldalon, mely ékcsigolyához valamint következményes scoliosishoz vezet *(Callahan és mtsai. 1997, Dubousset és mtsai. 1973, Leathermann és Dickson 1979, McMaster és David 1986, McMaster 1994)*. Abban az esetben, ha a növekedés károsodása a csigolya transzverzális rotációs tengelyéhez viszonyítva elől, vagy anterolateralisan helyezkedik el, az ékcsigolya kyphosist vagy kyphoscoliosist

eredményez *(McMaster és Singh 1999, Winter 1981)*. Ezen esetekben az ékcsigolya mintegy növekvő ékként viselkedik, mely a gerinc egyensúlyának megbontásán keresztül potenciális instabilitáshoz és neurológiai tünetekhez vezethet *(Lazar és Hall 1999, McMaster és David 1986)*. Különösen az instabilitással járó kyphosis prediszponál neurológiai tünetek kialakulására, de a kyphoscoliosis vagy a scoliosis is veszélyeztethetik az neurális elemeket *(Bradford és mtsai. 1991, Dubousset és mtsai. 1973, McMaster és Singh 1999, McMaster 1994, Winter 1981)*.

Klinikánkon az elvégzett 502 scoliosis műtét közül 12 esetben volt a gerincferdülés oka fejlődési rendellenesség. Betegeink közül egy congenitalis kyphosis, valamint egy kifejezett instabilitással járó, neurológiai tüneteket okozó thoracalis ékcsigolya esetének részletes ismertetésével szeretném felhívni a figyelmet a fejlődési rendellenességek kezelésének problémáira.

7.4.1.1 Betegek

4 éves leánygyermeket 3 éves kora óta „furcsa" gerince miatt más intézetben gondozták és Milwaukee fűző viselését javasolták. A gyermek felvételét megelőző hónapban, a fűző viselése ellenére, gyorsan progrediáló bal alsó végtagi gyengeség alakult ki, mely miatt klinikánkra került.

Fizikális vizsgálat során a thoracolumbalis gerincen igen enyhe kyphosis tendencia volt megfigyelhető, érdemi járulékos deformitások nélkül. A neurológiai vizsgálat a bal alsó végtag izmainak kifejezett gyengeségét (3/5) igazolta. Röntgenfelvételen az L1 csigolya enyhe ékképződését, és minimális dorsal felé helyeződését észleltük, enyhe anguláris kyphosissal, mely elváltozásokhoz képest relatíve súlyos volt a neurológiai status (18/A,B. Kép). A neurológiai tünetek és a röntgenkép diszkrepanciája miatt MRI vizsgálat történt, melyen a Th12-es csigolya még porcos testének teljes dorsalis luxációját találtuk, a gerinccsatorna 60%-os beszűkülésével, következményes syringomyeliával és dura kitapadással (18/C. Kép). Az MRI mellett elvégzett 3D rekonstrukciós CT felvételek egyértelműen mutatják a deformitást okozó ékcsigolya elhelyezkedését, felvetik az instabilitás meglétét (18/D,E. Kép).

A progresszív neurológiai tünetek és a gerinc congenitalis luxatioja miatt létrejött instabilitás miatt azonnali műtétet végeztünk. Ennek során Th12 és L1

ékcsigolyákat elülső feltárásból eltávolítottuk, majd homológ corticospongiosus csont graftokat helyeztünk a Th11 és L2 csigolyatestek közé. A rögzítést, anterolateralisan behelyezett lemezzel (Cerfix) végeztük a Th11 és L2 csigolyák között (19/B,D. Ábra). A beteget a 8. posztoperatív napon fűzőben mobilizáltuk, majd további eseménytelen hospitalizációt követően a 10. napon otthonába emittáltuk. A 3 hónapos, ½ ill. 1 éves kontroll vizsgálatok során a beteg izomgyengesége fokozatosan megszűnt, a röntgenvizsgálatok alapján a fúzió csontosan átépült.

8 éves lány congenitalis gerinc deformitását néhány hónapos korában észlelték. Ekkor derült fény atrioventricularis septum defectusára és vesefejlődési rendellenességére (jobb oldali ectopia) is. A gyermek 8 éves korában került gondozásunkba, hónapok óta fennálló hátfájdalmak és alhasi érzészavar miatt.

Fizikális vizsgálattal, mozgások során kifejezetten fájdalmas, balra convex thoracalis scoliosist észleltünk. Emellett a baloldali hasfali reflexek kiesését és baloldalon a Th10-11 dermatomáknak megfelelően hypaesthesiát találtunk. A röntgenfelvételek a Th10 csigolya balra tekintő alapú ékképződését igazolták következményes scoliosissal és kyphosis tendenciával (20/A. Kép). Az érintett gerincszakasz 3D rekonstrukciós CT vizsgálata az ékcsigolya morfológiáját demonstrálja (20/B. Kép). A thoracalis gerinc MRI vizsgálata kóros eltérést nem mutatott.

A fájdalom, a neurológiai tünetek jelenléte miatt az ékcsigolya azonnali eltávolítása mellett döntöttünk. Első lépésben thoracotomiás behatolásból a Th10-es ékcsigolya testét eltávolítottuk, a Th9-es csigolya alsó és a Th11-es csigolya felső discus zárólemezével egyetemben. Ezután oldalfekvésben, hátsó feltárásból a maradék hátsó csigolya elemeket (ívek és nyúlványok) reszekáltuk és a Th9-Th11 csigolyák között hátsó korrekciós spondylodesist végeztünk úgy, hogy a korrekció során kontrolláltuk ventralisan a csigolyatestek zárólemezeinek összefekvését. A posztoperatív kontroll vizsgálatok során a neurológiai tünetek megszűnését és mind ventralisan, mind dorsalisan jó csontos fúzió kialakulását észleltük (21.Kép).

18. Kép: **Congenitalis kyphosis**

I.Sz. 4 éves leány. Fűzőkezelés ellenére progrediáló alsó végtagi gyengeség miatt került klinikánkra. Fejlődési rendellenesség a thoracolumbalis átmenetben (A), mely az oldal felvételen congenitalis kyphosisnak bizonyult (B). Az MRI vizsgálat a gerinccsatorna több mint 50%-os beszűkülését mutatja (C). A 3D rekonstrukciós CT felvételek a potenciális instabilitás meglétét igazolják (D,E).

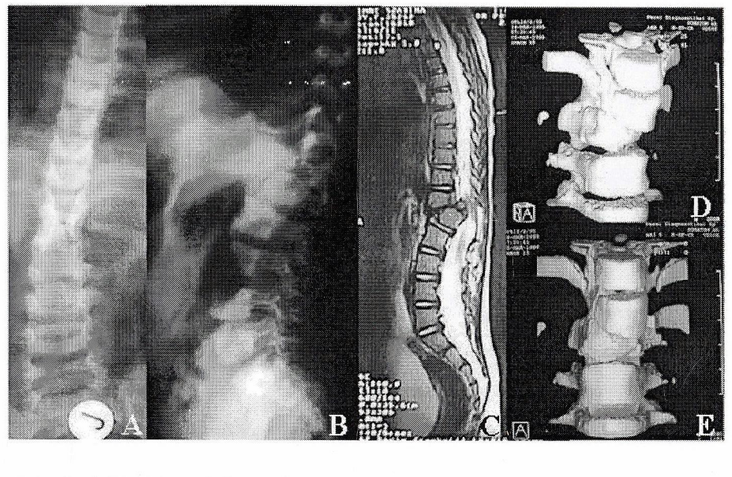

19. Kép: **Congenitalis kyphosis**

I.Sz. 4 éves leány. A neurológiai tüneteket okozó csigolyákat (A,C) mellső feltárásból eltávolítottuk, majd konzerv csont felhasználásával rekonstruáltuk az elülső oszlopot. Az elért eredményt ventralisan behelyezett lemezzel rögzítettük (C,D).

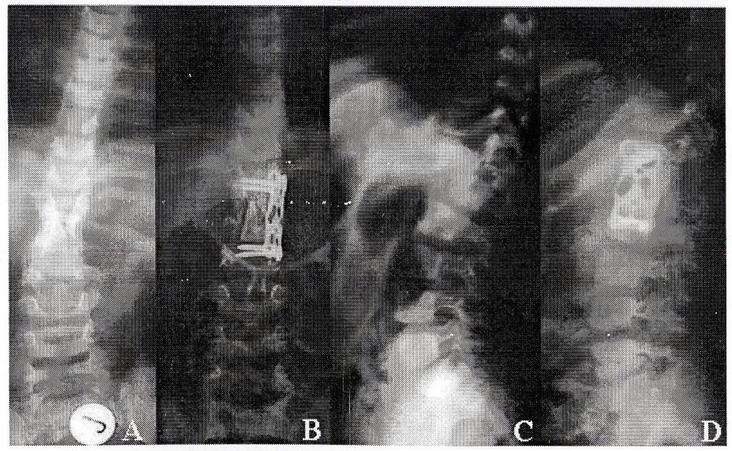

20. Kép: **Csigolyafejlődési rendellenesség**

K.N. 8 éves lány. A Th10 ékcsigolya balra tekintő alapú ék következményes scoliosissal és kyphosis tendenciával (A). Az ékcsigolya 3D rekonstrukciós CT képe (B).

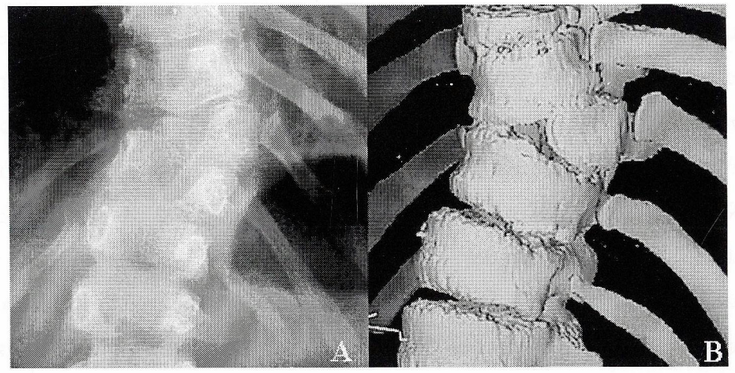

21. Kép: **Csigolyafejlődési rendellenesség**

K.N. 8 éves lány. A Th10-es ékcsigolya (A) eltávoltása után rövid szegmentumu fúziót végeztünk, mely korrigálta mind az oldairányú görbületet (B) mind a preoperative meglevő kyphosis tendenciát (C,D).

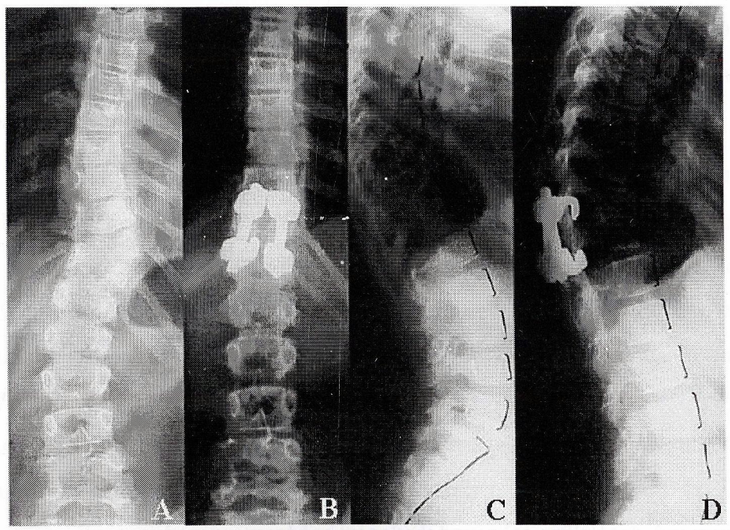

7.4.1.2 Megbeszélés

Az ékcsigolya talaján kialakult congenitalis gerinc deformitások kezelése alapvetően sebészi, mivel fűzőkezeléssel a progresszió nem kontrollálható *(Bradford és Boachie-Adjei 1990, Dubousset és mtsai. 197, Lazar és Hall 1999, Leathermann és Dickson 1979, Nasca és mtsai. 1975, Winter 1981)*. A sebészi kezelés célja egyrészt a potenciális instabilitás megszüntetésén keresztül a deformitások kialakulásának megelőzése, a már kialakult deformitás korrekciója, s ezen keresztül a strukturális dekompenzáció megelőzése, másrészt az esetleges neurológiai tünetek megszüntetése illetve kialakulásuk megelőzése *(Bradford és Boachie-Adjei 1990, Dubousset és mtsai. 1973, Lazar és Hall 1999, Winter 1981)*. A soliter ékcsigolya talaján kialakult scoliosis vagy kyphoscoliosis műtéti kezelésében számos módszer végezhető, mint a hátsó fúzió instrumentarium alkalmazásával vagy a nélkül, az elülső és/vagy hátsó feltárásból végzett epiphyseodesis, valamint ékcsigolya reszekció *(Andrew és Harry 1985, Bradford és Boachie-Adjei 1990, Dubousset és mtsai. 1973, Lazar és Hall 1999, Nasca és mtsai. 1975, Winter és Lonstein 1999, Winter és mtsai. 1984, Winter és Moe 1982)*.

Mivel az ékcsigolyák kezdetben nem okoznak súlyos dekompenzációt, az instabilitás megszüntetésére többen a convex oldali, elülső-hátulsó feltárásból végzett féloldali epiphyseodesist ajánlják *(Andrew és Harry 1985, Bradford és Boachie-Adjei 1990)*. Az eljárás kevésbé kockázatos, de kimenetele bizonytalan, mivel a concav oldali csigolyanövekedés nehezen jósolható *(Andrew és Harry 1985, Bradford és Boachie-Adjei 1990, Callahan és mtsai. 1997)*.

Az ékcsigolya reszekció legfőbb előnye, hogy megszünteti az instabilitást, ugyanakkor a deformitás punctum maximumán korrigálva kompenzálttá teszi a gerincet *(Bradford és Boachie-Adjei 1990, Callahan és mtsai. 1997, Lazar és Hall 1999)*. Az idegelemek érintettsége esetén dekompressziót tesz lehetővé és mind az instabilitás mind a deformitás korrekció tekintetében definitív megoldást jelent *(Callahan és mtsai. 1997, Leatherman és Dickson 1979, McMaster 1994)*. Az együlésben, elülső-hátsó feltárásból végzett reszekció mellett instrumentarium alkalmazása szükséges a stabilitás biztosítása céljából *(Leatherman és Dickson 1979)*. A fúzióba csupán a szomszédos csigolyák bevonása szükséges, így minél több mozgási szegmentum megőrizhető *(Callahan és mtsai. 1997)*.

A gerincvelő és a csontos gerincoszlop embrionális szerveződése ugyanarra az időre - a gestatio14-21. napja - esik, csakúgy, mint a szív és a vesék szerveződése. Nem meglepő tehát, hogy a csigolyafejlődési rendellenességekhez 50%-ban gerincvelő, 20-30%-ban szív és vesefejlődési rendellenesség társul *(Bradford és mtsai. 1991, Leatherman és Dickson 1979, McMaster és David 1986, McMaster és Singh 1999, McMaster 1994)*. A társuló, különösen az intraspinalis anomáliák (diastematomyelia, syringomyelia, tethered cord, ideggyök malformációk, ill. adhéziók, intraduralis lipoma) ismerete fontos, mivel a gerincvelőt és idegeket lehorgonyozva a korrekciós műtétek során neurológiai szövődmények alapjai lehetnek *(Dubousset és mtsai. 1973, Leatherman és Dickson 1979, McMaster és David 1986, McMaster és Singh 1999, McMaster 1994)*.

Az egyéb társuló fejlődési rendellenességek, urogenitalis anomáliák (egyoldali vese, duplex vese, uréter obstrukció, stb.) és/vagy congenitalis szívbetegségek kizárása a praeoperativ kivizsgálás részét kell, hogy képezzék *(Bradford és Boachie-Adjei 1990, Dravac és mtsai. 1987, Leatherman és Dickson 1979, McMaster és David 1986, McMaster 1994, Reckles és mtsai. 1975)*.

Bemutatott eseteinkben a potenciális instabilitás eredményezte neurológiai tünetek voltak jelen. Az elvégzett ékcsigolya reszekciók a neurális elemek dekompresszióját, a tünetek mérséklődését, majd megszűnését eredményezték. A rögzítés az instabilitás megszüntetésével, a gerinc kompenzáltságának helyreállításával biztosította a gerinc további normális fejlődésének lehetőségét *(Illés és mtsai. közlés alatt)*.

8 HÁROM DIMENZIÓS DEFORMITÁSOK

Mint azt a 3D analízis gyakorlati következményei fejezetben kifejtettük, a 3D elváltozások különböző, de egymással szorosan összefüggő szinteken tanulmányozhatók. Az egyes csigolyák elváltozásainak feltérképezésén keresztül a csigolyák sorozatának elváltozásai érthetők meg. A regionális elváltozások sorozatának elemzése hozzásegít a teljes gerinc, illetve a teljes test deformitásainak pontos megértéséhez.

Ennek alapján a 3D deformitások két nagy csoportba sorolhatók: generalizált és lokális deformitások. A generalizált deformitásokon belül további alcsoportok különíthetők el (hyperrotátoros pseudokyphosis, crankshaft jelenség) melyek azonban az általános kezelési elveket nem befolyásolják.

A 3D deformitások kezelése során a legfontosabb elérendő cél a gerinc lehető legjobb stabilitásának és egyensúlyának biztosítása. E cél akkor valósul meg, ha a gerinc a korrekció után visszamaradó deformitások ellenére, a gazdaságos munka kúpja által meghatározott térszelvényben helyezkedik el. Ennek elérése érdekében meghatározott algoritmust követve kell a deformitások elemzése után a kezelési tervet felállítani.

8.1 A KEZELÉSI TERV FELÁLLÍTÁSÁNAK LÉPÉSEI

Első lépésként a test globális analízise során a gravitációs tengely és a referencia síkok keresését kell elvégezni. Figyelembe kell venni a gerinc formáját szemből, hátulról és a sagittalis síkban. Frontálisan hasonló megjelenésű, egyetlen, kettős vagy többszörös görbületű scoliosis mellett, változatos sagittalis megjelenést találhatunk - normális, kyphoticus, lordoticus háttal. Meg kell határozni a leginkább érintett (thoracalis, thoracolumbalis, lumbalis) szegmenseket. A globális analízis során minden elemezendő, ami az egyensúlyt és/vagy a stabilitást érinti.

Második lépésként a szegmentális analízist, főleg álló röntgenfelvételek (anteroposterior és laterális) segítségével végezzük, speciális bending felvételekkel

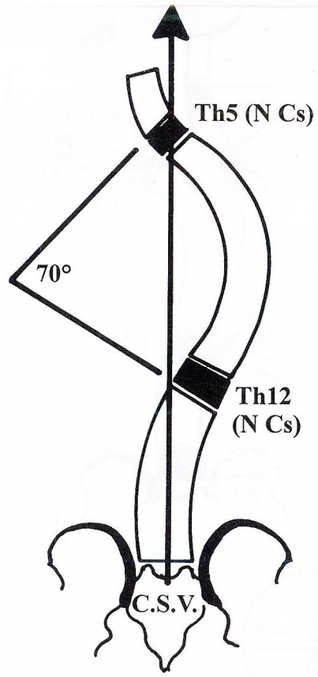

33. Ábra: **A strukturális görbület meghatározása.**

A strukturális görbület végcsigolyái az anteroposterior röntgenfelvételen leginkább dőlnek a cocavitás felé, nem rotálódtak (neutrális csigolyák [N Cs]), és nagyon közel helyezkednek el a centrális sacralis vonalhoz (C.S.V.) (Th5 és Th12-es csigolyák).

Az ezen csigolyák között mért szögérték (Cobb-szerint) adja a scolioticus görbület nagyságát.

kiegészítve. Ennek során meg kell határozni a strukturális görbület lokalizációját és kiterjedését (33. Ábra), az apicalis zónában az apicalis csigolya lokalizációját (34.Ábra), a junkcionális zónák és a kompenzáló szegmensek egymáshoz való viszonyát (35. Ábra).

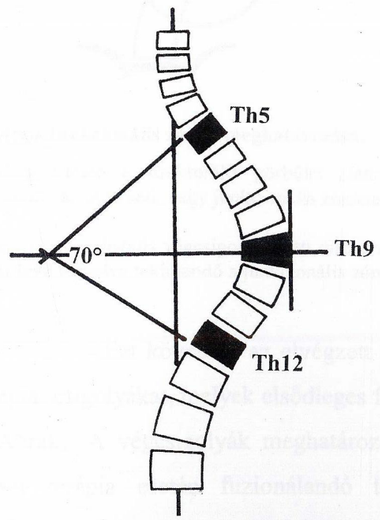

34. Ábra: **Az apicalis csigolya meghatározása.**

Szintén az anteroposterior röntgenfelvételen meghatározva a leginkább horizontális helyzetű, a leginkább rotálódott, és a centrális sacralis vonaltól legtávolabb elhelyezkedő, leginkább ék alakúvá vált csigolya (Th 9).

Megjegyzendő, hogy a lumbalis szakaszon nagyon gyakran discus tér alkotja az apexet, ilyenkor apicalis csigolyának az apex alatt elhelyezkedő csigolya tekintendő.

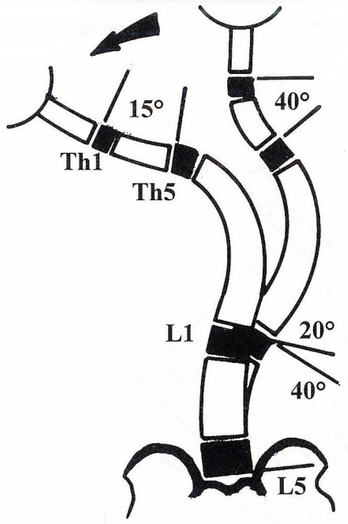

35. Ábra: **Az instrumentálandó végcsigolyák meghatározása.**

Az instrumentálandó gerincszakasz magába kell, hogy foglalja a strukturális görbület összes csigolyáját. A fúzió végcsigályáinak kell tekinteni azokat a csigolyákat, melyek alatti illetve feletti intervertebralis discusok az oldalirányú bending felvételen normális felnyílást mutatnak. Amennyiben ezek a csigolyák a fúzióba kerülnek, a gerinc dekompenzálttá válik.

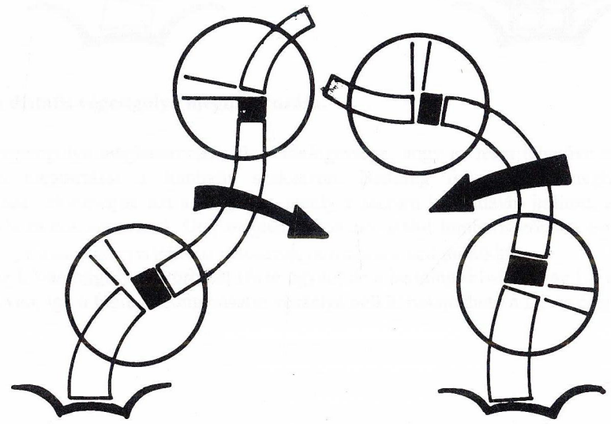

36. Ábra **Junkcionális zónák meghatározása.**

Bending filmen a strukturális görbület alatt illetve felett közvetlenül elhelyezkedő zóna tekintendő az átmeneti, vagy junkcionális zónának.

Amennyiben a distalis végcsigolya alatti discus részt vesz a strukturális görbület alkotásában, az alatta levő csigolya tekintendő a junkcionális zóna első szegmentumának.

Ezt követően az elvégzett analízis összesítéséből meghatározhatjuk a stratégiai csigolyákat, melyek elsődleges fontosságúak a görbület korrekciójában (36, 37. Ábrák). A végcsigolyák meghatározásánál minden lépés arra irányul, hogy a sebészi terápia esetén fuzionálandó terület kiterjedését, az instrumentálandó végcsigolyák helyzetét meghatározzuk úgy, hogy a fúzió alatt és felett szabadon

hagyott discus terek kiegyensúlyozottak maradjanak. Ez biztosítja a sikeres végeredményt.

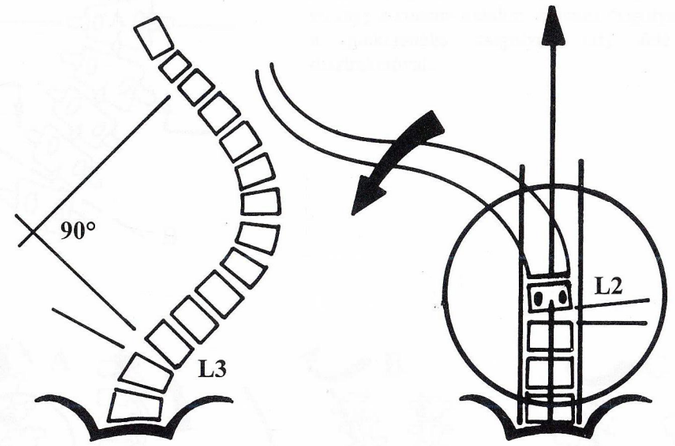

37. Ábra: **A distalis végcsigolya meghatározása.**

A distalis végcsigolya meghatározásának különlegessége, hogy ez teszi lehetővé minél több mobilis szegmentum megtartását a lumbalis szakaszon. Bending felvételeken meghatározva, distalis végcsigolyának tekinthetjük azt a csigolyát, amely a sacrum két oldalán indított, a centrális sacralis vonallal párhuzamos egyenesek által maghatározott un. stabil lumbalis zónába esik. Megjegyzendő, hogy e csigolya alatti intervertebralis discusnak normálisan kell működnie.
(Az ábrán az L3-as csigolya a görbület része ugyan, de a bending felvételen az L2-es csigolya a stabil zónán belül van, így a fúzió decompensatio veszélye nélkül befejezhető a L2-es csigolyán.

8.1.1 Korrekció alapjai

A gerinc frontális görbületei korrigálhatók vagy a convex oldalon végzett kompresszióval, vagy a concav oldalon végrehajtott disztrakcióval (38. Ábra).

A deformitások 3D korrekciója azonban speciális lépéseket feltételez. A Cotrel-Dubousset elvre alapozott 3D korrekciós technika alaplépése a rotáció korrigálása. A kidolgozók elve szerint a csigolya rotáció megszüntetésével korrigálhatók a gerinc deformitások nemcsak a horizontális, hanem a frontális és sagittalis síkokban egyaránt (39. Ábra).

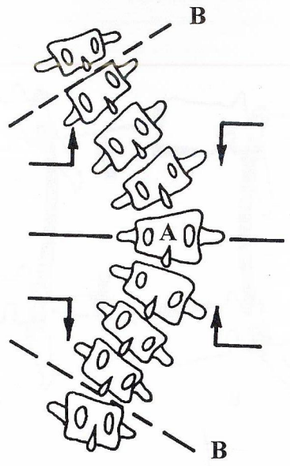

38. Ábra: **Frontális korrekció lehetősége**

Az oldalirányú görbület korrigálható a convex oldalon a junkcionális csigolyáktól (B) az apicalis (A) csigolya felé irányuló kompresszióval, és/vagy a concav oldalon apicalis csigolyától (A) a junkcionális csigolyák (B) felé ható disztrakcióval.

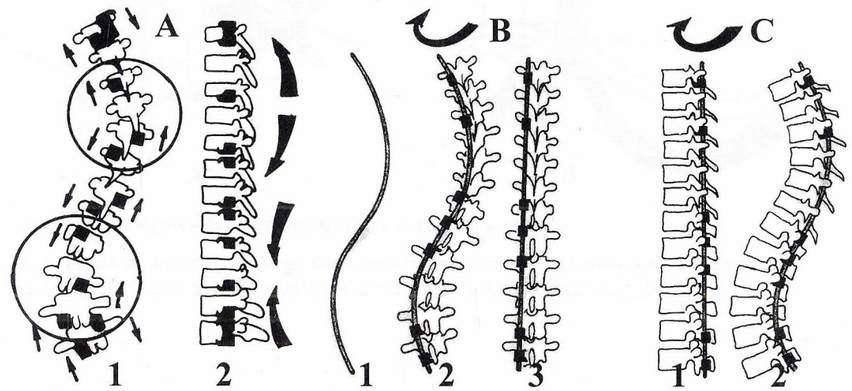

39. Ábra: **A scoliosisok térbeli (3D) korrekciója.**

A scoliosisok frontális, sagittalis és horizontális síkú korrekciója egyetlen procedúra során kivitelezhető.
A görbületek stratégiai pontjait meghatározva és kapcsokkal rögzítve (A/1), a postoperatíve kívánt fiziológiás görbületeknek megfelelően meghajlított rudat (B/1), görbületeivel frontális síkban a gerinc mellé helyezzük (B/2), majd 90°-al elforgatva, mikor is görbületei sagittalis síkba kerülnek, korrigáljuk a scoliosist (B/3).

A sagittalis síkban megjelenítve, az eredetileg lordoticus gerinc (A/2) mellé behelyezett rúd görbületei frontális síkban vannak (C/1), majd a 90°-os elforgatás során a sagittalis síkba kerülnek (C/2), kialakítva a postoperatív fiziológiás sagittalis görbületeket.

A sagittalis korrekciót további lépésekkel lehet fokozni (40.Ábra). A derotáció a costotransversalis izületek és bordák lefutásának megváltoztatásával bordapúp csökkenést eredményez, mely a 3D korrekció indirekt jele (41. Ábra).

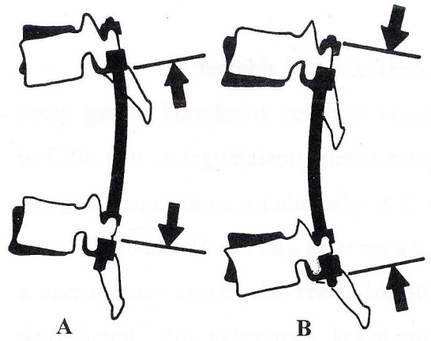

40. Ábra: **Sagittalis korrekció növelése.**

A kétkarú emelő elve alapján a háti szakaszon alkalmazott disztrakcióval javítható a kyphosis (A), míg a lumbalis szakaszon végrehajtott kompresszióval növelhető a lordosis (B).



41. Ábra: **A csigolya és borda mozgások a derotáció során.**

A derotáció során a csigolyák egy körív mentén mozdulnak el (A), mely a costotransversalis izületek lefutásának megváltoztatásával a bordapúp csökkenéséhez vezet (B)

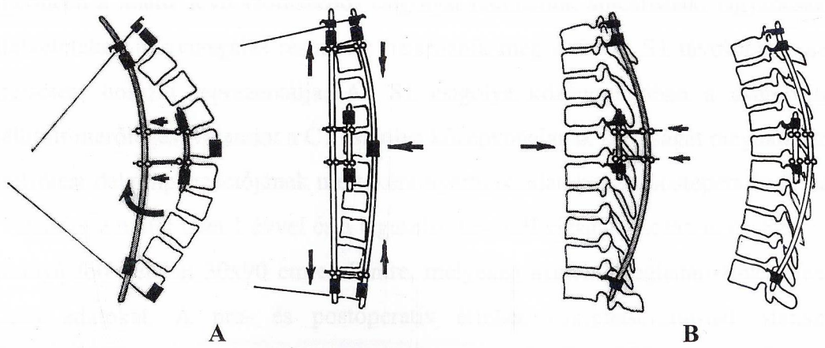

42. Ábra: **Korrekció a csigolyák transzlokációjával.**

Abban az esetben, ha derotáció nem kivitelezhető (kifejezetten merev gerinc) a görbület legmerevebb részét áthidaló rövid rúd transzlokációja a frontális (A) és sagittalis (B) síkra vetítve ugyanazon eredménnyel jár, mint a derotáció.

8.2 SCOLIOSISOK

A fentebb leírt korrekciós technikák alkalmazásával 502 scoliosisos beteg gerinc korrekciós műtétjét végeztük el, melyek közül 434 nő/leány és 68 férfi/fiú volt. A legfiatalabb operált betegünk 3,9, míg a legidősebb 47,1 éves volt. A betegek átlagéletkora a műtét idején 17,49 év (SD:4,97). A minimális követési idő 1 év, a maximális 10 év, míg az átlagos követési idő: 4,96 év (SD: 2,54). Betegeinkről a praeoperativ kivizsgálás részeként 30x90 cm-es röntgenfilmre, standard 1,9 m-es távolságból, álló helyzetben készítettünk anteroposterior (AP), oldal és bending felvételeket. A görbületeket az AP felvételeken Cobb *(Cobb 1948)* módszere szerint határoztuk meg. A háti kyphosis mértékét a Th4 valamint a Th12 csigolyák között, míg a lumbalis lordosis mértékét az L1 és L5 csigolyák között ugyancsak Cobb módszerét használva határoztuk meg az oldalirányú röntgenfelvételeken. Pozitív előjelet alkalmaztunk a háti kyphosis esetében, míg az esetleges háti lordosist negatív előjellel jeleztük. Ugyancsak pozitív előjelet használtunk a lumbalis lordosis jelölésére, míg a lumbalis kyphosist negatív előjellel jelöltük. A bending felvételeket a műtéti tervezéshez használtuk fel. Az AP felvételeken görbületek punctum maximumát alkotó csigolyákon meghatároztuk a csigolya rotáció mértékét Perdriolle szerint *(Perdriolle és Vidal 1981, 1985)*. Amennyiben a görbület punctum maximuma porckorongra esett, úgy a thoracalis szakaszon az alatta levő, a lumbalis gerincen a felette levő szomszédos csigolyát tekintettük apicalisnak. Ugyancsak AP felvételeken a kivizsgálás részeként határoztuk meg a C7 és S1 távolságát, mely a felsőtest hosszát reprezentálja. Az S1 csigolya középpontjában a csigolyatestre állított merőleges, valamint a C7 csigolya középvonalának távolságát meghatározva a felsőtest dekompenzációjának mértékére nyertünk adatokat. A postoperatív 3. napon valamint a műtét után 1 évvel és a legutolsó kontroll vizsgálat során is készítettünk 2 irányú felvételeket 30x90 cm-es filmre, melyeken szintén meghatároztuk a fentebb leírt adatokat. A pre- és postoperatív értékek összehasonlításnak statisztikai kiértékelésére Student t-próbát használtunk.

A görbületek csúcs csigolyájának elhelyezkedésétől függően a görbületeket thoracalis (csúcs csigolya a Th 10 felett), thoracolumbalis (csúcs csigolya Th11-L1 között), lumbalis (csúcs csigolya L2-L4 között) és kettős

görbületekre (csúcscsigolya mind thoracalisan, mind lumbalisan) osztottuk. Így a görbületi lokalizációt tekintve thoracalis görbületet 253 esetben, thoracolumbalis görbületet 57, lumbalis görbületet 31, míg kettős görbületet 161 esetben észleltünk illetve kezeltünk.

A preoperatív kivizsgálás részét képezte minden esetben a légzésfunkciós vizsgálat is.

8.2.1 Eredmények

Az eltérő lokalizációjú görbületek eltérő viselkedése miatt azokat az alábbiakban külön részletezzük.

8.2.1.1 Thoracalis scoliosisok

Thoracalis lokalizációjú görbületet 253 esetben operáltunk. A betegeink közül 212 volt nő vagy leány és 41 volt férfi illetve fiú. Az átlagéletkor: 17,8 év (SD: 5,12) a műtét időpontjában. Az átlagos követési idő: 5,14 év (SD: 2,56). Az operált scoliosisok etiológiáját tekintve az esetek jelentős része (235) idiopathiás scoliosis volt. Az ismert etiológiájú görbületek közül 6 neurofibromatosishoz társuló görbület, 4 fejlődési rendellenesség talaján kialakult görbület, 3 myopathiához társuló, míg 4 ICP-hez társuló spasticus elváltozások talaján kialakult scoliosis volt. 1 esetben rhabdomyosarcoma műtéti ellátását követő sugárterápia következtében alakult ki jelentős kyphosissal társuló görbület.

A thoracalis szakaszon a görbületek cranialis zárócsigolyája 9 esetben a Th3-as, 64 alkalommal Th 4-es, 97 esetben a Th 5-ös, 67 esetben a Th 6-os, míg 16 esetben a Th 7-es csigolyára esett. A caudalis végcsigolya a Th 10-es csigolya 5, a Th 11-es 36, a Th12-es 114, az L 1-es 60, az L 2-es 34, míg az L3-as 4 alkalommal volt.

A görbületek közül 243 jobbra, míg 10 balra convex görbület volt.

A kezelés során 19 esetben végeztünk anterior liberalizációt a hátsó korrekciós spondylodesist megelőzően. A hátsó spondylodesis során 102 alkalommal a klasszikus Cotrel-Dubousset Instrumentariumot, míg 149 esetben SCS Instrumentariumot használtunk. Az implantált szegmentumok cranialis vége 11 esetben a Th2-es, 52 alkalommal a Th 3-as, 118 esetben a Th4-es, 56-szor a Th5-ös, 16 alkalommal a Th6-os, míg 2 alkalommal a Th7-es csigolya volt. Az

implantátumok caudalisan 2 esetben a Th10-es csigolyán, 9 esetben a Th11-es, 47 alkalommal a Th12-es, 60-szor az L1-es, 92 esetben az L2-es, 34 esetben az L3-as, míg 4 alkalommal az L4-es csigolyán végződtek. 2 alkalommal - neurofibromatosishoz társuló scoliosis eseteiben (lásd később) - a műtét során nem tudtunk implantatumot beültetni, mivel fennállt a neurológiai szövődmény lehetősége.

8.2.1.1.1 Frontális síkú korrekció

A thoracalis görbületek preoperatív átlaga 65,9° (SD: 19,96). A legkisebb görbület 37° míg a legnagyobb görbület 138° volt az AP álló röntgenfelvételeken. 3 nappal az operáció után készült kontroll röntgenfelvételeken a görbületek átlaga 23° (SD: 14,57). Ez átlagosan 42,9°-os (SD:13,52), 66,8 %-os (SD: 14,85) korrekciót jelent. A legnagyobb korrekció mértéke 100 %, míg a legkisebb korrekció 29,8 % volt. Az átlagos korrekció veszteség az első év végén 3,3° (SD: 8,15), míg az átlagos követési idő végére is csak 5,5°-ra (SD: 7,12) nőtt (22-26. Képek).

8.2.1.1.2 Sagittalis síkú korrekció

A sagittalis görbületek korrekciójának pontosabb megítélése céljából betegeinket 4 csoportba soroltuk a preoperatív háti kyphosis mértéke alapján:

I. Csoport: A kyphosis mértéke < mint 10°. Súlyos háti hypokyphosis.

II. Csoport: A kyphosis mértéke ≥ 10° de < 20°. Mérsékelt háti hypokyphosis.

III. Csoport: A kyphosis mértéke ≥ 20° de ≤ 40°. Normális megjelenésű hát.

IV. Csoport: A kyphosis megjelenésében > mint 40°. Ebbe a csoportba tartoznak a speciális sagittalis megjelenéssel járó görbületek, mint a hyperrotátoros pseudokyphosis, illetve a progresszív rotációs díszlokációhoz tartozó kyphosisok.

Beteganyagunkban az I. csoportba 46 beteg tartozott. A preoperatív kyphosis mértéke: 1,7° (SD:7,61). Ez az állapot súlyos hypokyphosis képében jelenik meg. A korrekció során a kyphosist 18°-ra (SD: 6,17) sikerült növelni, mely szignifikáns javulást jelent (p=0,001). Ez százalékban kifejezve 177,5 %-os (SD: 4,79) korrekció. A postoperatív 1 éves kontroll során további, átlagosan 3.3°-os (SD:

5,64) kyphosis növekedést találtunk. Az átlagos követési idő végére a műtét során elért kyphosis korrekció további 5,3°-os (SD: 6,63) növekedését találtuk.

A II. csoportba 61 beteget regisztráltunk, ahol a preoperatív kyphosis mértéke ≥ 10° de ≤ 20° volt (átlag:15,2°, SD: 3,57). A műtét során a háti kyphosis mértékét a normális tartományba sikerült korrigálni. A postoperatív kyphosis átlagértéke: 23,4° (SD: 6,70), mely szignifikáns (p=0,001), átlagosan 8,2°-os (SD: 8,02) kyphosis irányú korrekciót jelent. Az első év végére további, átlagosan 2,6°-os (SD: 9,25) kyphosis növekedést regisztráltunk, míg az átlagos követési idő végére összesen átlag további 3,7°-os (SD: 8,41) kyphosis növekedést detektáltunk.

A III. csoportba a normális háti kyphosissal (kyphosis ≥ 20°) rendelkező betegeinket soroltuk. A preoperatív kyphosis átlaga: 37,2° (SD: 14,69), melyet a műtétek során 30,5°-ra (SD: 9,78) csökkent, mely szignifikáns (p=0,001) 7,3°-os (SD: 14,23) csökkenést jelent. A követési idő során az első év végére 3,9°-os (SD: 8,01) korrekció veszteséget találtunk, mely az átlagos követési idő végére 6,2°-ra (SD: 6,74) növekedett.

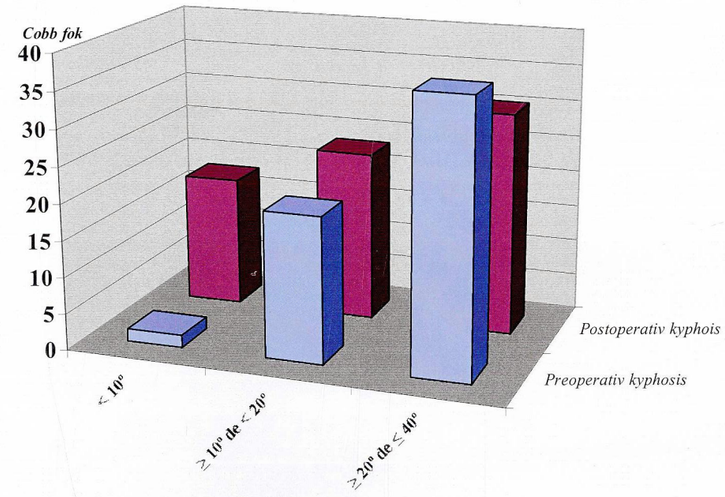

43. Ábra: ***A háti kyphosis pre- és postoperatív értékeinek összehasonlítása kiindulási csoportok szerint a thoracalis scoliosisok korrekciója során.***

A IV. csoportba tartozó betegeink sagittalis görbületeinek alakulását az egyes speciális kórképek tárgyalása során jellemezzük.

A pre- és/vagy postoperatív röntgenfelvételek kiértékelése során 18 esetben nem tudtuk egyértelműen meghatározni a thoracalis kyphosis felső határát, így ezek a felvételek nem kerültek kiértékelésre.

8.2.1.1.3 ***Horizontális síkú korrekció***

A horizontális síkú korrekció számszerűsítése során a görbületek punctum maximumát alkotó csigolyákon pre- és postoperatíve mértük a rotációt Perdriolle módszerével.

A görbületek punctum maximumát a Th7-es csigolya 22, a Th8-as, 68, a Th9-es 117, míg a Th 10-es csigolya 46 alkalommal alkotta. A punctum maximum csigolyákon preoperatíve mért csigolya rotáció mértéke 27° (SD: 7,91), míg ugyanezen csigolyákon a postoperatív rotáció 13,6° (SD: 8,98), ami szignifikáns (p=0,001), átlagosan 13,2° (SD: 9,1) derotációt jelent. A követési idő alatt a rotációs értékekben érdemi változást nem észleltünk.

22. Kép: **Thoracalis scoliosis korrekciója**

M.K. 16 éves leány. 74°-os jobbra convex scoliosissal (A), fokozott lumbalis lordosissal (C) került műtétre, melynek során a scoliosist 12°-ra korrigáltuk (B), a sagittalis görbületek harmonizációjával.

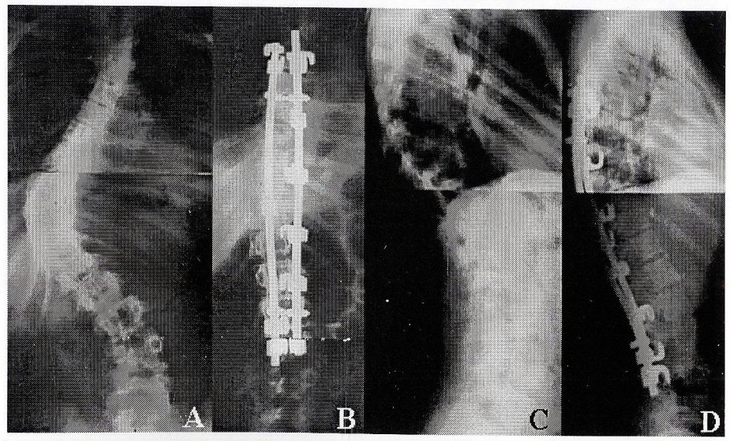

23. Kép: **Thoracalis scoliosis korrekciója**

M.K. 16 éves leány. A preoperatíve meglevő jelentős dekompenzáció és aszimmetria (A) a műtét eredményeként megszűnt (B).

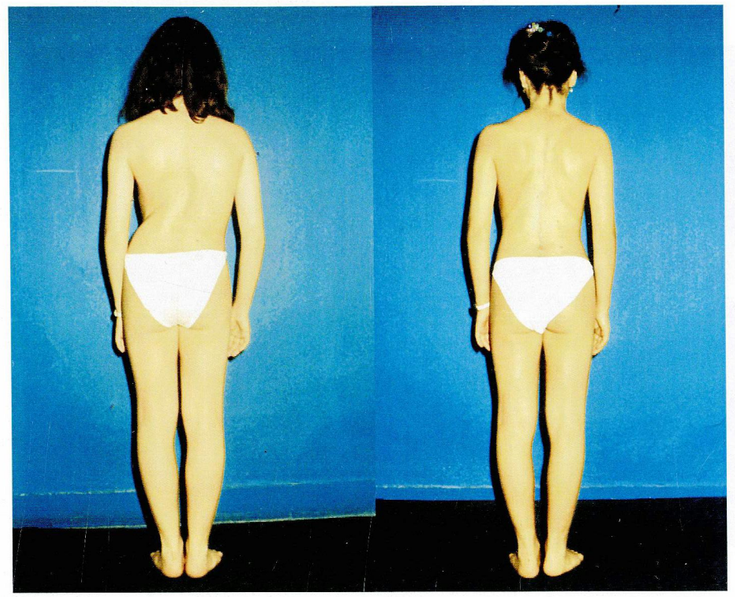

24. Kép: **Thoracalis scoliosis korrekciója**

M.K. 16 éves leány. A preoperatív fokozott lordosis (A) a műtét eredményeként harmonizálódott (B).



25. Kép: **Thoracalis scoliosis korrekciója**

T.K. 16 éves leány. 98°-os jobbra convex háti scoliosist hátsó korrekciós műtét során 30°-ra korrigáltuk. A műtét során az irreguláris sagittalis görbületeket (C) is, sikerült korrigálni (D).

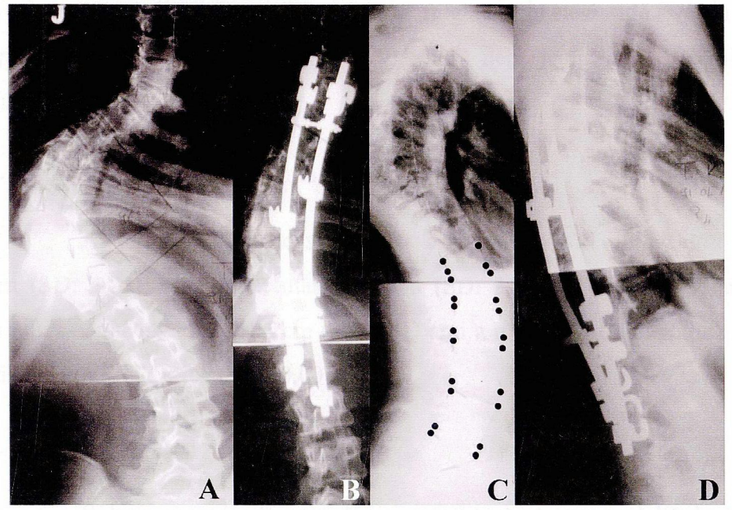

26. Kép: **Thoracalis scoliosis korrekciója**

T.K. 16 éves lány. A 3D korrekció bizonyítékaként, a preoperatív bordapúp (A) a műtét során jelentősen csökkent (B).

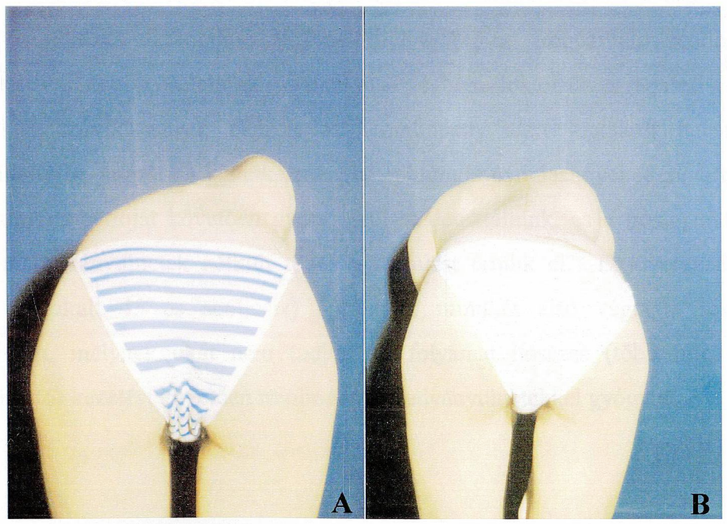

8.2.1.1.4 Decompensatio

A műtét előtti átlagos decompensatio mértéke 2,6 cm (SD: 1,92). Az átlagos postoperatív decompensatio 1,3 cm (SD: 1,00). Az 1 éves követéskor mért átlagos decompensatio 1,3cm (SD: 0,89), míg a követési idő végén mért decompensatio mértéke 1,4 cm (SD: 0,99), mely nem jelent sem érdemi, sem szignifikáns eltérést ($0,7<p<0,8$).

8.2.1.1.5 Magasságnövekedés

A gerinc átlagos hossza C7-S1 csigolyák között műtét előtt mérve 41,5 cm (SD: 4,23), míg műtét után 45,9 cm (SD: 3,81). A műtétek során elért átlagos magasságnövekedés a 4,4 cm (SD:1,81) ami a műtét előtti állapothoz képest szignifikáns növekedést jelent ($p=0,001$).

8.2.1.1.6 Szövődmények

Súlyos, maradandó neurológiai szövődményt nem észleltünk. 1 beteg esetében (74°-os idiopathiás scoliosis) műtéttechnikai hibát követően (pediculáris raspa hosszan behatolt az epiduralis térbe) észleltünk a bal alsó végtagra lokalizált monoplegiát. Feltételezésünk szerint az instrumentarium okozta vénás plexus sérülés következtében kialakult epiduralis haematoma okozta a plegiát, mely hosszas rehabilitációs kezelést követően maradványtünetek nélkül gyógyult.

Két alkalommal (90°-os illetve 86°-os idiopathiás scoliosis) a postoperatív 2. napon észleltünk mindkét alsó végtagra lokalizált paraparesist illetve plegiát. E szövődmények okának az izomköpeny alatt kialakult haematoma epiduralis térbe jutását és következményes epiduralis nyomásnövekedést tartjuk. A haematoma punctioját követően gyors javulást detektáltunk, és a postoperatív 14. napra, maradványtünetek nélküli teljes gyógyulást értünk el. Egy betegnél (ICP talaján kialakult 45°-os scoliosis) észleltünk mindkét alsó végtagra lokalizált paraparesist, melynek okát nem tudjuk. A folyamat hosszas (több mint 1 év) rehabilitációs kezelést követően minimális maradványtünetekkel gyógyult.

27. Kép: **Műtéti szövődmények**

Z.V. 16 éves lány. 83°-os jobbra convex scoliosishoz (A) társuló 64°-os kyphosist (C) a műtét során a fiziológiás tartományba (D), az oldalirányú görbületet 33°-ra (B) korrigáltuk.

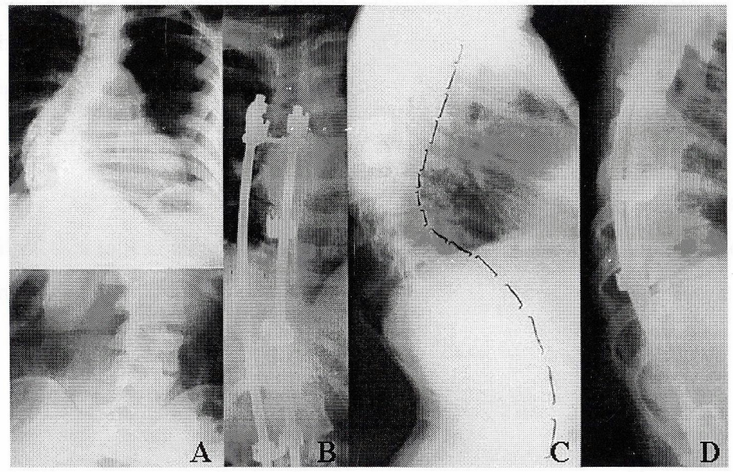

28. Kép: 29. Kép: **Műtéti szövődmények**

Z.V. 16 éves lány. 4 hónappal a műtét után a cranialis zárókapocs kiszakadását észleltük (A), mely feltehetően a kyphosis okozta jelentős feszülés következménye volt (C). A kiszakadt kapcsokat dominók segítségével egy szegmentummal feljebb helyeztük be megőrizve az elsődleges korrekciót (B,D).

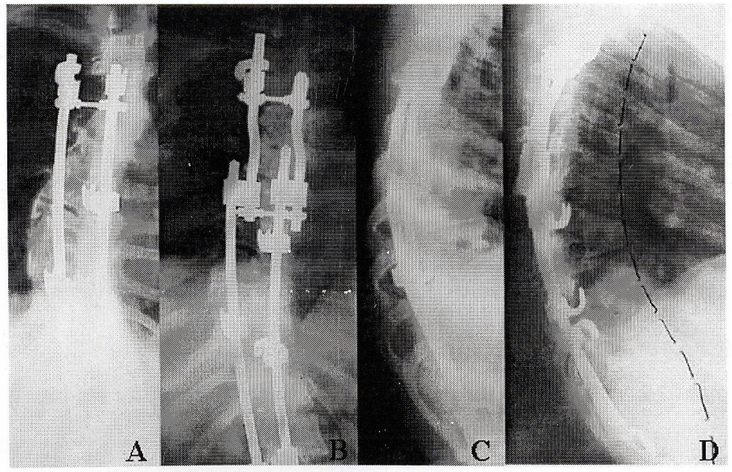

Kapocs dislocatiót 7 alkalommal észleltünk. 1 esetben a cranialis végcsigolyát rögzítő kapcsok szakadtak ki (27 Kép), melyet reoperáció során 1 szegmentummal feljebb helyeztünk (28. Kép). A többi esetben a caudalis nem korrigáló kapocs kilazulását észleltük, melyet 4 alkalommal reoperáció során visszahelyeztünk eredeti helyére. Két alkalommal reoperációt nem tartottunk szükségesnek.

Akut gyulladásos szövődményt nem észleltünk.

3 esetben több évvel a műtétek után kialakult gennyedés miatt eltávolítottuk a teljes beültetett implantatumot. A műtétek során minden esetben igen jó csontos fúziót találtunk.

Egyéb szövődményeket nem észleltünk.

8.2.1.2 Thoracolumbalis scoliosisok:

Thoracolumbalis lokalizációjú görbületet 57-et operáltunk. Betegeink közül 46 volt nő vagy leány és 11 volt férfi illetve fiú. Az átlagéletkor: 18,3 év (SD: 7,09) volt. Az átlagos követési idő: 4,4 év (SD: 2,63). Az operált scoliosisok etiológiáját tekintve az esetek jelentős része (46) idiopathiás scoliosis volt. Az ismert etiológiájú görbületek közül 3 neurofibromatosishoz társuló görbület, 3 fejlődési rendellenesség talaján kialakult görbület, 3 myopathiához társuló, míg 2 ICP-hez társuló spasticus elváltozások talaján kialakult scoliosis volt.

A görbületek cranialis zárócsigolyája 3 esetben a Th6-os, 8 alkalommal Th7-es, 12 esetben a Th8-as, 11 esetben a Th9-es, míg 17 esetben a Th10-es csigolyára esett. A caudalis végcsigolya az L2-es 23, az L3-as 22 míg az L4-es 6 alkalommal volt.

A gerinc fúzió határa cranialisan a Th3 csigolyára 5, a Th5-ös csigolyára 7, Th6-ra 11, a Th7-re 8, a Th8-ra 8, a Th9-re 7 a Th10-re 5 alkalommal került. Caudalisan a fúzió határa az L2-es csigolya 9, L3-as 15, L4-es 19 míg az L5-ös csigolya 8 alkalommal volt.

34 jobbra convex és 23 balra convex görbületet operáltunk.

A kezelés során 16 esetben végeztünk anterior liberalizációt. Ebből 6 esetben ventralisan saját fejlesztésű implantatumot ültettünk be, mely műtétek eredményeit a későbbiekben külön elemezzük. A hátsó spondylodesis során 12 alkalommal a klasszikus Cotrel-Dubousset Instrumentariumot, míg 39 esetben SCS Instrumentariumot használtunk.

8.2.1.2.1 Frontális síkú korrekció

A thoracolumbalis görbületek preoperatív átlaga 69,9° (SD: 23,59) volt az AP álló röntgenfelvételeken. A postoperatív átlag 26,7° (SD: 15,80). Ez átlagosan 43,1°-os (SD:12,84), 63,7 %-os (SD: 14,08) korrekciót jelent. A legnagyobb korrekció mértéke 93,3 %, míg a legkisebb korrekció 38 % volt. Az első év végén mért görbületi átlag 27,4° (SD: 10,41), mely alapján számított átlagos korrekció veszteség 4,5° (SD: 4,87), ami az átlagos követési idő végére is csak 5,7°-ra (SD: 6,35) nőtt (29. Kép).

8.2.1.2.2 Sagittalis síkú korrekció

A thoracolumbalis scoliosisok korrekciója mind a thoracalis, mind a lumbalis sagittalis görbületekre hatással lehet. Így mind a háti kyphosis, mind a lumbalis lordosis változását értékeltük.

A praeoperativ háti kyphosis mértéke: 24,3° (SD:17,85). A korrekció során a kyphosis 26,1°-ra (SD: 11,15) növekedett, mely átlagosan 1,8°-os (SD: 12,67) növekedést jelent, mely nem szignifikáns változás ($0,3<p<0,4$). A postoperatív 1 éves kontroll során további, átlagosan 3.6°-os (SD: 6,11) kyphosis növekedést találtunk. Az átlagos követési idő végére a műtét során elért kyphosis korrekció további 4,5°-os (SD: 6,6,27) növekedését találtuk.

A műtétek során a lumbalis lordosis is változott. Míg a preoperatív lordosis átlagértéke 40,9° (SD: 18,8), addig a műtétek után mért átlagos lordosis 41,7° (SD: 10,5). Ez a változás átlagban 0,8°-os (SD: 20,51) növekedést jelent, mely növekedés azonban nem szignifikáns ($0,8<p<0,9$). Az első év végére további, átlagosan 3,9°-os (SD: 7,49) lordosis növekedést regisztráltunk, míg az átlagos követési idő végére a lordosis 43,7°-ra (SD: 10,29) növekedett, mely átlagban 6,3°-os (SD: 10,83) növekedést jelent (30. Kép).

8.2.1.2.3 ***Horizontális síkú korrekció***

A horizontális síkú korrekció megítélésére a punctum maximum csigolyák pre- és postoperatív rotációját mértük Perdriolle módszerével.

A görbületek punctum maximumát a Th11-es és Th12-es csigolya egyaránt 18 esetben, míg az L 1-es csigolya 15 alkalommal alkotta. Ezen csigolyákon mért rotáció mértéke műtét előtt 28,7° (SD: 8,92), míg műtét után15,7° (SD: 10,58), ami szignifikáns (p=0,001), átlagosan 13,0° (SD: 6,4) derotációt jelent. A követési idő alatt a rotációs viszonyokban további változást nem észleltünk.

8.2.1.2.4 ***Decompensatio***

A műtét előtti átlagos decompensatio a thoracolumbalis görbületek esetén kifejezett, mértéke 4,5 cm (SD: 2,24). Az átlagos postoperatív decompensatio 1,8 cm (SD: 1,40). Az 1 éves követéskor mért átlagos decompensatio 1,7 cm (SD: 1,08), míg a követési idő végén mért decompensatio mértéke 1,7 cm (SD: 0,91). Ez az elért korrekció állandóságát bizonyítja.

30. Kép: **Thoracolumbalis görbület műtéti korrekciója**

Cz.J. 14 éves leány. 62°-os balra convex thoracolumbalis és 40°-os jobbra convex másodlagos görbület (A) találkozásában (jelzés) junkcionális kyphosis észlelhető (C). A korrekciós műtét során a görbületeket 0°-ra korrigáltuk (B), a sagittalis görbületek harmonikussá tételével (D).

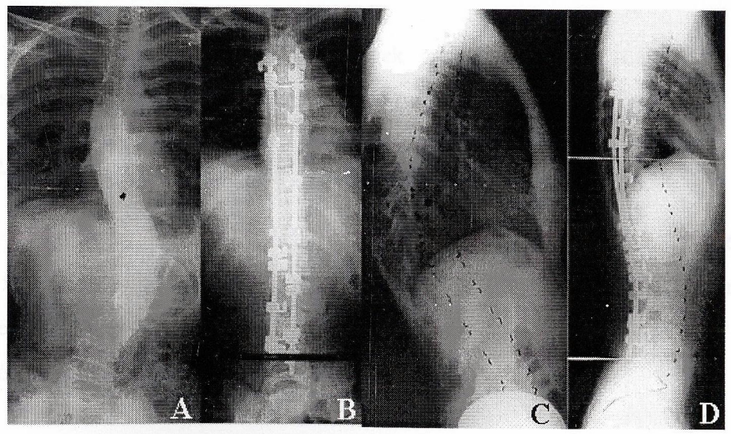

31. Kép: **Thoracolumbalis görbület műtéti korrekciója**

M.G. 13 éves leány. 108°-os balra convex thoracolumbalis és 90°-os jobbra convex másodlagos görbület (A) junkcionális kyphosissal (C). A balra convex thoracolumbalis görbület ventralis felszabadító műtétjét követő hátsó korrekciós műtét során a görbületeket 38° és 21°-ra korrigáltuk (B), a junkcionális kyphosis megszüntetésével, sagittalis görbületek harmonikussá tételével (D).

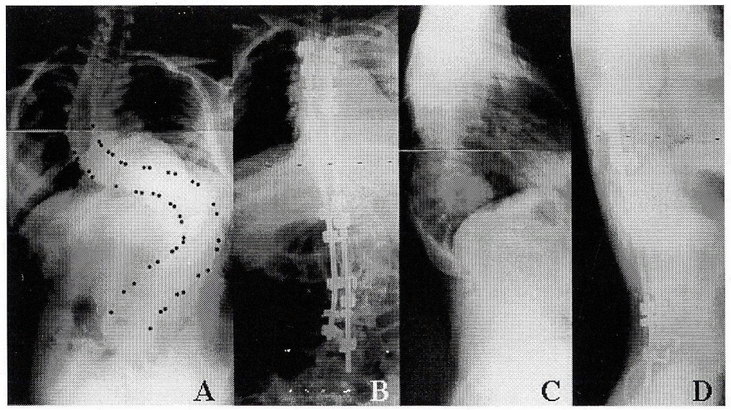

8.2.1.2.5 Magasságnövekedés

A gerinc átlagos hossza C7-S1 szegmentumok között mérve műtét előtt 40,5 cm (SD: 5,13), míg műtét után 45 cm (SD: 4,41). A műtétek során elért átlagos magasságnövekedés a 4,4 cm (SD:2,58) ami a műtét előtti állapothoz képest szignifikáns növekedést jelent (p=0,001).

8.2.1.2.6 Szövődmények

A thoracolumbalis görbületek csoportjában sem neurológiai, sem egyéb szövődményt nem észleltünk.

8.2.1.2.7 Thoracolumbalis görbületek ventralis korrekciója

Mint említettük volt, a thoracolumbalis görbületek kezelése 6 esetben elülső feltárásból saját fejlesztésű implantatummal történt. Az alábbiakban e műtétek eredményeit mutatjuk be, összehasonlítva a többi thoracolumbalis műtét eredményével.

Betegeink mindegyike leány/asszony volt. Az átlagéletkor 19,5 év (SD: 7,61), a követési idő 3,9 év (SD: 0,65). A görbületek közül 5 balra convex (Th8-L3, Th9-L3, Th10-L3, Th11-L4, Th12-L2), míg 1 jobbra convex (Th9-L2) volt.

8.2.1.2.7.1 Frontális síkú korrekció

A görbületek preoperatív átlaga 56,3° (SD: 10,93) volt. A postoperatív átlag 27° (SD: 4,6). Ez átlagosan 29,3°-os (SD:8,43), 51,2 %-os (SD: 9,03) korrekciót jelent. Az első év végén mért korrekció veszteség 6,1° (SD: 8,33), mely az átlagos követési idő végére már nem változott. A többi thoracolumbalis görbülethez hasonlítva mind a műtét előtti átlag, mind a korrekció kisebb ebben a csoportban (31. Kép).

32. Kép: **Thoracolumbalis görbületek ventralis korrekciója**

P.T. 17. éves leány. 55°-os jobbra convex thoracolumbalis görbületet (A), az általam kifejlesztett ventralis instrumentariummal 2°ra korrigáltuk (B). A műtét során a preoperatív háti kyphosist (C) a műtét során sikerült a normál tartományban megőrizni (D).

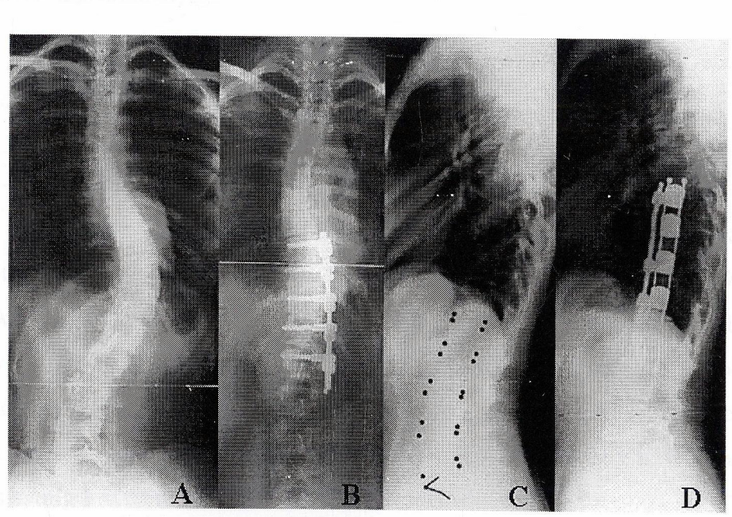

8.2.1.2.7.2 Sagittalis síkú korrekció

Az elülső feltárásból implantált thoracolumbalis scoliosisok preoperatív háti kyphosisa 25,8° (SD:10,38), míg a lumbalis lordosis átlaga 42,8°

(SD: 18,59). A korrekció során a kyphosis 31,5°-ra (SD: 5,5) növekedett. A műtétek után mért átlagos lordosis 44,5° (SD: 10,37). A sagittalis görbületek korrekciója során mind a kyphosis, mind a lordosis irányú korrekció jelentősebb a hátsó feltárásból operált esetekhez viszonyítva.

8.2.1.2.7.3 Horizontális síkú korrekció

A horizontális síkú korrekció magasabb volt az elülső feltárás során hátsó feltárásból operált betegcsoporthoz viszonyítva. A görbületek punctum maximumát a Th11-es és Th12-es csigolya egyaránt 3 esetben alkotta. Ezen csigolyákon mért rotáció mértéke műtét előtt 25,3° (SD: 5,56), míg műtét után 8,8° (SD: 4,53). Ez az eredmény kifejezett derotációt jelent. A követési idő alatt a rotációs viszonyokban további változást nem észleltünk.

A betegcsoport egyéb paraméterei (decompensatio, magasságnövekedés, légzésfunkció) tekintetében érdemi eltérést nem tapasztaltunk a hátsó feltárásból operált betegcsoporthoz viszonyítva.

8.2.1.2.7.4 Szövődmények

A thoracolumbalis görbületek e csoportjában sem észleltünk neurológiai, vagy egyéb szövődményt.

8.2.1.3 Lumbalis görbületek

Lumbalis lokalizációjú görbületet 31-et operáltunk. Betegeink közül 27 volt nő vagy leány és 4 volt férfi illetve fiú. Az átlagéletkor: 17,7 év (SD: 5,55) volt. Az átlagos követési idő: 5 év (SD: 2,37). Az operált scoliosisok etiológiáját tekintve az esetek jelentős része (46) idiopathiás scoliosis volt. Az ismert etiológiájú görbületek közül 3 neurofibromatosishoz társuló görbület, 3 fejlődési rendellenesség talaján kialakult görbület, 2 ICP-hez társuló spasticus elváltozások talaján kialakult scoliosis, míg 1 Marfan szindrómához társuló scoliosis volt.

A görbületek cranialis zárócsigolyája 2 esetben a Th9-os, 4 alkalommal Th10-es, 6 esetben a Th11-es, 14 esetben a Th12-es, míg 5 esetben az L1-es csigolyára esett. A caudalis végcsigolya az L4-es 25, az L5-ös 6 alkalommal volt.

A gerinc fúzió határa cranialisan a Th 8-ra 8, a Th 9-re 7 a Th 10-re 16 alkalommal került. Caudalisan a fúzió határa az L4-es 23 míg az L5-ös csigolya 8 alkalommal volt.

11 jobbra convex és 20 balra convex görbületet operáltunk.

A kezelés során 8 esetben végeztünk anterior liberalizációt. A hátsó spondylodesis során 6 alkalommal a klasszikus Cotrel-Dubousset Instrumentariumot, míg 25 esetben SCS Instrumentariumot használtunk.

8.2.1.3.1 Frontális síkú korrekció

A lumbalis görbületek preoperatív átlaga 51,3° (SD: 17,13) volt az AP álló röntgenfelvételeken. A postoperatív átlag 18° (SD: 14,81). Ez átlagosan 32,6°-os (SD:10,55), 66,5%-os (SD: 18,84) korrekciót jelent (33. Kép). A legnagyobb korrekció mértéke 95%, míg a legkisebb korrekció 32,5% volt. Az első év végén mért görbületi átlag 31,4° (SD: 20,82), mely alapján számított átlagos korrekció veszteség 3,4° (SD: 3,21), míg az átlagos követési idő végére ez az állapot konzerválódott.

8.2.1.3.2 Sagittalis síkú korrekció

A lumbalis scoliosisok korrekciója bizonyos esetekben a thoracalis sagittalis görbületekre hatással lehet. Így mind a háti kyphosis, mind a lumbalis lordosis változását értékeltük.

A preoperatív háti kyphosis mértéke: 19,3° (SD:12,15). A korrekció során a kyphosis 21,4°-ra (SD: 11,48) növekedett, mely átlagosan 2°-os (SD: 13,81) növekedést jelent, mely nem szignifikáns változás ($0,3<p<0,4$). A postoperatív 1 éves kontroll során további, átlagosan 1,8°-os (SD: 7,2) további kyphosis növekedést találtunk (34. Kép). Az átlagos követési idő végére a műtét során elért kyphosis korrekció 1,3°-os (SD: 6,29) csökkenését találtuk.

A lumbalis lordosis változása a műtétek során a következőképpen alakult. A preoperatív lordosis átlagértéke 38° (SD: 18,27), a műtétek után mért átlagos lordosis 32,8° (SD: 9,35). Ez a változás átlagban 5,2°-os (SD: 15,26) csökkenést jelent, mely azonban nem szignifikáns ($0,1<p<0,2$). Az első év végére

érdemi korrekcióveszteséget nem észleltünk, míg az átlagos követési idő végére a lordosis átlagban 3,6°-ra (SD: 11,41) növekedett.

8.2.1.3.3 Horizontális síkú korrekció

A horizontális síkú korrekció megítélésére a punctum maximum csigolyák pre- és postoperatív rotációját mértük Perdriolle módszerével.

A görbületek punctum maximumát az L 1-es csigolya 14, az L 2-es 16, míg az L3-as 1 alkalommal alkotta. Ezen csigolyákon mért rotáció mértéke műtét előtt 25,6° (SD: 6,76), míg műtét után 17,9° (SD: 7,73), ami szignifikáns (p=0,001), átlagosan 7,3° (SD: 7,61) derotációt jelent. A követési idő alatt a rotációs viszonyokban további változást nem észleltünk.

8.2.1.3.4 Decompensatio

A műtét előtti átlagos decompensatio mértéke a lumbalis görbületek esetén 3,6 cm (SD: 2,42). Az átlagos postoperatív decompensatio 1,4 cm (SD: 1,09). Az 1 éves követéskor mért átlagos decompensatio 1,4 cm (SD: 1,01), míg a követési idő végén mért decompensatio mértéke ugyancsak 1,4 cm (SD: 0,98). Ez a rotációs viszonyok állandóságát bizonyítja.

33. Kép: **Lumbalis scoliosis korrekció**

O.M. 20 éves nő. 51°-os balra convex lumbalis (A) scoliosisához kissé csökkent lordosis (C) társult, melyet a korrekciós műtét során sikerült normalizálni (D) az oldalirányú görbület 4°-ra történt csökkentése mellett.

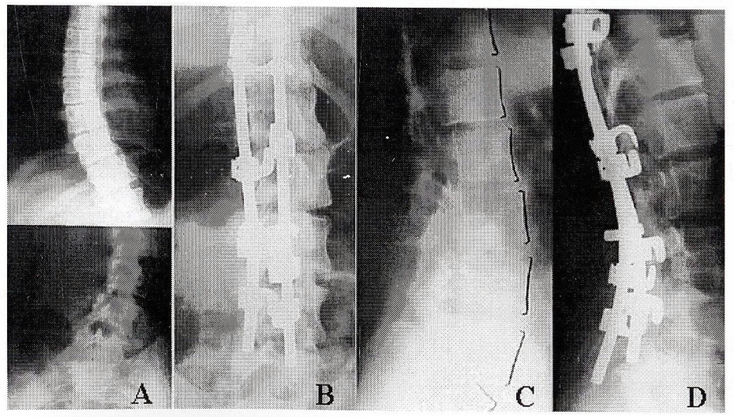

34. Kép: **Lumbalis scolisosis korrekció**

K.R. 16 éves leány. Jobbra convex 50°-os lumbalis (A) scoliosisát a korrekciós műtét során 2°-ra sikerült javítani (B). A műtét előtti ellapult fiziológiás görbületeket (C) a műtéttel normalizáltuk (D).

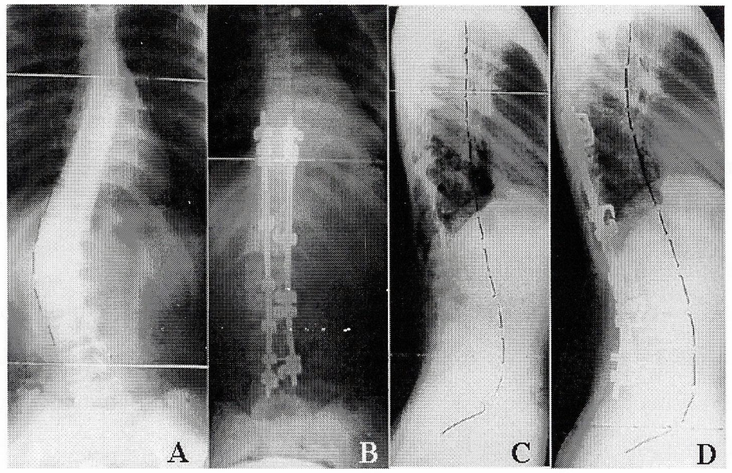

8.2.1.3.5 Magasságnövekedés

A gerinc átlagos hossza C7-S1 szegmentumok között mérve műtét előtt 43,4 cm (SD: 4,52), míg műtét után 46,1 cm (SD: 3,96). A műtétek során elért átlagos magasságnövekedés 2,7 cm (SD:1,62).

8.2.1.3.6 Szövődmények

A lumbalis görbületek csoportjában az operált esetszámhoz viszonyítva viszonylag több, összesen 6 alkalommal észleltünk kapocs kiakadást. Ez annak tudható be, hogy a sagittalis görbületi korrekció során a proximalis kapcsokra jelentős húzóerő hat, melynek gyakran a csontos ív nem tud ellenállni. Mivel minden esetet reoperáltunk, ez közel 20%-os reoperációs rátát jelent a lumbalis görbületek esetén. Neurológiai, vagy egyéb szövődményt azonban nem észleltünk.

8.2.1.4 Kettős görbületű scoliosisok

Beteganyagunkban kettős görbületű scoliosis 161 esetben fordult elő. A betegeink közül 146 volt nő vagy leány és 15 volt férfi illetve fiú. Az átlagéletkor:

16,7 év (SD: 3,58) a műtét időpontjában. Az átlagos követési idő 4,9 év (SD: 2,57). A minimális követési idő 1 év, míg a maximális 10 év. Az operált scoliosisok etiológiáját tekintve az esetek jelentős része (150) idiopathiás scoliosis volt. Az ismert etiológiájú görbületek közül 1 neurofibromatosishoz, 3 Marfan-szindrómához társuló görbület, 2 fejlődési rendellenesség talaján kialakult görbület, 2 haránt laesiót követő scoliosis (lásd később), míg 3 ICP-hez társuló spasticus elváltozások talaján kialakult scoliosis volt.

A görbületek közül 149 jobbra convex háti és balra convex lumbalis, míg 12 balra convex háti és jobbra convex lumbalis görbület volt.

A kezelés során 9 esetben végeztünk anterior liberalizációt a hátsó korrekciós spondylodesist megelőzően. A hátsó spondylodesis során 54 alkalommal a klasszikus Cotrel-Dubousset Instrumentariumot, míg 107 esetben SCS Instrumentariumot használtunk. Az implantált szegmentumok cranialis vége 5 esetben a Th2-es, 34 alkalommal a Th3-as, 78 esetben a Th4-es, 38-szor a Th5-ös, míg 6 alkalommal a Th6-os csigolya volt. Az implantátumok caudalisan 5 esetben az L1-es, 3 esetben az L2-es, 46 esetben az L3-as, 90 alkalommal az L4-es, 15 alkalommal az L5-ös csigolyán végződtek, míg 2 esetben a sacrumot is a fúzióba foglaltuk.

8.2.1.4.1 Frontális síkú korrekció

A thoracalis görbületek preoperatív átlaga 61,4° (SD: 17,78), ugyanakkor a lumbalis görbületek preoperatív átlaga 57,9° (SD: 15,54) volt. A postoperatív görbületek átlaga thoracalisan 24,6° (SD: 11,87), míg lumbalisan 22,3° (SD:12,87). Ez thoracalisan 36,9°-os (SD:12,54), 60,7%-os (SD: 13,96), ugyanakkor lumbalisan 35,8° (SD: 11,53), 63%-os (SD: 16,07) korrekciót jelent. Az átlagos korrekció veszteség az első év végén thoracalisan 4° (SD: 7,95), lumbalisan 7,2° (SD: 8,89), míg az átlagos követési idő végére thoracalisan 4,3°-ra (SD: 4,79) nőtt, míg lumbalisan már nem változott (7,2°, SD: 10,63) (35, 36. Kép).

8.2.1.4.2 Sagittalis síkú korrekció

A thoracalis scoliosisoknál tárgyaltakhoz hasonlóan a kettős görbületű scoliosisok sagittalis görbületi korrekciójának megítéléséhez, a preoperatív háti kyphosis mértéke alapján betegeinket 4 csoportba soroltuk (41, 42. Ábra):

I. Csoport: A kyphosis mértéke < mint 10°. Súlyos háti lordosis.

II. Csoport: A kyphosis mértéke ≥ 10° de < 20°. Mérsékelt háti lordosis.

III. Csoport: A kyphosis mértéke ≥ 20° de ≤ 40°. Normális megjelenésű hát.

IV. Csoport: A kyphosis megjelenésében > mint 40°. Ebbe a csoportba tartoznak a speciális sagittalis megjelenéssel járó görbületek, mint a hyperrotátoros pseudokyphosis, illetve a progresszív rotációs diszlokációhoz tarozó kyphosisok.

A kettős görbületű scoliosisok közül az I. csoportba 40 beteg tartozott. A thoracalis praeoperativ kyphosis mértéke: 1,1° (SD: 6,34), ugyanakkor a lumbalis lordosis átlagértéke: 30,3° (SD: 20,34). A korrekció során a háti kyphosist 18,4°-ra (SD: 6,66), míg a lumbalis lordosist 38,9°-ra (SD: 10,62) sikerült növelni, mely szignifikáns javulás (p=0,001). Ez thoracalisan 17,4°-os (SD: 8,25), lumbalisan 8,6°-os (SD: 17,75) korrekciót jelent. A postoperatív 1 éves kontroll során további, átlagosan 3°-os (SD: 5,05) kyphosis növekedést találtunk, ugyanakkor a lumbalis lordosis változatlan volt. Az átlagos követési idő végére a kyphosis az 1 éves kontrollhoz viszonyítva nem változott, a lumbalis lordosis azonban 1,2°-ot (SD: 7,94) csökkent.

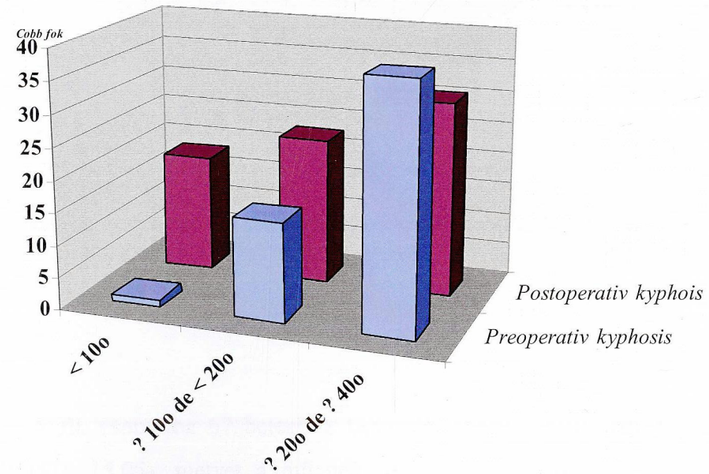

44. Ábra: **A háti kyphosis pre- és postoperatív értékeinek összehasonlítása kiindulási csoportok szerint kettős görbületű scoliosisok korrekciója után.**

A II. csoportba 38 beteget regisztráltunk, ahol a praeoperativ háti kyphosis mértéke ≥ 10° de < 20° (átlag:15,5°, SD: 2,81), a praeoperativ lumbalis lordosis 38,4° (SD: 11,04) volt. A műtét során a háti kyphosis mértékét a normális tartományba sikerült korrigálni (átlag: 22,9° (SD: 7,09), mely szignifikáns (p=0,001), átlagosan 7,4°-os (SD: 6,57) kyphosis irányú korrekciót jelent. Ezzel párhuzamosan a lumbalis lordosis mértéke is növekedett 43,4°-ra (SD: 10,13), ami jelentősen kisebb (4,9°, SD: 10,21) de még mindig szignifikáns (0,001<p<0,006) változást jelent. Az első év végére további, átlagosan 2,4°-os (SD: 3,2) kyphosis növekedést regisztráltunk a thoracalis szakaszon változatlan lumbalis lordosis mellett, míg az átlagos követési idő végéig további kyphosis változást nem találtunk, ellenben a lumbalis lordosis átlagban 1,6°-ot (SD: 2,92) csökkent.

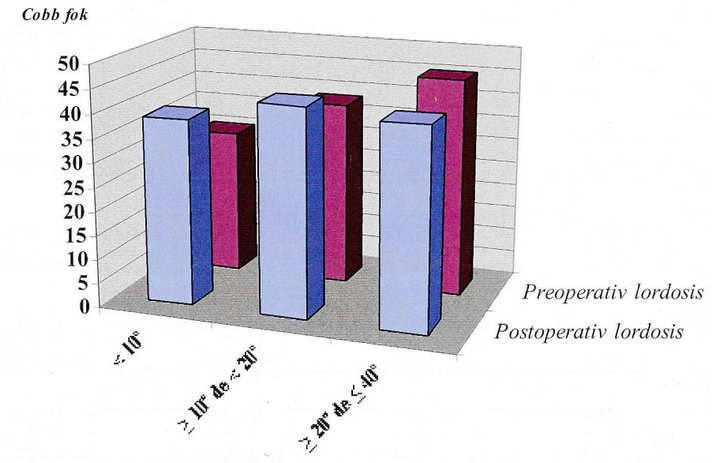

45. Ábra: **A lumbalis lordosis pre- és postoperatív értékeinek összehasonlítása kiindulási csoportok szerint, kettős görbületű scoliosisok korrekciója után.**

A III. csoportba 67 betegünk tartozott. A preoperatív háti kyphosis átlaga: 38,2° (SD: 15,05), melyet a műtétek során 30,4°-ra (SD: 8,45) sikerült csökkenteni, mely szignifikáns (p=0,001) 7,8°-os (SD: 14,32) korrekciót jelent. A lumbalis lordosis ezzel párhuzamosan minimális mértékben változott. Míg a

praeoperativ lumbalis lordosis 45,4° (SD: 13,64), addig a postoperatív lordosis átlagos értéke 41,8° (SD: 10,99). Ez 3,5°-os (SD: 12,79) korrekciót jelent, mely nem tekinthető szignifikáns változásnak 1%-os szinten ($0,02<p<0,03$). A követési idő során az első év végére a háti kyphosis esetén 3,8°-os (SD: 6,09) korrekció veszteséget találtunk, mely az átlagos követési idő végére további 1,3°-al (SD: 3,15) növekedett, ami a háti kyphosis átlagosan 35°-ban történt (SD: 4,90) megállapodását jelenti. A lumbalis lordosis az első év végére 1,9°-al (SD: 7,24) növekedett, mely szinten a követési idő végéig megállapodott.

A IV. csoportba tartozó betegeink sagittalis görbületeinek alakulását az egyes speciális kórképek tárgyalása során jellemezzük.

A pre- és/vagy postoperatív röntgenfelvételek kiértékelése során 18 esetben nem tudtuk egyértelműen meghatározni a thoracalis kyphosis felső határát, így ezek a felvételek nem kerültek kiértékelésre.

8.2.1.4.3 Horizontális síkú korrekció

A horizontális síkú korrekció számszerűsítése során a görbületek punctum maximumát alkotó csigolyákon pre- és postoperatíve mértük a rotációt Perdriolle módszerével.

A thoracalis szakaszon a görbületek punctum maximumát a Th6-os csigolya 7, a Th7-es 38, a Th8-as 68, míg a Th9-es csigolya 48 alkalommal alkotta. A thoracalis punctum maximum csigolyákon preoperatíve mért csigolya rotáció mértéke 20,8° (SD: 8,37), míg ugyanezen csigolyákon a postoperatív rotáció 10,7° (SD: 7,92), ami szignifikáns ($p=0,001$), átlagosan 10,0° (SD: 6,82) derotációt jelent. Lumbalis szakaszon a punktum maximum csigolyát 38 alkalommal az L1-es, 93-szor az L2-es, míg 30 esetben az L3-as csigolya alkotta. Ezen csigolyákon mért preoperatív rotáció mértéke 23,8° (SD: 8,13). A postoperatív rotáció 20,4° (SD: 9,39), mely csak 3,6°-os (SD: 8,48), mégis szignifikáns javulást jelent ($p=0,001$). A követési idő alatt a rotációs viszonyokban érdemi változást nem észleltünk.

35. Kép: **Kettős görbületű scoliosisok korrekciója**

K.Z. 14. éves lány. 54°-os jobbra convex háti, 52°-os balra convex lumbalis (A) kettős görbületű scoliosist a korrekciós műtét során a háti szakaszon 10°, míg a lumbalis szakaszon 4°-ra sikerült korrigálni (B). A preoperatív irreguláris sagittalis görbületeket (C) a műtét során sikerült a fiziológiás tartományban harmonikussá tenni (D).

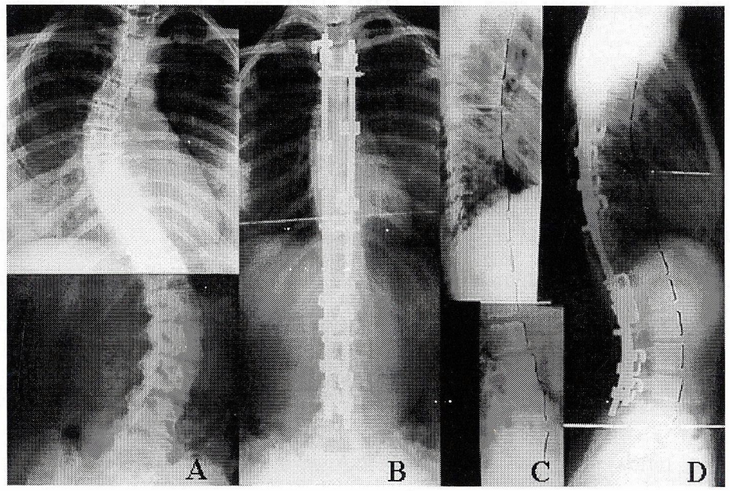

36. Kép: **Kettős görbületű scoliosisok korrekciója**

K.A. 16. éves lány. 54°-os balra convex háti és 60°-os jobbra convex lumbalis kettős görbületű (A) scoliosis műtétje során mind a háti, mind a lumbalis görbületet 2°-ra korrigáltuk (B). A preoperatív irreguláris (C) sagittalis görbületek a 3D korrekció bizonyítékaként a műtét során normalizálódtak (D).

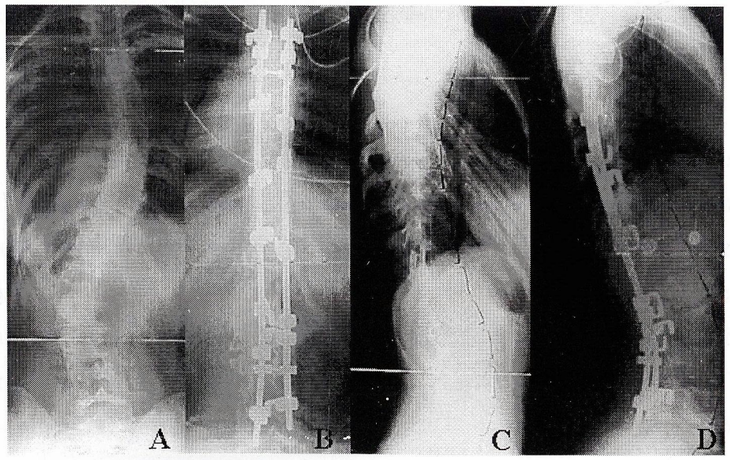

8.2.1.4.4 Decompensatio

A műtét előtti átlagos decompensatio mértéke 2,9 cm (SD: 2,01), az átlagos postoperatív decompensatio 1,6 cm (SD: 1,08). Az 1 éves követéskor mért átlagos decompensatio 1,3 cm (SD: 0,95), míg a követési idő végén mért decompensatio mértéke 1,4 cm (SD: 0,92), mely nem jelent sem érdemi, sem szignifikáns rosszabbodást ($0,2<p<0,3$).

8.2.1.4.5 Magasságnövekedés

A gerinc átlagos hossza C7-S1 csigolyák között műtét előtt mérve 41,2 cm (SD: 3,83), míg műtét után 47,1 cm (SD: 5,41). A műtétek során elért átlagos magasságnövekedés a 6,2 cm (SD:2,07) ami a műtét előtti állapothoz képest szignifikáns növekedést jelent ($p=0,001$).

8.2.1.4.6 Szövődmények

A kettős görbületű scoliosisok műtéti kezelése során maradandó neurológiai szövődményt nem észleltünk.

Kapocs dislocatiót 3 alkalommal, minden esetben a caudalis nem korrigáló kapocs kilazulását észleltük, melyek megoldására reoperációt nem tartottunk szükségesnek.

Sem akut, sem krónikus gyulladásos, sem pedig egyéb szövődményt nem észleltünk a kettős görbületek műtétje során.

8.2.2 Megbeszélés

A multiszegmentális fixációt lehetővé tevő instrumentariumok elterjedése nagy áttörést hozott a scoliosis műtéti kezelésében. A frontális síkú korrekció növelése mellet lehetővé vált a deformitás sagittalis és horizontális komponensének részleges korrekciója. A postoperatív rögzítés, kivételes eseteket leszámítva, nem szükséges többé. Alapvető követelménnyé vált a frontális balance mellett a sagittalis síkban is kompenzált felsőtest kialakítása. Annak ellenére, hogy a Cotrel-Dubousset Instrumentarium (CDI) mint 3-dimenziós korrekciót biztosító eszköz vonult be a köztudatba, a kezdeti közlemények csak szerény korrekcióról

számoltak be mind frontális, mind sagittalis *(Gray és mtsai. 1991, Krismer és mtsai. 1992, Lenke és mtsai. 1992)* mind horizontális síkban *(Ecker és mtsai. 1988, Hopf és Schaub 1989)*. Gyakorta emlegetett probléma volt főleg a kettős görbületek esetében a gerinc dekompenzálttá válása a műtétet követően *(Betz és mtsai). 1999, Lenke és mtsai. 1992)*. Ezen kezdeti, szerényebb eredmények oka a gondolkodásmód elégtelenségében kereshető. A Cotrel-Dubousset filozófia sikeres alkalmazásához a gondolkodásmód jelentős fejlődésére valamint átalakítására volt szükség. Fel kellett ismerni, illetve el kellett fogadni azt a tényt, hogy a scoliosis olyan térbeli deformitás, melynek egyik komponense sem esik pontosan a standard radiológiai síkokba. Sőt szegmentről szegmentre változnak azon ferde síkok irányai is, melyek a deformált gerinc egy adott részéről, esetleg egyetlen szegmenséről pontos AP vagy oldalképet adnának. Ebből következően a 2 dimenziós leképezésen alapuló hagyományos, szummációs röntgenfelvételek nem alkalmasak a deformitások pontos kiértékelésére. Addig azonban, míg a 3D rekonstrukciót biztosító computeres eszközök nem alkalmazhatók a rutin gyakorlatban, az egyes síkokra vetült képekből kell elképzelni és megtervezni, a sebész fantáziájára bízva a térbeli korrekció fontosabb lépéseit.

A fentebb említett nehézségek ellenére tény, hogy Yves Cotrel és Jean Dubousset által megalkotott Instrumentarium alkalmazási leírása *(Cotrel és Dubousset 1984, Cotrel és mtsai. 1988)* mára a 3 dimenziós gerinc korrekció alapfilozófiájává vált. Ezt támasztja alá az a tény, hogy a klasszikus Cotrel-Dubousset Instrumentarium derivátumai mára szinte egyeduralkodóvá váltak a hátsó instrumentariumok között, valamint az, hogy az indikációs és használati technikák alapjaiban teljesen megegyeznek a klasszikus rendszerrel.

Az eredmények kiértékelésénél sincs más lehetőségünk, mint a klasszikus röntgensíkokra vetült eredmények ismertetése és összehasonlítása a nemzetközi eredményekkel, mivel mind a mai napig hiányzik a gerinc deformitások 3D klasszifikációja és az erre alapuló műtéti eredményesség megítélése.

8.2.2.1 Frontális sík

A frontális síkú korrekciót illetően számos szerző számolt be 60-70% közötti, kiválónak minősített eredményekről *(Bollini és mtsai. 1999, Humke és mtsai. 1995, Puno és mtsai. 1992, Stasikelis és mtsai. 1998, Willers és mtsai. 1996)*. Ezek

az eredmények jelentős előrelépést jelentettek a Harrington instrumentarium biztosította frontális korrekcióhoz viszonyítva *(Cochran és mtsai. 1983, Dickson és Harrington 1973, Riskó és mtsai. 1981)*.

Klinikánkon operált betegeink thoracalis 66,8%-os, lumbalis 66,5%-os korrekciója a nemzetközi átlag felett van, míg a thoracolumbalis 63,7%-os, és a kettős görbületek thoracalis 60,7 %-os és lumbalis 63 %-os korrekciója teljesen megegyezik a nemzetközi, kiemelkedően jónak minősített eredményekkel *(Betz és mtsai. 1999, De Giorgi és mtsai. 1999, Sawatzky és mtsai. 1998, Stasikelis és mtsai. 1998)*. Az a tény, hogy anyagunkban a thoracolumbalis, valamint a lumbalis görbületek postoperatív korrekciós értékei kisebbek, azzal magyarázható, hogy a kezelés során mindig elsődlegesnek tartottuk, hogy a gerinc minden egyes szegmentuma a gerincoszlop funkciói fejezetben felvázolt gazdaságos munka kúpján belülre kerüljön, így biztosítva a felsőtest maximális kompenzáltságát. Ezt az elvünket akár a frontális síkú korrekció rovására is elsődlegesnek tartottuk, azon filozófiai meggondolásból miszerint nem a maximális, hanem az optimális korrekció a legjobb korrekció *(Illés és mtsai. közlés alatt)*.

8.2.2.2 Sagittalis sík

A sagittalis görbületek tekintetében az irodalomban közölt eredmények kevésbé kiugróak. A szerzők leggyakrabban 0-10° közötti hypokyphosis korrekciót említenek *(Herndon és mtsai. 1993, Krismer és mtsai. 1992, Lenke és mtsai. 1992, Schlenzka és mtsai. 1993)*. Az irodalomban még a fiziológiás sagittalis görbületek normál értékei is vita tárgyát képezik. Roaf szerint 20° és 40° között *(Roaf 1960)*, Stagnara szerint 30°-50° között *(Stagnara és mtsai. 1982)*, Bradford szerint 35° alatt *(Bradford 1977)*, Bernhardt szerint 20°-50° között *(Bernhardt és Bridwell 1983)* beszélünk fiziológiás görbületekről. Tekintettel a normál tartomány viszonylag széles voltára, s a preoperatív értékek nagy szórására, célszerű a preoperatív sagittalis görbületek függvényében történő csoportbeosztás *(Gioia és mtsai. 1988)* alapján értékelni a korrekciót. Betegeiket ily módon osztályozva *(Bridwell és mtsai. 1990, Fitsch és mtsai. 1990, Halm és mtsai. 1995, Suk és mtsai. 1994)* 10° és 20° közötti átlagos hypokyphosis korrekcióról számoltak be szerzők. Ezzel szemben Betz *(Betz és mtsai. 1999)* elülső instrumentariummal kapcsolatban

16°-os átlagos kyphosis növekedésről számolt be, nem csak hypokyphosisos, hanem valamennyi beteget beleértve.

Saját anyagunkat a nemzetközileg elfogadott preoperatív sagittalis görbületek függvényében megalkotott csoportbeosztás alapján értékelve az I. csoportba (a kyphosis mértéke < mint 10°) tartozó betegeink esetében a thoracalis scoliosisok mellett megjelenő súlyos háti hypokyphosist 177,5 %-os korrekcióval a normál kyphosis közelébe (18°-ra) sikerült korrigálni. A kettős görbületű scoliosisok thoracalis komponensének hypokyphosisát még jelentősebb 17,4°-os korrekcióval a normál tartomány közelébe sikerült hoznunk. A II. csoportba tartozó (a kyphosis mértéke ≥ 20° de ≤ 40°) sagittalis görbületek korrekciója során thoracalisan 8,2°-os, míg a kettős görbületek thoracalis komponense esetén elért 7,8°-os korrekcióval a kyphosist normalizáltuk. A III. csoportban a műtétek során a kyphosist a fiziológiás tartományban megőriztük. Egyetlen esetben sem észleltük műtéteink során a kyphosis kóros növekedését. A thoracolumbalis, lumbalis, valamint a kettős görbületek esetén a lumbalis lordosis értéke szignifikáns változást nem mutatott, az mindig a relatíve széles normál tartományon belül mozgott.

Eredményeink tendenciájukat tekintve megfelelnek a nemzetközi irodalomban közöltekkel *(Bridwell és mtsai. 1990, Fitsch és mtsai. 1990, Halm és mtsai. 1995, Hopf és mtsai. 1994, Suk és mtsai. 1994)*, a konkrét értékeket tekintve viszont felülmúlják azokat *(de Jonge és mtsai. közlés alatt)*. Erre magyarázatul szolgálhat az a tény, hogy a műtéti korrekció során mindig elsődlegesnek tekintettük a 3D analízis fejezetben megfogalmazott „gazdaságos munka kúpján" belül a sagittalis kontúrok harmonikus voltát, és ezen belül a fiziológiás görbületek maximális korrekcióját, akár a frontális síkú görbületi korrekció rovására is.

8.2.2.3 Derotáció

A gerinc deformitások kezelésében alapvetően fontos a rotációs viszonyok ismerete. A 3D analízis fejezetben bemutattuk a kétféle alapvető rotáció fajtát. Az intervertebralis rotáció a görbületek junkcionális zónáiban a legnagyobb, s ennek megfelelően a korrekció során itt alakul ki a legnagyobb változás is. A problémát azonban az jelenti, hogy e rotáció típus mérésére a mindennapi

gyakorlatban nem rendelkezünk eszközökkel, ezért csak a csigolyák axiális rotációját tudjuk kielégítően mérni.

A csigolyák axiális rotációja jelentősen befolyásolja mind a frontális mind a sagittalis vetületű képet. A csigolyák rotációjának növekedésével egyrészről nő a frontális görbület, másrészről a csigolyák sagittalis síkú vetülete a kezdeti lordosisból kyphosisba megy át (hyperrotátoros pseudokyphosis) *(Perdriolle és Vidal 1981)*. Ezt alátámasztja az a klinikai megfigyelés, hogy scoliosis mellett a kezdetben lordoticus hát, a görbület progressziójával kyphoticus megjelenésű lesz. *(Perdriolle és Vidal 1987)* Következésképpen a görbület progressziója együtt jár a rotáció progressziójával, mely nem csak a frontális, hanem a sagittalis síkban is folyamatosan változó képet eredményez. Több tanulmány *(Betz és mtsai. 1999, Halm és mtsai. 1995, Kaneda és mtsai. 1996, Lenke és mtsai. 1999, Suk és mtsai. 1994)* is kiemelte az elülső instrumentariumok előnyét a rotáció korrekciója terén. Hátsó multiszegmentális instrumentariummal végzett korrekciót követően Pollock *(Pollock és Pollock 1990)* teljes rotációs korrekcióról számolt be, pontos számadatok közlése nélkül. Cotrel 41%-os korrekciót ért el *(Cotrel és Dubousset 1984)*, Hopf *(Hopf és Schaub 1989)* a preoperativ16,4°-os rotációt a műtét során 12,5°-ra csökkentette, mely 23,8%-os derotációt jelent. Hasonló eredményről számolt be több szerző *(Cundy és mtsai. 1990, Ecker és mtsai. 1988, Suk és mtsai. 1994)*, míg mások nem tudtak érdemi változást kimutatni a rotációs viszonyokban a műtét eredményeként. *(Schlenzka és mtsai. 1993, Krismer és mtsai.1992)*.

Saját betegeinken, átlagon felüli rotációs korrekciót értünk el a thoracalis apicalis csigolyák esetén. Ennek magyarázata lehet, hogy a thoracalis apicalis csigolyák convex oldalán az apicalis csigolyával szomszédos szegmentumokban kompressziós erőket alkalmazunk. Ezen erők egyrészről csökkentik a frontális deformitást, másrészről derotációs hatást fejtenek ki az apicalis csigolyán. További derotációs effektussal bír, hogy a konvex oldali rúd kyphosisát kisebb mértékűre alakítjuk, melynek eredményeként ez állandó nyomást gyakorolva a csigolyákra, tovább erősíti a derotációs effektust *(Illés és mtsai. közlés alatt)*.

A ventralis feltárás és instrumentálás során elért jelentős derotáció a műtét technikájából adódik. Mivel a feltárás során az instrumentálandó gerinc szakaszon eltávolítjuk az intervertebralis discusokat, rotációs szempontból instabillá

tesszük a gerincet. Nem meglepő tehát, hogy a korrekció során – a nemzetközi trendekkel megegyezően *(Berstein és Hall 1998, Newton és mtsai. 1997, Xiong és mtsai. 1995)* – magunk is kifejezett rotációs korrekciót értünk el.

A lumbalis szakaszon kifejezetten nehéz jelentős derotáció elérése. Ennek oka, hogy az általunk is használt lamináris horog rendszerek kis erőkarokkal rendelkeznek a csigolyákon, így nem lehet akkora erőket kifejteni rajtuk keresztül, mely jelentős derotációt eredményezne. A lumbalis horog-rendszerek használata helyett ajánlott transpedicularis bilaterális csavarok *(Suk és mtsai. 1994)* használatával javíthatónak tűnik a lumbalis szakaszon a rotáció korrekciója. Mivel a rotált csigolyákba csak speciális képalkotó eszközök segítségével lehet biztonsággal behelyezni a transpedicularis csavarokat, klinikánkon ezen eszköz beszerzése után kívánjuk műtéti technikánkat ez irányban továbbfejleszteni.

8.2.2.4 Dekompenzáció

A postoperatív dekompenzáció elkerülésének kulcsa a fúziós szintek megfelelő kiválasztásában rejlik. A fúziós szintek kiválasztására számos algoritmus született *(King és mtsai. 1983, Lenke és mtsai. 1992, McCall és Bronson 1992)*, melyek mechanikus alkalmazásának eredményeként gyakran észleltek a 3D eszközök alkalmazása mellett kifejezett felsőtest dekompenzációt *(Bridwell és mtsai. 1991, Lenke és mtsai. 1992)*. A thoracalis szakaszon a cranialis instrumentálandó végcsigolya kiválasztása általában nem okoz problémát, mivel az esetek jelentős részében megegyezik a görbület felső záró csigolyájával. Nem probléma ez a szint azért sem, mert itt a dekompenzációs effektus elenyésző.

Sokkal nagyobb gondot jelent az alsó instrumentálandó végcsigolya kiválasztása az alábbiak miatt:

- Egyrészről minél több mobilis szegmentumot kell megőrizni a caudalis szakaszon a késői postoperatív degeneratív szövődmények megelőzése,
- másrészről elegendően sok szegmentumot kell elmerevíteni a postoperatív dekompenzáció elkerülése céljából.

A magunk részéről az instrumentáció alsó határának kiválasztásában annak ellenére nem a King-féle kritériumokat használjuk, hogy ez a legelterjedtebb

irányvonal a fúziós szintek kiválasztásában *(King és mtsai. 1983)*. Véleményünk szerint, mivel a King-klasszifikáció a 2 dimenziós korrekciót biztosító Harrington instrumentarium használatának megkönnyítésére került kidolgozásra, nem veszi figyelembe a deformitások 3 dimenziós természetét, valamint nincs térbeli szemlélete. Munkánk során a kezdetektől a Dubousset által megalkotott és a későbbiekben közölt *(Dubousset és Cotrel 1991, Dubousset 1994)* filozófiát alkalmazzuk. Ennek megfelelően a görbületek osztályozásakor csak thoracalis, thoracolumbalis, lumbalis és kettős görbületek beosztást használunk ellentétben a King által ajánlott 8 különálló csoportba sorolással. Döntésünket igazolni látszik számos szerző megfigyelése, miszerint *(Bridwell és mtsai. 1991, Moore és mtsai. 1991, Puno és mtsai. 1992, Richards és mtsai. 1989, Thompson és mtsai. 1990)*, miszerint jelentős postoperatív dekompenzáció lép fel a King által ajánlott ún. stabil csigolyáig terjedő fúziók során.

A műtéteink során tapasztalt jelentős decompensatio csökkenés magyarázatát abban látjuk, hogy minden egyes görbület instrumentációjának megtervezését egyedileg végezzük el, nem ragaszkodva előzetes sémákhoz. Amihez azonban feltétlenül ragaszkodunk, az a görbületek szegmentális analízise, a junkcioionális zónák vagy csigolyák pontos meghatározása és szükség szerint a fúzióba foglalása. A magunk részéről elsődlegesnek tartjuk a gerinc teljes kompenzáltságát mind frontális, mind sagittalis, mind horizontális síkban. Ezen elvnek alárendeljük a mozgó szegmentumok mindenáron való megőrzését, ugyanis úgy gondoljuk, hogy a gerinc kompenzációjával, különösen a sagittalis síkban, megelőzhetőek a másodlagos degeneratív elváltozások. Korrekciós filozófiánkat a korrekciós eredményeink valamint a későbbiekben tárgyalandó beteg megelégedettségi mutatók igazolják *(Illés és mtsai. közlés alatt)*.

8.2.3 Hyperrotátoros pseudokyphosis

A kombinált deformitások című fejezetben kitértünk a hyperrotátoros pseudokyphosis kialakulására, megjelenésére. Jelen fejezetben történő külön tárgyalást az indokolja, hogy kezelési elvei különböznek a scoliosis általános kezelési elveitől.

A klinikánkon elvégzett 502 scoliosis korrekciós műtétünk közül 32 esetben álltunk szemben hyperrotátoros pseudokyphosissal Ezen betegeinket a

sagittalis görbületük alapján a 40°-nál nagyobb kyphosissal rendelkező görbületek közé soroltuk, korrekciós eredményeiket itt tárgyaljuk.

A klinikai kivizsgálás során a standard metodikák mellett az AP teljes gerinc felvételeken mértük az apicalis csigolya rotációját Jackson *(Jackson és mtsai. 1989)* módszere szerint - a konvex oldali pediculus laterális széle és a csigolyatest konvex oldali szélső pontja közötti távolság, valamint a csigolyatest haránt átmérőjének a hányadosa, százalékban kifejezve - mivel a klasszikus, Perdriolle módszer hibaszázaléka bizonyos rotáció (40°) elérése után kifejezetten nagy.

Az eredmények kiértékelése során regressziós analízissel korrelációt számoltunk a csigolya rotáció mértéke és a kyphosis súlyossága között, továbbá a rotáció változása és a kyphosis korrekciója között.

8.2.3.1 Eredmények

32 scoliosisos beteg frontális és sagittalis síkú görbületeit értékeltük ki. Valamennyi betegnél olyan kóros mértékű kyphosist észleltünk, melynek punctum maximuma egybeesett a frontális görbület apicalis csigolyájával, így megfelelt a hyperrotátoros pseudokyphosis definíciójának. A betegek átlagéletkora a műtét idején 18 év (SD: 5,46), a fiú: lány arány 6:26 volt. A görbületi lokalizáció szerinti megoszlás: 13 háti, 17 thoracolumbalis, 1 lumbalis és 1 kettős görbület (thoracalis predominanciával és pseudokyphosissal a thoracalis régióban, így ezt a görbületet a későbbi értékelések során a thoracalisok közé soroltuk). 9 esetben végeztünk elülső felszabadító műtétet, melyet egy hetes Halo-trakció után követett a hátsó korrekciós spondylodesis. A többi esetben egy ülésben végzett hátsó műtét történt. 11 esetben végeztünk klasszikus derotáció nélküli, ún. 3-rudas instrumentálást. A frontális görbületek átlagos praeoperativ értéke 89,9° (SD: 21,73) volt, a korrekciót követően pedig 40,7° (SD: 14,77). Az oldalfelvételeken mért átlagos kyphosis 57,1°-ról (SD: 27,79) 20,5°-ra (SD: 21,41) csökkent. Az apicalis csigolya átlagos rotációja 51,1 %-ról (SD: 17,81) 23,7 %-ra (SD: 13,71) mérséklődött. A görbületi lokalizáció szerinti csoportosítást elvégezve, a háti gerincszakaszon mért kyphosis a kezelést megelőzően 70,9° (SD: 17,34) volt, a műtét után 39,7° (SD:7,98). Ugyanez az érték a thoracolumbalis átmenetben műtét előtt 45,9° (SD: 30,89), műtét után 6,8° (SD: 16,18) volt. Az egyetlen lumbalis deformitás esetén az 55°-os kyphosist –15°-os

MAGYAR TUDOMÁNYOS AKADÉMIA KÖNYVTÁRA

lordosisra korrigáltuk. Statisztikai vizsgálatok alapján az apicalis csigolya rotációja és a pseudokyphosis mértéke közötti korreláció r=0,58 volt. Azokban az esetekben, amikor a klasszikus derotációs manővert el lehetett végezni, a horizontális síkú korrekció és a pseudokyphosis korrekciója közötti korreláció r=0,67 volt.

37. Kép: **Hyperrotátoros pseudokyphosis és műtéti korrekciója**

J.B. 14 éves fiú. L1-S1 szegmentumokon meglévő myelodysplasia talaján kialakult 108°-os scoliosis (A), és az apicalis csigolyák kifejezett rotációjának következtében létrejött pseudokyphosis (C) miatt került műtétre. Ventralis feltárásból végzett felszabadítást követő hátsó korrekció során a scoliosist 29°-ra korrigáltuk. A látszólagos kyphosis a műtét során teljesen eltűnt (D).

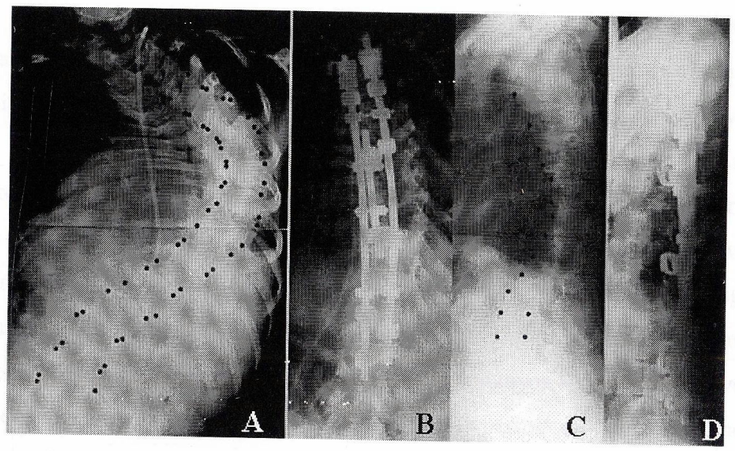

8.2.3.2 Megbeszélés

A csigolya hyperrotációval járó, és általában a strukturális scoliosisok apicalis régiójának valódi ábrázolásához ferde irányú röntgenfelvételek szükségesek *(Deacon és mtsai. 1984, Dickson 199, Peloux és mtsai. 1965)*. Tekintettel arra, hogy az egyes szegmetumok axiális rotációja folyamatosan változó, valamint arra, hogy az egyes csigolyák felső és alsó zárólemezének axiális rotációja is különböző, végtelen számú ferde felvétellel lehetne pontosan jellemezni a rotációs viszonyokat. Ugyanakkor a korrekció során az axiális rotációban bekövetkező változás nem tenné összehasonlíthatóvá az eredményeket. Ezért a standard AP és oldalfelvételek pontosabb elemzésével kell az egyes elváltozásokra következtetnünk.

Előbbiek miatt a megközelítés függvényében változik az elváltozás pontos megítélése is, mely nevezéktani problémákhoz vezet. A fizikális vizsgálat során meglévő kyphosis és a röntgenfelvételen nyilvánvaló lordosis kettőssége miatt Winter a fizikális képet előtérbe helyezve jogosnak ítélte a kyphoscoliosis elnevezést *(Winter és mtsai.1975)*. Ugyanakkor Dickson tagadja a kyphoscoliosisok létezését, mivel intervertebralis lordosis mindig kimutatható a scolioticus gerincszakaszon *(Dickson 1992)*. A lordoscoliosis vagy kyphoscoliosis kérdés eldöntésében a fő probléma, hogy a deformitások nem a referenciasíkokban jelentkeznek. A lordosis definíciója - a gerinc előrefelé konvex görbülete a sagittalis síkban – alapján a szomszédos csigolyatestek identikus pontjainak ventralis távolsága nagyobb, mint a hátsó elemek távolsága. Csigolya hyperrotációval járó scoliosisok esetén az intervertebralis discusok ventralisan felnyílnak, ugyanakkor a processus spinosusok közötti távolság lecsökken, tehát a csigolyák egymáshoz képest lordosisban vannak. Ez a lordosis azonban nem a sagittalis síkban található, hanem a rotáció következtében kifordult, s valamelyik ferde síkban, 90°-os rotáció esetén a frontális síkban jelenik meg. Ennek a lordosisnak sagittalis irányú komponense vetül a standard oldalfelvételre és kyphosis formájában jelenik meg. Fizikális vizsgálattal azonban a görbületnek csak a kyphotikus aspektusa észlelhető. Végeredményben olyan 3 dimenziós deformitásról van szó, melynek a hagyományos síkokra képzett vetülete más megjelenésű, mint maga a görbület. Jelenleg a hyperrotátoros pseudokyphosissal járó scoliosist a kyphoscoliosisok közé sorolják *(Dubousset 1994)*.

A hyperrotátoros pseudokyphosissal kísért scoliosis a standard AP és oldalfelvételek összehasonlításával felismerhető. Amennyiben a frontális görbület (AP kép) és a kyphosis (oldalkép) punctum maximuma egybeesik, ugyanakkor jelentős axiális rotációt mutat, a diagnózis felállítható *(Dubousset 1994)*. Az AP és sagittalis felvételek egybevetése nyújt segítséget a kyphoscoliosisok egyéb formáinak elkülönítésében. Progresszív rotációs díszlokációval járó kyphoscoliosis esetén a kyphosis punctum maximuma két ellentétes irányú frontális görbület junkcionális zónájára esik *(Duval-Beaupere és Dubousset 1972, Dubousset 1994)*. Kyphosishoz társuló scoliosis esetén (Scheuermann-betegség) a gerinc oldalirányú elhajlása mellett csigolya rotációt nem észlelünk.

Anyagunkban a hyperrotátoros pseudokyphosissal járó scoliosisok műtétje során a frontális deformitás átlagosan 49,2°-kal csökkent (54,7%-os korrekció). A pseudokyphosis átlag 36,6°-kal csökkent, melynek eredményeként a háti kyphosis a fiziológiás tartományba redukálódott. Ugyanakkor az apicalis csigolyák rotációja 24,5%-al csökkent. A műtét előtti rotáció és a pseudokyphosis korrelációja szoros (korrelációs együttható:$r = 0,58$). A műtét során végzett derotáció és a kyphosis csökkenése között is korreláció mutatható ki ($r = 0,67$).

A fentiek alapján bizonyítottnak tűnik, hogy a kyphosis a csigolya rotáció következében alakul ki, melyből következően a rotáció korrekciója maga után vonja a kyphosis korrekcióját. Ugyanakkor relatíve kis derotáció (24,5%) is a kyphosis fiziológiás tartományba történő csökkenését eredményezte. Ennek oka feltehetően az összetett deformitás egyedi síkokban megjelenő korrekcióinak összegződésében keresendő.

Tekintettel arra, hogy a nemzetközi szakirodalomban nem találtunk a hyperrotátoros pseudokyphosisok korrekciójával kapcsolatos közleményt, eredményeinket nem tudjuk összehasonlítani. A frontális síkban elért korrekciónk (54,7%) elmarad a saját anyagunkban, az idiopathiás scoliosisok korrekciója során elért 66,8%-os eredményétől.

A horizontális síkú korrekció is jelentősen elmarad mind egyes nemzetközi, *(Cotrel és mtsai. 1988)*, mind saját anyagunkban elért eredményektől. Ugyanakkor, jelentős rotáció csökkenés, több szerző véleménye szerint *(Ecker és mtsai. 1988, Hopf és Schaub 1989, Krismer és mtsai. 1992, Lenke és mtsai. 1992, Schlenzka és mtsai. 1993, Suk és mtsai. 1994)*, egyáltalán nem kivitelezhető a scoliosis műtéti kezelése során. Ugyanakkor kiváló eredményeket értünk el minden esetben a kyphosis korrekciójában.

A hyperrotátoros pseudokyphosisok előfordulása elsősorban az infantilis scoliosisokra jellemző, melynek eredményeképpen a műtétre kerülés idején kifejezetten nagy és merev görbületekkel állunk szemben. Ez magyarázhatja a műtéti kezelése során elért szerényebb frontális és horizontális korrekciót. Feltételezhető az is, hogy a görbületek bonyolult 3D megjelenése miatt, az alkalmazott kapocs-elrendezési sémáink nem alkalmasak a teljes korrekcióra. Az a tény azonban, hogy a

betegeket leginkább zavaró háti kyphosis jelentősen csökkenthető és a normál tartományba korrigálható, feltétlenül indokolja e betegeink műtéti korrekcióját is *(de Jonge és mtsai. közlés alatt)*.

8.2.4 Crancshaft

A crankshaft jelenség ismertetését a 3D analízis című fejezetben részletesen ismertettük. Beteganyagunkban ilyen típusú szövődménynek nevezhető elváltozás nem volt, hisz a kialakulást megelőzendő minden olyan esetben, ahol a crankshaft fenomén lehetősége fennállt elvégeztük a ventralis fúziót is.

Egy esetben azonban egy 120°-os jobbra convex háti, és egy 122°-os balra convex lumbalis scoliosis esetében (38. Kép) mindkét görbület ventralis fúzióját nem tudtuk elvégezni. A légzésfunkciós értékek javításának érdekében a thoracalis szakaszon végeztünk ventralis felszabadítást és fúziót (39-42. Kép), aminek következtében a lumbalis szakaszon crankshaft fenomén jelensége jelent meg.

38. Kép: **Crancshaft jelenség**

B.Zs. 12 éves leány. 120°-os jobbra convex háti, 122°-os balra convex lumbalis scoliosis (A) miatt került gondozásunkba jelentős nyugalmi dyspnoéval. Mindkét görbületen ventralis felszabadító műtét lett volna indikált, mely azonban technikailag kivitelezhetetlen. A légzésfunkciós értékek javításának érdekében a thoracalis szakaszon végeztünk ventralis felszabadítást majd hátsó korrekciós spondylodesist, melynek során a háti görbületet 30°-ra, a lumbalis görbületet 50°-ra korrigáltuk. A követési idő során a Crancshaft jelenség részeként a lumbalis görbület 71°-ra növekedett. A műtét előtti irreguláris sagittalis görbületeket (C) a műtét normalizálta (D).

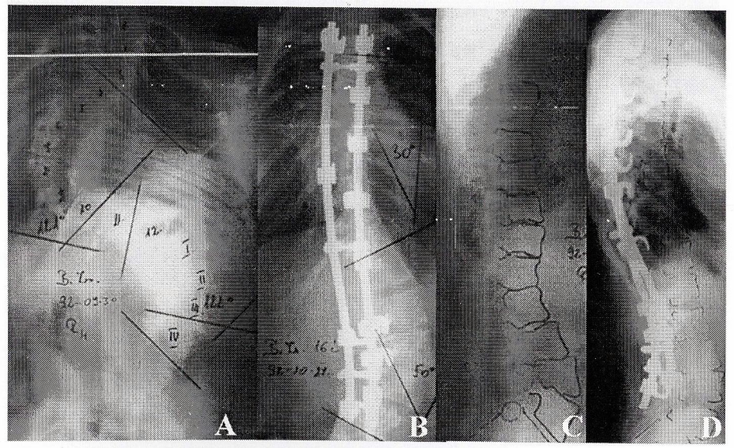

39. Kép: **Ventralis feltárás**

B.Zs. 12 éves lány. 120°-os jobbra convex háti, 122°-os balra convex lumbalis scoliosis miatt a légzésfunkciós értékek javításának érdekében a thoracalis szakaszon végeztünk ventralis felszabadítást. A képen a thoracotomia során feltárt görbült gerinc látható.

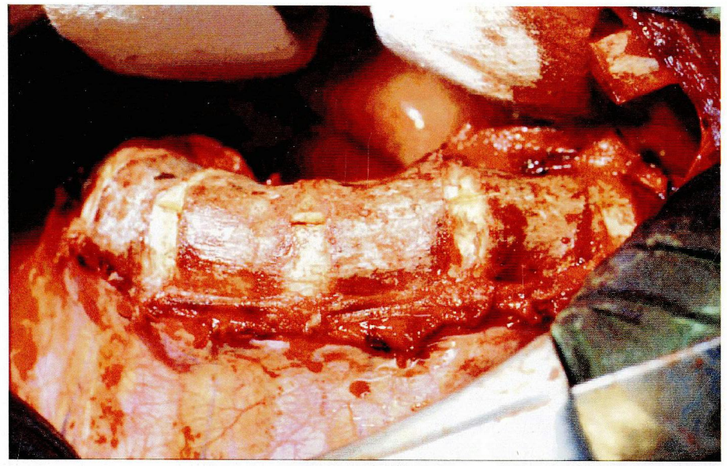

40. Kép: **Ventralis feltárás**

B.Zs. 12 éves lány. A műtét során eltávolításra kerültek az intervertebralis discusok megnövelve az intervertebralis rotáció és a korrekció lehetőségét.

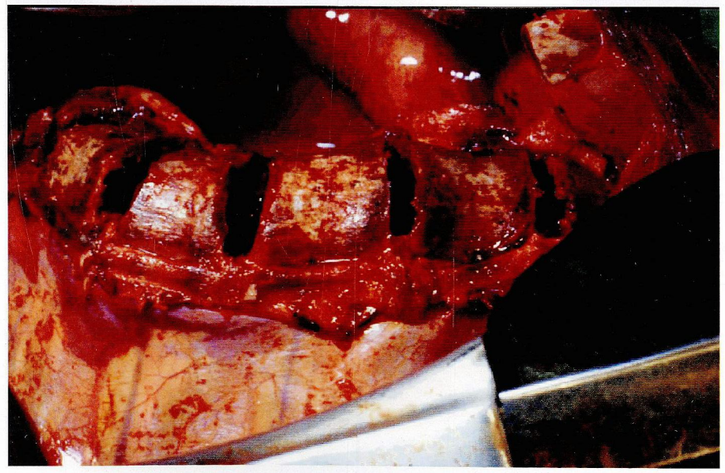

41. Kép: **Ventralis feltárás**

B.Zs. 12 éves lány. Az intervertebralis discus tereket a thoracotomia során eltávolított bordaőrleménnyel töltjük fel, mely biztosítja a késői csontos fúzió kialakulásának lehetőségét, ugyanakkor nem gátolja a korai korrekció kivitelezhetőségét sem.



42. Kép: **Ventralis feltárás**

B.Zs. 12 éves lány. Bordaőrleménnyel feltöltött intervertebralis discus terek.



8.3 A BETEG MEGELÉGEDETTSÉG MÉRÉSE A SCOLIOSIS RESEARCH SOCIETY KÉRDŐÍVE ALAPJÁN

Az előző fejezetben a gerincsebészeti gyakorlatnak megfelelően tárgyaltuk a scoliosis műtétek kimenetelét, különös tekintettel a frontális, sagittalis, horizontális korrekcióra, a dekompenzációra valamint a magasságnövekedésre.

Jelen fejezetünk célja, hogy megkíséreljük a beteg megelégedettség szempontjából áttekinteni az elvégzett műtéteinket. Ezen cél elérésének érdekében a Scoliosis Research Society által kifejlesztett, nemzetközileg elfogadott és ajánlott kérdőívet használtuk (Scoliosis Research Society Instrument for Outcome Assessment© 1996). A kérdőív 4 általános, a scoliosis kezelés eredményét elsősorban befolyásoló kérdéskör köré csoportosul. Ezek a fájdalom, a funkcionális aktivitás, az önértékelés illetve külső szemlélő értékítéletének műtét hatására bekövetkezett változása, valamint a műtéti kezeléssel való általános megelégedettség. A kérdőív vagy Likert-típusú (pl.: Megváltoztatta-e a kezelés a saját magáról alkotott képét? Javította, Nem változtatta, Rontotta.) vagy egyszerű skálát tartalmazó (pl.: 1-9-ig terjedő skálán értékeli, hogy általában mekkora fájdalmat érez), illetve eldöntendő (Igen, Nem) kérdéseket tartalmaz, melyből 15-öt pre- és postoperatíve egyaránt, míg 9-et csak műtét után kell megválaszolni. A kérdések a következők:

1. 1-9-ig terjedő skálán értékelje, hogy általában mekkora fájdalmat érez. (1-nincs fájdalom, 9-súlyos fájdalom)
2. 1-9-ig terjedő skálán értékelje az elmúlt 1 hónapban érzett legerősebb fájdalmát. (1-nincs fájdalom, 9-súlyos fájdalom)
3. Hogyan értékelné, ha élete hátralevő részét hátának jelenlegi állapotával kellene leélnie?
    - Nagyon boldog lenne.
    - Boldog lenne.
    - Elfogadná.
    - Nem örülne
    - Elkeseredne

4. Mi a jelenlegi aktivitási szintje?

   - Ágyhoz/tolószékhez kötött.
   - Minimális aktivitás.
   - Könnyebb munkák (pl.: háztartás).
   - Könnyebb kétkezi munkák, enyhe sporttevékenység (pl.: séta, kerékpározás)
   - Teljes aktivitás korlátok nélkül.

5. Milyen az alakja felöltözve?

   - Nagyon jó.
   - Jó.
   - Megfelelő.
   - Rossz.
   - Nagyon rossz.

6. Érez-e nyugalomban fájdalmat?

   - Nagyon gyakran.
   - Gyakran.
   - Néha.
   - Ritkán.
   - Nagyon ritkán.

7. Jelenleg mekkora az iskolai/munkahelyi aktivitása?

   - 100 %.
   - 75 %.
   - 50 %.
   - 25 %.
   - 0 %.

8. Jelenleg milyen gyógyszereket szed hátfájása miatt?

   - Semmit nem szed.
   - Non-steroid gyulladáscsökkentő (pl.: Voltaren).
   - Steroid (pl.: (Cortison).
   - Izomlazító (pl.: Mydeton)
   - Kábító fájdalomcsillapító (Morphin).

9. Korlátozza-e hátának állapota a házkörüli munkák elvégzésében?

   - Igen.
   - Nem.

10. Hiányzott-e iskolából, volt-e táppénzen hátfájdalma miatt?

    - Igen.
    - Nem.

11. Állapota befolyásolja-e baráti és családi kapcsolatait?

    - Igen.
    - Nem.

12. Került-e Ön, vagy családja pénzügyileg nehéz helyzetbe hátának állapota miatt?

- Nem.
- Néha.
- Sokszor.

13. Barátaihoz viszonyítva milyen gyakran jár szórakozni?

- Gyakrabban.
- Ugyanúgy.
- Ritkábban.

14. Vonzónak érzi-e magát?

- Igen, nagyon.
- Igen.
- Közepesen.
- Nem túlzottan.
- Egyáltalán nem.

15. 1-9-ig terjedő skálán értékelje, hogy mennyire értékeli Önmagát. (1-nagyon gyenge. 9-extrémen jó).

Míg az előző 15 kérdést műtét előtt és műtét után egyaránt meg kellett válaszolni, a következő 9 kérdést csak műtéten átesett betegnek a műtétet követően minimum 1 évvel kellett megválaszolni.

16. Megváltoztatta-e a kezelés mindennapi, illetve funkcionális aktivitását?

- Javította.
- Nem változtatta.
- Rontotta.

17. Megváltoztatta-e a kezelés a sport, illetve a szabadidő tevékenységben mutatott aktivitását?

- Javította.
- Nem változtatta.
- Rontotta.

18. Megváltoztatta-e a kezelés a hátfájdalmát?

- Fokozta.
- Nem változtatta.
- Csökkentette.

19. Megváltoztatta-e a kezelés a társas kapcsolatokban tanúsított önbizalmát?

- Javította.
- Nem változtatta.
- Rontotta.

20. Milyen lett a kezelés után az Ön megítélése mások szemében?

- Sokat javult.
- Javult.
- Nem változott.
- Romlott.
- Sokat romlott.

21. Megváltoztatta-e a kezelés a saját magáról alkotott képét?

- Javította.
- Nem változtatta.
- Rontotta.

22. Elégedett-e a kezelés eredményével?

- Nagyon elégedett.
- Elégedett.
- Közepesen elégedett.
- Elégedetlen.
- Nagyon elégedetlen.

23. Hogy érzi, hogyan néz ki a kezelés előtti állapotához viszonyítva?

- Sokkal jobban.
- Jobban.
- Ugyanúgy.
- Rosszabbul.
- Sokkal rosszabbul.

24. Utólag visszagondolva, vállalná-e a kezelést még egyszer, ha ismét a műtét előtti állapotában lenne?

- Határozottan igen.
- Talán igen.
- Nem biztos.
- Talán nem.
- Határozottan nem.

A kérdőív kódolásakor az SRS által kiadott kódkulcsot (Scoliosis Patient Questionnaire Scoring Key) használtuk. Ennek kialakítása során a kérdőívben szereplő tételeket faktoranalízis segítségével csoportosították, és ez szolgált a reliabilitás vizsgálatául is a Cronbach-féle α-mutató segítségével. (A Cronbach-féle α-mutató *(Dixon 1992)* megmutatja, hogy egy adott skálán egy adott minta nem korrelál, ha a minta eltávolítása az α növekedéséhez vezet. Az α empirikus értékre javasolt minimum 0.8.)

A kérdőívet 1997. október 1. után prospektív, október 1-előtt retrospektív módon használtuk.

Vizsgálatunk során a statisztikai értelemben vett nagy mintán a következő célokat tűztük ki:

1. A beavatkozás hatásosságának mérése a kérdőív első 15 kérdésének segítségével, melyeket mind műtét előtt, mind műtét után felvettünk.
2. A *nem* és az *életkor* (műtétkor) esetleges kölcsönhatásának vizsgálata a szóban forgó itemekkel.
3. A pre- és postoperatív kérdésekre adott válaszok egymás közötti, valamint a kérdőív 2. fejezetével való kapcsolatának elemzése.
4. Kísérlet a standard faktoranalízis reprodukálására, és az esetleges eltérések értelmezése.
5. Betegcsoportok képzése a csak műtét után megválaszolt kérdések (16-24. kérdések) alapján, valamint ezen betegcsoportok belső struktúrájának vizsgálata.
6. A képzett betegcsoportok összehasonlítása a praeoperativ változókat tekintve.

A vizsgálatot a BIOMEDICAL PROGRAM / DYNAMIC Release 7.0 *(Dixon 1992)* felhasználásával végeztük.

8.3.1 Beteganyag és módszerek

A vizsgálatba bevont 502 operált beteg közül 461-en küldtek vissza értékelhető kérdőívet, így ők képezték a vizsgálatba bevont populációt. A kérdőív tételein túl még elemzésbe vont változóként jelent meg a műtéti életkor, a betegek neme, preoperatív görbületek nagysága, valamint a korrekció mértéke a teljes beteganyagra vonatkozóan.

Az adatokat BMDP-file-ban tároltuk, az alábbi sorrendben:

1-15-ig a preoperatív kérdésekre adott válaszokat, 16-30-ig postoperatív kérdésekre adott válaszokat, 31-39-ig a csak postoperatíve megválaszolandó kérdésekre adott válaszokat tartalmazzák. A 40. index a műtéti

életkort, 41-preoperatív görbületeket, 42-postoperativ görbületeket, 43- korrekciót, 44-diagnózist, 45-nemet reprezentálják.

Az adatok validálása után tárolt adatokból elkészítettük az alapstatisztikákat, majd:

1. Elvégeztük a műtét szubjektív hatásosságának elemzését, variancia-analízissel vizsgálva a beavatkozás hatására létrejött változást és annak szignifikancia szintjét.

2. Ugyancsak megvizsgáltuk, hogy az életkor szignifikáns kapcsolatban van-e a pre- és postoperatív itemekkel, valamint, hogy az életkor hatásának kiszűrése után találunk-e nemek szerinti különbségeket. A gyógyszerfogyasztás alakulását is nemenként vizsgáltuk. A változó jellegére való tekintettel (quasiordinalis) a Wilcoxon-próbát *(Dixon 1992)* alkalmaztuk. A nemek között összehasonlítottuk a pre- és postoperatív görbületek, a korrekció valamint az életkor átlagait a *t*-próba használatával.

3. Kanonikus korreláció-analízist alkalmaztunk a kérdőív belső összefüggéseinek vizsgálatára *(Füstös és mtsai. 1986)* Külön vizsgáltuk a pre- és postoperatív tételek együttes kapcsolatát a kérdőív második fejezetével, valamint a pre- és postoperatív itemek egymáshoz való viszonyát is.

4. A faktoranalízis során a főfaktor analízis módszerét alkalmazva, a faktoranalízisbe majdnem valamennyi változót bevontunk. Kivételt csak a postoperatív görbület (praeoperativ görbület és a korrekció eredményeként redundáns), valamint a diagnózis (nominális változó) jelentett. A szórtan jelentkező adathiányok miatt a megfigyelések száma redukálódott (n=402). A kapott faktorsúly mátrixot ferde (direct quartimin) rotációnak vetettük alá, mely módszer korrelált faktorok létrejöttét eredményezte. A faktorstruktúra behatóbb vizsgálata céljából másodlagos faktoranalízist is végeztünk *(Füstös 1986, Jahn-Vahle 1974)*.

5. *k*-közepű cluster analízis felhasználásával, a műtéti eredményesség részletesebb elemzése érdekében két, majd három csoportot alakítottunk ki a kérdőív 2. fejezetének változói alapján oly módon, hogy a csoportok közötti távolság maximális legyen. Ez a halmazstruktúra lehetővé teszi egyes változók

tekintetében a csoportok összehasonlítását ANOVA alkalmazásával. Az egyes egyedek halmazba tartozását megismerve azt is megvizsgáltuk hogyan különböznek a halmazok a képzésükkor szándékosan figyelembe nem vett praeoperativ változók tekintetében. Arra nézve akartunk következtetéseket levonni, hogy meg lehet-e jósolni a változók alapján a halmazba tartozást, így a műtét sikerességét. A szóba jövő számos lehetőség közül itt kettőt említenénk meg:

- változók szeparált összehasonlítása ANOVA segítségével; ebben az esetben szignifikáns különbség esetén célszerű a clusterek páronkénti összehasonlítása is
- a csoport hovatartozás szempontjából releváns változók kiválasztása lineáris diszkriminancia-analízis (DA) segítségével.

8.3.2 Eredmények

A minta nemek szerinti megoszlását, valamint a kormegoszlást a műtétek idején az alábbi diagramok szemléltetik.



46. ábra: **A minta nemek szerinti megoszlása**

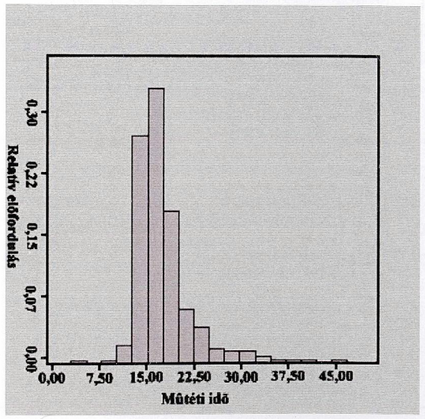

47. Ábra: **Kormegoszlási diagramm**

(A műtéti idő években van megadva)

1. Táblázat: **A változók listája és a hozzájuk tartozó alap statisztikák.**

Megnevezés	Átlag	Standard deviáció	Átlag standard hibája	Variancia koefficiens	Legkisebb Érték	Legnagyobb Érték
Preop. átlagos fájdalom	3,831	2,29170	0,12062	0,59820	1	9
Preop. legerősebb fájdalom	4,0667	2,40730	0,12687	0,59195	1	9
Preop. megelégedettség	4,374	0,74632	0,03928	0,17063	1	5
Preop. aktivitás	3,9058	0,88944	0,04681	0,22772	1	5
Preop. alak	3,6233	0,85434	0,04497	0,23579	1	5
Preop. nyugalmi fájdalom	3,4306	1,17100	0,06172	0,34134	1	5
Preop. aktivitás (iskolai/munkahelyi)	2,1745	0,93394	0,04915	0,42949	1	5
Preop. gyógyszerszedés	1,4206	1,06430	0,05617	0,74915	1	5
Preop. munkaképesség	0,42222	0,49640	0,02607	1,17140	0	1
Preop. hiányzás (iskolai/munkahelyi)	0,25208	0,43481	0,02288	1,72490	0	1
Preop. családi/baráti kapcsolat	0,41111	0,48272	0,02597	1,19850	0	1
Preop. anyagi helyzet	1,5125	0,66707	0,03511	0,44105	1	3
Preop. szórakozás	2,4833	0,55329	0,02916	0,22280	1	3
Preop. külső megjelenés	3,6953	0,87363	0,04612	0,23716	1	5
Preop. önértékelés	4,7784	1,72420	0,09075	0,36084	1	9
Postop. átlagos fájdalom	2,4211	1,70620	0,08980	0,70473	1	9
Postop. legerősebb fájdalom	2,8975	2,04070	0,10741	0,70430	1	9
Postop. megelégedettség	2,2111	0,96449	0,05083	0,43620	1	5
Postop. aktivitás	4,1556	0,79918	0,04212	0,19232	1	5
Postop. alak	2,1361	0,80792	0,04258	0,37822	1	5
Postop. nyugalmi fájdalom	4,1607	0,92898	0,04889	0,22328	1	5
Postop. aktivitás (iskolai/munkahelyi)	1,8	0,98964	0,05216	0,54980	1	5
Postop. gyógyszerszedés	1,2841	0,89851	0,04742	0,69971	1	5
Postop. munkaképesség	0,24444	0,43036	0,02268	1,76050	0	1
Postop. hiányzás (iskolai/munkahelyi)	0,19167	0,39416	0,02077	2,05650	0	1
Postop. családi/baráti kapcsolat	0,11389	0,31812	0,01677	2,79320	0	1
Postop. anyagi helyzet	1,3631	0,60989	0,03223	0,44742	1	3
Postop. szórakozás	2,0722	0,60665	0,03197	0,29276	1	3
Postop. külső megjelenés	2,4681	0,79212	0,04169	0,32094	1	5
Postop. önértékelés	6.8139	1,66610	0,08781	0,24451	1	9
Funkcionális aktivitás változás	1,4709	0,61901	0,03258	0,42084	1	3
Sport/szabadidő aktivitás változás	1,7175	0,72874	0,03835	0,42431	1	3
Fájdalom változás	2,5873	0,60896	0,03205	0,23537	1	3
Önbizalom változás	1,3463	0,51022	0,02685	0,37899	1	3
Megítélés (mások által) változás	1,928	0,79953	0,04208	0,41470	1	5
Önértékelés változás	1,2632	0,47726	0,02512	0,37783	1	3
Megelégedettség	1,6454	0,71611	0,03769	0,43521	1	5
Külső megjelenés változás	1,4626	0,65774	0,03462	0,44971	1	5
Kezelés ismételt vállalása	1,3019	0,74924	0,03943	0,57548	1	5
Életkor	17,571	4,80450	0,25287	0,27344	4,2	47,1
Preop. görbület	64,956	19,92400	1,12080	0,30673	11	142
Postop. görbület	20,497	13,39400	0,75347	0,65347	0	77
Korrekció	43,984	13,41900	0,75606	0,30508	7	93
Diagnózis	3,651	2,72030	0,14317	0,74509	1	7
Nem	1,8421	0,36515	0,01922	0,19822	1	2

A változók listáját és a hozzájuk tartozó alap statisztikákat az 1. Táblázat listájáról olvashatjuk le.

A beavatkozás szubjektív hatásosságát - a kérdőív pre- és postoperatív fejezetén mérve -a 2. Táblázat mutatja. A *Jelleg* oszlop tartalmazza a változó által felvehetett értékek tartományát, és megfelelő irányú nyíl jelzi az értékek változásának jellegét javulás esetén.

2. Táblázat: **A kérdőív pre- és postoperatív értékeinek összehasonlítása.**

Megnevezés	Praeoperativ átlag	Postoperatív átlag	p =	Jelleg
Átlagos fájdalom	3,83	2,42	0,001	1-9, ▼
Legerősebb fájdalom	4,07	2,90	0,001	1-9, ▼
Megelégedettség	4,38	2,21	0,001	1-5, ▼
Aktivitás	3,91	4,15	0,001	1-5, ▲
Alak	3,63	2,14	0,001	1-5, ▼
Nyugalmi fájdalom	3,43	4,16	0,001	1-5, ▲
Aktivitás (iskolai/munkahelyi)	2,18	1,80	0,001	1-5, ▼
Gyógyszerszedés	1,43	1,28	0,020	1-5, ▼
Munkaképesség	0,42	0,24	0,001	0-1, ▼
Hiányzás (iskolai/munkahelyi)	0,25	0,19	0,009	0-1, ▼
Családi/baráti kapcsolat	0,41	0,11	0,001	0-1, ▼
Anyagi helyzet	1,52	1,36	0,001	1-3, ▼
Szórakozás	2,48	2,07	0,001	1-3, ▼
Külső megjelenés	3,70	2,47	0,001	1-5, ▼
Önértékelés	4,78	6,81	0,001	1-9, ▲

A *nem* hatása a változókra nem szignifikáns, kivéve az *önértékelés* változóját, ahol a különbség szignifikáns (p=0,047), mégpedig a férfiak javára.

Rendkívül érdekes, hogy a műtét hatása és a nem között interakciót tapasztaltunk a gyógyszerfogyasztási szokások alakulását tekintve. Úgy tűnik, hogy

az elvégzett műtét csak a férfiak gyógyszerfogyasztását csökkentette jelentős mértékben. A Wilcoxon-próba eredménye, a gyógyszerfogyasztás struktúráját a műtét előtt és után összehasonlítva a 3. táblázatban szerepel (3. Táblázat).

3. Táblázat: **Pre- és postoperatív gyógyszerfogyasztás összehasonlítása nemenként.**

Nem	p =	Gyógyszert szedők aránya	
		Műtét előtt	Műtét után
Férfi/fiú	0,0039	19,3%	3,5%
Nő/leány	0,2601	14,0%	11,6%

Asszociációs vizsgálataink is azt mutatják, valóban van nemek szerinti eltérés a műtét utáni gyógyszerfogyasztásban, ugyanis a *Yule-féle Q-mutató* értéke: 0,566, mely érték szignifikáns (p=0,001). Ugyanakkor a diagnózisban nincs különbség a nemek között ($\chi^2_3 = 3{,}142$; $0{,}3<p<0{,}4$).

Ugyancsak nem találtunk nemek szerint különbséget az elváltozás pre- és postoperatív súlyossága, a korrekció foka és a műtéti életkor között (bár az utóbbi esetben a Mann-Whitney próba szignifikáns eltérést jelzett, mely az eloszlás és a többi eredmény ismeretében nem volt igazolható).

Az életkor műtéti eredményt befolyásoló hatását vizsgáltuk azon változók esetében, ahol az eltérés szignifikáns ($p < 0{,}05$) volt. Az eredményeket a 4. Táblázatban közöljük.

4. Táblázat: **Az életkor befolyásolta változók.**

Megnevezés	Regressziós koefficiens (r)	p =
Átlagos fájdalom	0,083	0,001
Legerősebb fájdalom	0,094	0,001
Nyugalmi fájdalom	-0,047	0,001
Gyógyszerszedés	0,051	0,001
Munkaképesség csökkenés	0,009	0,032
Hiányzás (iskolai/munkahelyi)	0,011	0,004

Vizsgáltuk, hogy az egyes kérdéscsoportok segítségével mérhető változások egymással összefüggésbe hozhatók-e. A Bartlett's teszt (5. Táblázat) megmutatja azon kanonikus változók számát, mely szükséges a kérdőív két fejezete közötti kapcsolat jellemzésére. A kapcsolat a kérdőív két fejezete között minimum négy kanonikus változóval jellemezhető. A pre- és postoperatív 15 változópár kapcsolata azonban teljes precizitással csak 10 kanonikus változóval írható le. Mivel a négy kanonikus változó alapján is egyértelmű választ tudunk megfogalmazni a feltett kérdésünkre, a 10 változó listáját nem közöljük, hiszen elemzése meghaladná e tanulmány kereteit.

5. Táblázat: **Bartlett's teszt a kanonikus változók számának meghatározására.**

Sajátérték	Kanonikus korreláció	Sajátérték száma	BARTLETT's teszt a fennmaradt sajátértékre		
			χ^2	Szabadságfok	Farok valószínűség
			744,56	270	0,0000
0,60214	0,77598	1	443,18	232	0,0000
0,34193	0,58475	2	306,35	196	0,0000
0,21942	0,46842	3	225,35	162	0,0007
0,18881	0,43452	4	156,92	130	0,0540
0,16236	0,40295	5	98,99	100	0,5098
0,09974	0,31582	6	64,63	72	0,7192
0,08856	0,29759	7	34,31	46	0,8980
0,06758	0,25997	8	11,42	22	0,9682
0,03433	0,18529				

Elvégezve a faktoranalízist, 5 olyan faktort sikerült találni, melybe a felhasznált több mint 40 változó 80%-a besorolható a szórásnégyzetek alapján, ami jó értéknek tekinthető. A 6. Táblázat a permutált faktorstruktúrát jeleníti meg, melyben az oszlopok a faktorok által magyarázott szórásnégyzet függvényében, csökkenő sorrendben újra rendezésre kerültek. A sorok is átrendezésre kerültek oly módon, hogy az egymást követő faktorok esetén a 0,5000-nél nagyobb faktorsúly jelenik meg először. A táblázatban a 0,25-nél kisebb abszolút értékű faktorsúlyokat 0-val helyettesítettük.

A 7. Táblázat a faktorok korrelációs mátrixát mutatja be. A p=0.01 szignifikancia határhoz tartozó faktor korreláció r_{krit}=0,148, melynek alapján az 1-3, 1-4, 2-3, 2-5 faktorok között van szignifikáns lineáris kapcsolat.

6. Táblázat: **Faktorsúlyok a faktorok és a változók függvényében.**

Megnevezés	Faktor 1	Faktor 2	Faktor 3	Faktor 4	Faktor 5
Preop. átlagos fájdalom	**0,905**	0,000	0,000	0,000	0,000
Preop. legerősebb fájdalom	**0,866**	0,000	0,000	0,000	0,000
Preop. nyugalmi fájdalom	**-0,754**	0,000	0,000	0,000	0,000
Önértékelés változás	0,000	**0,768**	0,000	0,000	0,000
Külső megjelenés változás	0,000	**0,684**	0,000	0,000	0,000
Megelégedettség	0,000	**0,670**	0,000	0,000	0,000
Önbizalom változás	0,000	**0,613**	0,000	0,000	0,000
Postop. külső megjelenés	0,000	**0,521**	0,000	**0,400**	0,000
Postop. alak	0,000	**0,505**	0,000	**0,333**	0,000
Megítélés (mások által) változás	0,000	**0,503**	0,000	0,000	0,000
Postop. munkaképesség	0,000	0,000	**0,672**	0,000	0,000
Postop. aktivitás (iskolai/munkahelyi)	0,000	0,000	**0,626**	0,000	0,000
Postop. aktivitás	0,000	0,000	**-0,626**	0,000	0,000
Postop. átlagos fájdalom	0,000	**0,264**	**0,590**	0,000	0,000
Postop. legerősebb fájdalom	0,000	0,000	**0,589**	0,000	0,000
Postop. hiányzás (iskolai/munkahelyi)	0,000	0,000	**0,543**	0,000	0,000
Postop. nyugalmi fájdalom	0,000	0,000	**-0,530**	0,000	0,000
Preop. külső megjelenés	0,000	0,000	0,000	0,000	0,000
Preop. alak	0,000	0,000	0,000	0,000	0,000
Preop. önértékelés	0,000	0,000	0,000	0,000	0,000
Preop. görbület	0,000	0,000	0,000	0,000	**0,876**
Korrekció	0,000	0,000	0,000	0,000	**0,748**
Életkor	0,000	0,000	0,000	0,000	0,000
Preop. aktivitás	**-0,449**	0,000	0,000	0,000	0,000
Preop. aktivitás (iskolai/munkahelyi)	**0,443**	0,000	0,000	0,000	0,000
Fájdalom változás	**0,491**	0,000	**-0,277**	0,000	0,000
Funkcionális aktivitás változás	**-0,369**	**0,328**	**0,325**	0,000	0,000
Preop. gyógyszerszedés	**0,339**	0,000	0,000	0,000	0,000
Preop. munkaképesség	**0,410**	0,000	0,000	0,000	0,000
Sport/szabadidő aktivitás változás	**-0,466**	0,000	**0,388**	0,000	0,000
Preop. szórakozás	0,000	0,000	0,000	**0,460**	0,000
Postop. önértékelés	0,000	**-0,444**	0,000	**-0,275**	0,000
Preop. anyagi helyzet	**0,321**	0,000	0,000	0,000	0,000
Postop. gyógyszerszedés	0,000	0,000	0,000	0,000	0,000
Postop. anyagi helyzet	0,000	0,000	**0,475**	0,000	0,000
Postop. megelégedettség	0,000	**0,464**	**0,354**	0,000	0,000
Preop. családi/baráti kapcsolat	0,000	0,000	0,000	**0,443**	0,000
Postop. szórakozás	0,000	0,000	**0,361**	0,000	0,000
Kezelés ismételt vállalása	0,000	**0,447**	0,000	0,000	0,000
Preop. hiányzás (iskolai/munkahelyi)	**0,684**	0,000	0,000	0,000	0,000
Postop. családi/baráti kapcsolat	0,000	0,000	0,000	**0,335**	0,000
Preop. megelégedettség	0,000	**-0,304**	0,000	**0,308**	0,000
Nem	0,000	0,000	0,000	0,000	0,000
Variancia	**4,153**	**3,933**	**3,664**	**2,628**	**1,719**

7. Táblázat: **Faktor korreláció**

	Faktor 1	Faktor 2	Faktor 3	Faktor 4	Faktor 5
Faktor 1	1,000				
Faktor 2	-0,115	1,000			
Faktor 3	0,223	0,380	1,000		
Faktor 4	0,256	0,044	0,113	1,000	
Faktor 5	0,075	-0,255	-0,058	0,114	1,000

A sorrendjében változott másodlagos faktoranalízist is végeztünk, melyben a faktorok az elsődleges faktorok korrelációs mátrixából kerültek kiszámításra. A kapott eredményeket a 8. Táblázatban közöljük.

8. Táblázat: **Másodlagos faktoranalízis eredménye**

		Második faktor rendszer	
		1	2
Faktor 1	**1**	-0,049	0,765
Faktor 2	**2**	0,843	-0,017
Faktor 3	**3**	0,67	0,468
Faktor 4	**4**	0,009	0,699
Faktor 5	**5**	-0,566	0,344
	Variancia	**1,482**	**1,411**

A beteg megelégedettséget reprezentáló kérdésekre (megelégedettség, külső megjelenés változása, kezelés ismételt vállalása) alapján megvizsgáltuk betegeinket. A megelégedettség kérdésre nagyon elégedett és elégedett választ 403 beteg, (87,6%), közepesen elégedett 54 beteg (11,6%), míg elégedetlen vagy nagyon elégedetlen választ 4 beteg (0,8%) adott. A külső megjelenés változása kérdésre 430 beteg (93,4%) sokkal jobbnak illetve jobbnak ítélte megjelenését a műtét előttihez viszonyítva, 27 beteg (5,8%) nem tapasztalt változást, míg 4 beteg (0,8%) rosszabbnak vagy sokkal rosszabbnak ítélte megjelenését a műtét előttihez

viszonyítva. Arra a kérdésre, hogy „Utólag visszagondolva, vállalná-e a kezelést még egyszer, ha ismét a műtét előtti állapotában lenne?" 426 beteg (92,5%) határozottan igennel vagy igennel válaszolt. 23 beteg (5%) beteg nem volt biztos a kezelés ismételt vállalásában, míg 12 beteg (2,5%) egyértelműen elutasította a kezelés ismételt vállalását.

A statisztikai feldolgozás pontosítása érdekében, beteg megelégedettséget reprezentáló 3 változó összegzésével új változót alkottunk (SCORE), majd ebből 3 kategóriát képeztünk:

- 1 csoport: mindennel nagyon elégedett.
- 2. csoport: 1-2 pontos eltérés a mindennel nagyon elégedett betegektől.
- 3. csoport: 3 vagy több pontos eltérés az 1. csoporttól.

A fenti 3 csoportot kiindulási alapnak tekintve, csak a műtét után megválaszolandó kérdésekre adott válaszok alapján ***k*** (k=3) közepű Cluster-analízist végeztünk (9, 10. Táblázat).

9. Táblázat: **Cluster analízis eredménye a kezelés kiváltotta változások kérdéseire adott válaszok átlagai alapján.**

Cluster	Beteg-szám	Funkcionális aktivitás változás	Sport/szabad-idő aktivitás változás	Fájdalom változás	Önbizalom változás	Megítélés (mások által) változás	Önértékelés változás
1	**225**	1,3011	1,5000	2,7784	1,2330	1,6705	1,1136
2	**148**	1,3276	1,6810	2,5776	1,1724	1,8707	1,0603
3	**88**	2,1449	2,3333	2,1159	1,9275	2,6812	1,9855
Átlag	**461**	**1,4709**	**1,7175**	**2,5873**	**1,3463**	**1,9280**	**1,2632**

10.Táblázat: **Cluster analízis eredménye a megelégedettségre adott kérdésekre adott válaszok átlagai alapján.**

Cluster	Betegszám	Megelégedettség	Külső megjelenés változás	Kezelés ismételt vállalása
1	**225**	1,0000	1,1534	1,1023
2	**148**	2,0776	1,4483	1,2241
3	**88**	2,5652	2,2754	1,9420
Átlag	**461**	**1,6454**	**1,4626**	**1,3019**

Variancia-analízissel (ANOVA) összehasonlítva a változók átlagértékeit az egyes clusterek között, mind a kilenc esetben kifejezetten szignifikáns különbséget tapasztalunk (p =0,001). Az eltérések jellegét grafikusan ábrázoljuk (48, 49, 50. Ábrák). A 11. Táblázatban közöljük az egyes – fentebb definiált – csoportok egyedeinek cluster hovatartozását.

11. Táblázat: **Cluster hovatartozás az egyes csoportokban.**

Csoport	Cluster 1	Cluster 2	Cluster 3
1.	185	0	0
2.	36	128	22
3.	4	20	66
Összesen:	**225**	**148**	**88**

A vizsgálat következő szakaszában diszkriminancia analízist használva arra kerestünk választ, hogy a praeoperativ változókra adott válaszok melyikéből következtethetünk – ha egyáltalán lehet ilyet meghatározni – a cluster hovatartozással mért megelégedettségre.

48. Ábra: **Háromértékű pozitív-csökkenő változók clusterek szerinti átlagai**

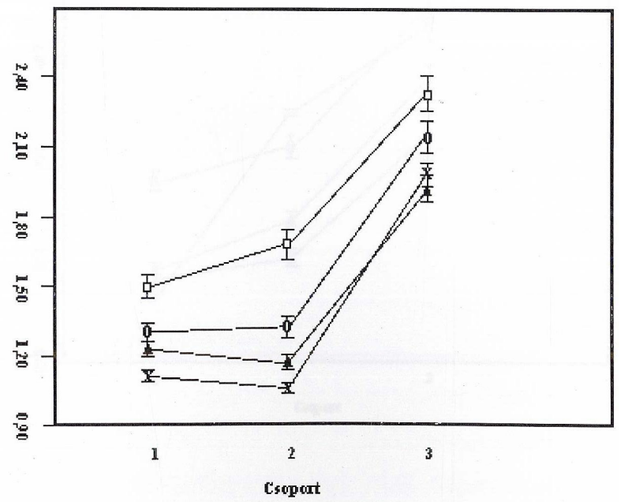

Jelmagyarázat:

O: Funkcionális aktivitásváltozás
□: Sport/szabad-idő aktivitásváltozás
□: Önbizalom változás
×: Önértékelés változás

49. Ábra: **A hátfájdalom változásának mértéke az egyes clusterekben**

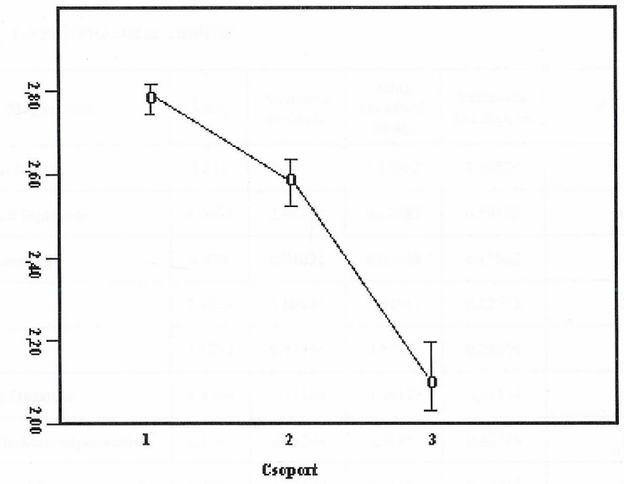

50. Ábra: **Ötértékű pozitív-csökkenő változók clusterek szerinti átlagai**

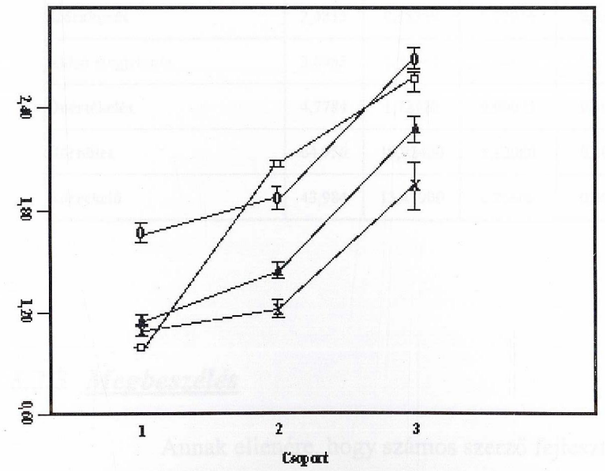

Jelmagyarázat:

O: Megítélés (mások által) változás
□: Megelégedettség
□: Külső megjelenés változás
×: Kezelés ismételt vállalása

A clustereket a preoperatív változók szerint is összehasonlítottuk. Az eredményeket az 12. Táblázatban jelenítjük meg.

12. Táblázat: **Diszkriminancia analízis**

Megnevezés	Átlag	Standard deviáció	Átlag standard hibája	Variancia koefficiens	F-to-enter
Átlagos fájdalom	3,831	2,29170	0,12062	0,59820	0,01
Legerősebb fájdalom	4,0667	2,40730	0,12687	0,59195	0,03
Megelégedettség	**4,374**	**0,74632**	**0,03928**	**0,17063**	**12,13**
Aktivitás	3,9058	0,88944	0,04681	0,22772	0,32
Alak	3,6233	0,85434	0,04497	0,23579	2,16
Nyugalmi fájdalom	3,4306	1,17100	0,06172	0,34134	0,04
Aktivitás (iskolai/munkahelyi)	2,1745	0,93394	0,04915	0,42949	0,22
Gyógyszerszedés	1,4206	1,06430	0,05617	0,74915	0,07
Munkaképesség	0,42222	0,49640	0,02607	1,17140	0,25
Hiányzás (iskolai/munkahelyi)	0,25208	0,43481	0,02288	1,72490	0,14
Családi/baráti kapcsolat	0,41111	0,48272	0,02597	1,19850	0,13
Anyagi helyzet	1,5125	0,66707	0,03511	0,44105	0,31
Szórakozás	2,4833	0,55329	0,02916	0,22280	0,52
Külső megjelenés	3,6953	0,87363	0,04612	0,23716	0,08
Önértékelés	4,7784	1,72420	0,09075	0,36084	0,06
Görbület	64,956	19,92400	1,12080	0,30673	0,44
Korrekció	43,984	13,41900	0,75606	0,30508	0,92

8.3.3 Megbeszélés

Annak ellenére, hogy számos szerző fejlesztett ki kérdőív rendszereket a beteg elégedettség és a műtét eredményesség kapcsolatának vizsgálatára (*Dickson és mtsai. 1995, Fabry és mtsai. 1989, Guyatt és mtsai. 1987, Roye és mtsai. 1992, Simmons és mtsai. 1993, Stewart és mtsai. 1989)* mind a mai napig egyik legnehezebb

feladat az egyes műtétek eredményességének mérése. Különösen nehéz ez a feladat egy olyan betegségben, mint a scoliosis, melyet a külső megjelenés jelentős torzulása kísér egy olyan életkorban, mint a pubertás (adolescens kor) és egy olyan betegpopulációban, ahol az erintett betegek jelentős része nő.

Ez vezette Scoliosis Research Society-t, hogy a már meglévő előzetesen validált kérdőívek *(Simmons és mtsai. 1993, Wadell és mtsai. 1969)* kérdései mellé kapcsolt speciális, elsősorban az önértékelésre, a külső megjelenésre *(Cochran és mtsai. 1983, Goldberg és mtsai. 1994)*, az életminőségre vonatkozó *(Guyatt és mtsai. 1986, Kirschner és Guyatt 1985)*, valamint az életkorból adódó eltérő viselkedésformák vizsgálatára vonatkozó *(Wright és Feinstein 1992)* kérdésekkel kifejlesszen egy nemzetközileg elfogadott, ajánlott és egységesen használt kérdőívet. A Scoliosis Research Society Instrument for Outcome Assessment© 1996 kérdőívét 1997-től klinikánkon is használjuk a scoliosis műtétek kimenetelének pontosabb vizsgálatára. Eredményeink jelenleg közlés alatt állnak *(Illés és mtsai. közlés alatt)*

8.3.3.1 Beavatkozás hatásossága a betegek szemszögéből

A műtétek szubjektív hatásosságának vizsgálata során a kérdőív (mind műtét előtt, mind műtét után megválaszolt kérdések) valamennyi változójában a műtét minden szinten szignifikáns javulást eredményezett. Így a műtét jelentősen csökkentette a beteg által érzett, un. átlagos fájdalmat, a legerősebb, valamint a nyugalmi fájdalmat. Jelentősen javult a betegek mindennapi és iskolai cselekvési kedve, melyet mutat az a tény is, hogy javult a betegek munkaképessége, mellyel együtt csökkent az iskolai ill. munkahelyi hiányzás aránya. Az alak, a külső megjelenés javulásának egyenes következményének kell tekintenünk az önértékelés, a megelégedettség javulását, mely véleményünk szerint jelentős hatással lehetett a családi és baráti kapcsolatok javulására, valamint az életkedv növekedésére (szórakozás változója). Egyedüli kivételt képez a gyógyszerszedés változója, ahol a változás 2%-os szinten szignifikáns ($p < 0,02$). A gyógyszerszedés változójának értékelésére még a nemekkel összefüggésben visszatérünk.

8.3.3.1.1 Nem és az életkor hatása

8.3.3.1.1.1 Nem

A nem hatása a vizsgált score-okra nem szignifikáns, kivéve az önértékelés változóját. Itt a férfiak/fiúk önértékelése szignifikánsan (p = 0,047) jobb volt, mint a nők/leányok önértékelése. Úgy gondoljuk, hogy ez az eltérés egyértelműen magyarázható a nemek eltérő viselkedésmintáival, valamint az eltérő szerepvállalásukkal.

Ugyancsak az eltérő viselkedésformák adhatnak magyarázatot arra a megfigyelésre, miszerint a műtét csak a férfiak/fiúk gyógyszerfogyasztását csökkentette szignifikáns mértékben (19,3%-ról 3,5 %-ra; p = 0,0039). A nők/leányok műtét előtt kisebb arányban szedtek valamilyen gyógyszert (14,0%), mely gyógyszerszedési szokást a műtét gyakorlatilag nem változtatta (11,6%).

8.3.3.1.1.2 Életkor

A kornak a fájdalomérzés változóival (4. táblázat) (átlagos fájdalom, legerősebb fájdalom) való kapcsolata magyarázható a betegség hosszú éveken át tartó folyamatos progressziójával kapcsolatos objektív intenzitásnövekedéssel. Az életkor előrehaladtával fokozódó fájdalom valós oka elsősorban a deformitások talaján megjelenő másodlagos kisizületi degenerációban keresendő. Ezt bizonyíthatja az az adat is miszerint a pihenéskor (nyugalmi fájdalom) a fájdalom az életkor előrehaladtával csökken (r= -0,047). Nem zárható ki azonban az életkorral egyenes arányban növekvő fájdalommal szembeni érzékenység, illetve fordított arányban csökkenő fájdalommal szembeni tolerancia sem az okok közül. Ezt látszik alátámasztani az életkor és a gyógyszerszedés kapcsolata (minél magasabb életkor, annál több gyógyszer). Ugyanakkor a mindennapi élettel kapcsolatos korlátozottság (munkaképesség csökkenés, munkahelyi hiányzás) korral való súlyosbodása a másodlagos degeneratív elváltozások oki szerepét erősíthetik, mely ugyancsak magyarázata lehet az életkor előrehaladtával növekvő gyógyszerfogyasztásnak is.

8.3.3.2 Kérdéscsoportok egymás közötti kapcsolata

Mivel betegeink egy része (1997 októbere előtt operált betegeink) a kérdőív minden kérdésére csak postoperatíve tudott válaszolni, különösen kíváncsiak

voltunk arra, vajon az egyes kérdéscsoportok segítségével mért változók összefüggésben vannak-e?

A kanonikus korreláció analízis eredménye a kérdőív konzisztenciájával kapcsolatosan megnyugtató eredményekkel szolgált. Az eredmények alapján egyértelműen kimondható, hogy a kérdőívet kitöltő betegek őszintén, a ténylegesen megélt helyzetnek megfelelően válaszoltak a kérésekre.

8.3.3.3 Faktoranalízis

A reliabilitás vizsgálata során kapott faktorstruktúra öt lényeges faktora az alábbiak szerint interpretálható:

8.3.3.3.1.1 1. faktor

Ez faktor a *preoperatív fájdalom* faktoraként interpretálható, ugyanis e csoportban található változók a preoperatív átlagos fájdalom, a preoperatív legerősebb fájdalom valamint a preoperatív nyugalmi fájdalom a legmagasabb, közel azonos faktorsúlyokkal. Nem meglepő, de mindenképpen érdekesnek mondható, hogy ugyanebben a csoportban találjuk a műtét előtti aktivitás szintjére jellemző változókat (preop. aktivitás; preop. iskolai/munkahelyi aktivitás; sport/szabadidő aktivitás stb.) valamint a preoperatív gyógyszerszedés változóját is. Ezen változók együttes megjelenésének magyarázata lehet, egyrészről, hogy az intenzívebb fájdalomért felelős elváltozások önmagukban is akadályozzák az aktívabb életmódot (pl.: scoliosis okozta légzésfunkciós beszűkülés), mozgást. Másrészről a fájdalom maga, az elváltozástól függetlenül is lehet oka a fizikai aktivitás csökkenésének. Ezt látszik alátámasztani az a tény, hogy a preoperatív gyógyszerszedés változója is abban a faktorban jelenik meg.

8.3.3.3.1.2 2. faktor

E faktor a *postoperatív önértékelés* inverz faktora lehetne, ugyanis ebben a csoportban jelennek meg az önértékelés változás, a külső megjelenés változás, önbizalom változás, megjelenés változás stb. változói relatíve magas faktorsúlyokkal. Az SRS kérdőív kiértékelési kódjából következően ha a beteg megelégedett, az kis pontszámot jelent. Ez a magyarázata annak, hogy a postoperatív önértékelés változója a negatív előjelű faktorsúly (-0,444) ellenére az önértékelés,

önbizalom kifejezett erősödését jelenti. Ezt támasztja alá az a tény is, miszerint a postoperatív megelégedettség és a kezelés ismételt vállalása is jelentős faktor súlyokkal ebbe a faktorba tartozik.

8.3.3.3.1.3 3. faktor

E faktor egyértelműen a *műtét utáni állapot* megítélése, gyakorlatilag az összes postoperatív változóval. Ez a faktor az 1 faktor postoperatív megfelelője lehetne. Az a tény, hogy a praeoperativ fájdalom, aktivitás csökkenés, a postoperatív fájdalomtól elkülönült faktorban jelenik meg azt jelenti, hogy a praeoperatív és a postoperatív fájdalom relatíve független egymástól (hiszen önálló faktort képeznek), ugyanakkor a két faktor között szignifikáns pozitív korreláció figyelhető meg, mivel ezen két faktor közötti korrelációs együttható r=0,223. Ez azt jelenti, hogy a két faktor a változások során, ha nem azonos szinten is, de együtt mozog.

8.3.3.3.1.4 4. faktor

Itt találhatjuk meg a *postoperatív önértékelés* változóit (szintén inverz módon) valamint a szociális kérdéskör változóit. Ezek egy faktorba kerülése is alátámasztja a korábban tárgyalt következtetéseinket.

8.3.3.3.1.5 5. faktor

Az 5. faktor az *elváltozás súlyosságát* valamint a *korrekció* mértékét jeleníti meg. Az a tény, hogy ez a két változó önálló faktort képez, azt mutatja, hogy a betegek praeoperativ panaszai, valamint postoperatív eredmény megítélése csak igen kis mértékben függnek a praeoperativ görbület tényleges nagyságától illetve a műtét során elért korrekció mértékétől.

Említésre méltó azon változók köre, amelyek a megadott minimális faktorsúlyt (0,25) el nem érve, lényegében egyik faktorba sem kerültek. Ilyenek az életkor, a nem és a műtét utáni gyógyszerfogyasztás változói. Ezek a változók relatív önmozgást mutatnak, összhangban a korábbi eredményekkel.

A faktorok közötti kapcsolatot tekintve az 1-3 faktor összefüggéseit fentebb elemeztük. Az 1 - 4 faktor kapcsolatáról megállapítható, hogy azok együtt mozognak, miszerint a növekvő fájdalom (növekvő faktorsúlyok) csökkentik a betegek baráti és társas kapcsolataikban betöltött szerepét. A kiértékelésből adódóan

erre a változásra is a növekvő faktorsúlyok a jellemzők. A 2-5 faktorok közötti relatíve laza kapcsolat pedig azt emeli ki, hogy a beavatkozás objektív és szubjektív hatásossága valahol mégis csak párhuzamosan mozog egymással (nagyobb korrekció, javuló önértékelés).

A szekunder faktoranalízis eredménye arra utal, hogy a faktorok nem csupán egyetlen dimenzió mentén mérik a páciens pszichoszociális státusát *(Illés és mtsai. közlés alatt)*.

8.3.3.4 Csoportképzés

Az SRS kérdőív 3 olyan kérdést tartalmaz (kérdőív utolsó 3 kérdése), mely egyértelműen a betegek megelégedettségére vonatkozik (megelégedettség, külső megjelenés változása, kezelés ismételt változása). A válaszok alapján megállapíthatjuk, hogy a betegeink jelentős része (megelégedettség tekintetében 87,6%-a, a külső megjelenés változása tekintetében 93,4%-a, míg a kezelés ismételt vállalása tekintetében 92,5%-a) egyértelműen pozitívan ítéli meg a műtét eredményeit. Ez a nemzetközi irodalomhoz viszonyítva is kiemelkedően jó eredménynek számít *(Haher és mtsai. 1999, White és mtsai. 1999)*. A beteg megelégedettséget reprezentáló 3 változó összegzéséből kialakított új változóból képzett 3 csoportot (1. – mindennel maximálisan elégedett, 2. – 1-2 pontos eltérés a megelégedettségben, 3. – 3 vagy több pontos eltérés a megelégedettségben) alapul véve cluster analízist végeztünk el, mely bizonyos fokú átrendeződést eredményezett. A három cluster markánsan különbözik egymástól. Ezek átlagait összevetve megkísérelhetjük a clusterek tipizálását is. Az ábra alapján az 1. clusterbe (225 beteg) azok sorolhatók, akik állapotuk egyértelmű, kifejezett, markáns javulásáról számoltak be a vizsgált változók tekintetében. A 2. cluster (148 beteg) átmeneti jellegűnek tekinthető, amennyiben az a mindennapi aktivitás, a szabadidős aktivitás, a fájdalom változás, valamint a mások megítélése tekintetében az 1. clusterhez viszonyítva minimálisan kisebb javulás detektálható. Ezzel ellentétben a 2. clusterben az önbizalom változás és az önértékelés változás jobb mint az 1. clusterben. Ez azt bizonyítja, hogy a betegeknél a műtét a csekélyebb aktivitás illetve fájdalomváltozás ellenére is jelentős önértékelésbeli valamint önbizalom növekedést eredményezhet, mely a társas kapcsolatokban tanúsított viselkedésre is pozitívan hat. A 3. clusterbe (88 beteg) azok a betegek tartoznak, melyeknél minden változóban csekélyebb mértékű javulást

értünk el. Ez a csekélyebb mértékű javulás is jelenős azonban, hisz ha az optimális változóktól való eltérést 12 fokozatú skálán jellemeznénk, a legnagyobb eltérés is csak 2 esetben érte el az 5. fokozatot, a többi változó tekintetében pedig ennél kisebb (3 vagy 4) volt (48. Ábra).

Átlagát tekintve mindhárom csoportban megfigyelhetünk kisebb-nagyobb mértékű fájdalomcsökkenést, mely legkifejezettebb az 1. míg legkisebb a 3. clusterben. A 2. cluster a kettő között helyezkedik el inkább az 1. clusterhez közelítve (49. Ábra).

Az 50. Ábra változói csupán árnyalják, de nem módosítják az eddig kialakult képet. Az 1. cluster nyilvánította ki a legpozitívabb véleményt minden esetben (pl. a legnagyobb arányban határozottan igenlik visszamenőleg is a beavatkozást, a külső megjelenésben is ők értékelik legjobbra a változást, és egyértelműen mindenki maximálisan elégedett is). A 2. cluster átmeneti jellegű: a külső megjelenés változása és a kezelés ismételt vállalása tekintetében alig térnek el az 1. clustertől, azonban a megelégedettség tekintetében inkább a 3. clusterhez állnak közelebb. A 3. cluster a semleges zónában helyezkedik el, pozitív deviációval.

8.3.3.5 Várható megelégedettség előrejelzése

Diszkriminancia analízist végeztünk arra nézve, vajon meg lehet-e jósolni a postoperatív megelégedettséget. A diszkriminancia analízis elvégzése során meglepő eredményt kaptunk a cluster hovatartozással mért megelégedettségre. A vizsgálat érdekes módon egyedül a preoperatív megelégedettség 3. változóját („Hogyan értékelné, ha élete hátralevő részét hátának jelenlegi állapotával kellene leélnie?") jelölte meg, mint a postoperatív megelégedettséggel korreláló tényező. Ez úgy értelmezhető, hogy betegünk minél rosszabbnak ítélte praeoperatív állapotát, illetve azt minél kevésbé tudta azt elfogadni, annál jobbnak ítélte a postoperatív eredményeket, annál elégedettebb volt a beavatkozással és annál szívesebben újra vállalná azt. Ellentétben ezzel minél inkább elfogadta praeoperativ invaliditását, annál kritikusabban szemlélte a műtét eredményeit. Ezen megállapításunkat támasztja alá azon tény is, miszerint a diszkriminancia analízis alapján a megelégedettség nincs összefüggésben más preoperatív változóval (preoperatív görbület nagysága, korrekció mértéke, preoperatív fájdalom stb.), tehát a változók befolyásoltsága teljesen szubjektív.

Ez számunkra azt a konzekvenciát jelenti, hogy a beteg megelégedettség gyakorlatilag független a beteg preoperatív statusától. Csak annál a betegnél lehetünk biztosak a műtét eredményességében, aki gerincgörbületét egyáltalán nem tudja psychésen elfogadni, legyen az akármilyen kicsi is. Ezzel ellentétben meg kell fontolni azon betegek műtétre kerülését, akik eljutottak odáig, hogy állapotukat elfogadják, hiszen ezek a betegek jelentős kritikával szemlélik a legjobb klinikai eredményeket is. Ezt még fokozza az a tény is, hogy a gerinc deformitások korrekciós műtétei kifejezetten nagy megterhelést jelentenek, melynek kitenni a betegeket egy bizonytalannak ítélt kimenetel esetén felelőtlenség lenne *(Illés és mtsai. közlés alatt).*

8.4 ROTÁCIÓS DISZLOKÁCIÓ

A 3D fejezetben bemutattuk, hogy a gerinc lokalizált, három-dimenziós deformitása a rotációs diszlokáció *(Duval-Beaupere és Dubousset 1972).* Mint azt elemeztük egyes dystrophiás betegségekben (pl. osteochondrodysplasia, neurofibromatosis vagy Marfan szindróma), két lordoticus, egymással ellentétes irányba rotálódó szegmentális görbület junctiojában található két csigolya az ellentétes rotáció következtében progresszíve kyphoticus helyzetbe diszlokálódik, nyíróhatást gyakorolva a gerinccsatorna környékére. Az alábbiakban egy beteg kapcsán bemutatjuk Marfan szindrómához társultan a progresszív rotációs diszlokáció előfordulását, majd a neurofibromatosishoz társuló súlyos deformitások kezelési lehetőségeit elemezzük.

8.4.1 Marfan szindróma

A Marfan szindróma a kötőszövetet érintő autosomalis domináns módon öröklődő betegség, melynek fő klinikai tünetei a csontvázra, a szemre és a cardiovascularis rendszerre lokalizálódnak *(Birch és Herring 1987, Duval-Beaupere és Dubousset 1972, Hobbs és mtsai. 1997, Kohlmeier és mtsai. 1995, Kumar és Guille 1994, Robins és mtsai. 1975, Sponseller és mtsai. 1997).* Igazolása klinikai kritériumokon alapszik. Az ocularis, cardiovascularis és sceletalis manifesztációk valamint a családi előfordulás közül legalább kettő igazolása szükséges a diagnózis felállításához *(Birch és Herring 1987, Robins és mtsai. 1975, Savini és mtsai. 1980).*

A betegségért felelős gének változó expresszivitása miatt ritka a négy fő tünet együttes jelenléte. A betegek jelentős része 1-1 morfológiai eltérést mutat, mely megjelenési formát gyakran illetik a „marfanoid" elnevezéssel. *(Hobbs és mtsai. 1997, Kohlmeier és mtsai. 1995, Sponseller és mtsai. 1997).*

Marfan szindrómában a gerinc deformitások incidenciája rendkívül magas, közel 80%. A deformitások közül leggyakoribb a scoliosis, melyhez társultan egyéb elváltozások is előfordulhatnak (spondylolysis,-olisthesis, spina bifida) *(Birch J. és Herring 1987, Robins és mtsai. 1975, Savini és mtsai. 1980).* A Marfan szindrómában észlelt scoliosisokra jellemző, hogy egyaránt érinti a nemeket, fiatalabb életkorban kezdődnek, általában kettős görbületűek, gyors progressziójú malignus görbületek, melyeket gyakran kísér fiziológiás görbületi inverzió, kifejezett gerincfájdalom, jelentős funkcióbeszűkülés *(Birch és Herring 1987, Robins és mtsai. 1975, Savini és mtsai. 1980, Tallroth és mtsai.1995).*

Számos specifikus radiológiai elváltozás kíséri, mint például a vertebralis dysplasia (dolichospondylia) – magas, concav falu csigolyatestek 1 fölötti magasság/szélesség hányadossal – kiszélesedett canalis spinalis. Emellett, osteoprosisra utaló radiológiai jelek is megfigyelhetők *(Hobbs és mtsai. 1997., Kohlmeier és mtsai.1995. Kumar és Guille 1994, Robins és mtsai.1975.).*

Esetünkben Marfan szindrómához társuló ritka deformitást sikerült leírni elsőként a világon *(Domán és mtsai. 2001).*

19 éves nőbetegünk ismert szívzöreje hátterében mitralis prolapsus következményes mitralis insufficientia igazolódott. Kék sclerája, szemlencse luxatioja, arachnodactyliája és generalizált izületi lazasága alapján a Marfan szindróma igazolódott. Kyphosissal társult kettős lumbalis scoliosisára 17 éves korában derült fény, mely miatt konzervatív kezelést kezdtek más intézetben. Gerinc deformitása fokozatosan progrediált, mely miatt klinikánkon jelentkezett.

Fizikális vizsgálat során balra convex felső, jobbra convex alsó lumbalis görbület mellett a sagittalis síkban lumbalisan anguláris kyphosis volt észlelhető (43/A,C Kép). A gerincmozgások jelentősen beszűkültek, kifejezetten fájdalmasak. Generalizált izületi lazaság volt kimutatható. Kék sclerája a jobb oldali szemlencse luxatioja és mindkét oldali myopiája igazolódott. Mitralis prolapsusa és

következményes mitralis insufficientiája hátterében ínhúr ruptura állt. Emellett tricuspidalis insufficientia és aorta dilatáció igazolódott.

Az elvégzett röntgenvizsgálat (44/A Kép), 3D rekonstrukció és CT vizsgálat (44/C,D Kép) a kettős lumbalis görbület junctiojában kyphosist igazolt, melynek hátterében az L2-es és az L3-as csigolya pseudoluxatioja állt a gerinc jelentős szöglettörését eredményezve. A diagnózis felállítása után észlelt progresszió miatt hátsó feltárásból korrekciós spondylodesist végeztünk, a neurológiai sérülés kivédésének céljából.

8.4.1.1 Megbeszélés

A Marfan *(Marfan 1896)* által leírt szindróma a leggyakoribb örökletes kötőszöveti megbetegedés, melyet teljes penetranciájú, változó expresszivitású autosomalis domináns gén örökít. Az átörökítés valószínűsége 50%. Spontán mutációk eredményezte sporadikus esetek is előfordulnak 15% gyakorisággal *(Birch és Herring 1987, Savini és mtsai. 1980, Sponseller és mtsai.1997)*. A betegség egységes vélemény szerint a mesodermából eredő szöveti elemek dysplasiájának tulajdonítható *(Kumar és Guille 1994, Savini és mtsai. 1980)*. Immunhisztokémiai kutatások szerint a 15. kromoszóma hosszú karján elhelyezkedő fibrillin gén mutációja felelős a Marfan szindróma tüneteinek kialakulásáért. A fibrillinek - a microfibrillumok alkotórészeként - az érfalak, a szemlencserögzítő rostok, a periosteum, az izületi szalagok, az extracellularis porcmátrix alkotóelemei, melyek károsodása a kötőszövet Marfan szindrómában észlelt eltéréseit eredményezi *(Dietz és mtsai. 1991, Hobbs és mtsai. 1997, Kumar és Guille 1994, Savini és mtsai.1980, Sponseller és mtsai. 1997, Spondeller és mtsai. 1995)*. Annak ellenére, hogy Marfan szindrómában a gerinc deformitások incidenciája magas, a betegség következtében kialakult csigolya pseudoluxatio ez ideig nem került ismertetésre. Az ismertetett esetben a kettős lumbalis görbületek junkciójában létrejött ellentétes rotációs mozgások következtében alakult ki a csigolya pseudoluxatio. A jelenség magyarázata a progresszív rotációs diszlokáció jelenségében keresendő *(Duval-Beaupere és Dubousset 1972)*. Az elváltozás abszolút műtéti indikációt képez, függetlenül a görbületek súlyosságától, mivel az idegi elemek torziója folyamatos veszélyeztetettséget jelent *(Domán és mtsai. 2001)*.

43. Kép: **Marfan szindróma**

P.J. 19 éves nő. Marfan szindróma talaján kialakult balra convex felső, jobbra convex alsó lumbalis görbület (A) mellett a sagittalis síkban anguláris kyphosis észlelhető (C). A korrekciós műtét során az oldalirányú görbületet is (B) valamint az anguláris kyphosist (D) is sikerült korrigálni.

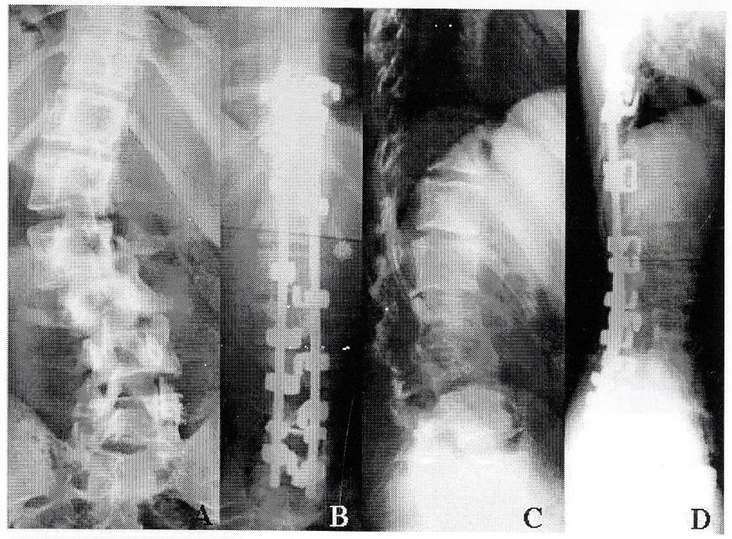

44. Kép: **Marfan szindróma**

P.J. 19 éves nő. Röntgenvizsgálat (A), 3D rekonstrukció (C) és CT vizsgálat (D) a kettős görbület hátterében az L2-es és az L3-as csigolya pseudoluxatioját igazolta.

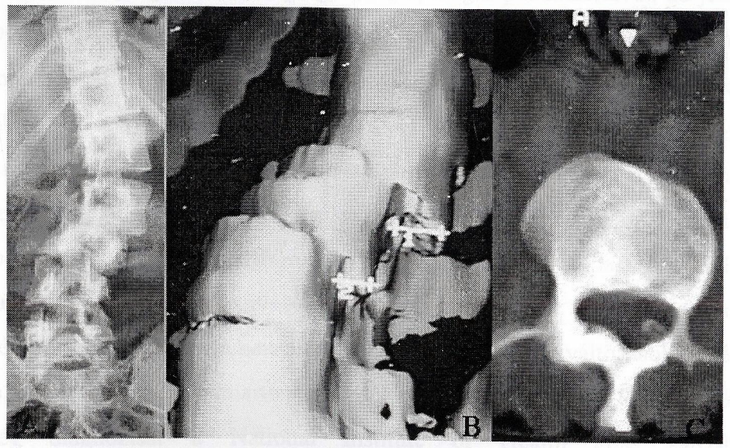

45. Kép: **Marfan szindróma**

P.J. 19 éves nő. A 3D rekonstrukciós CT (A) igazolta pseudoluxatio a korrekciós műtét eredményeként (B) megszűnt, amit postoperatív 3D rekonstrukció is igazol (C).

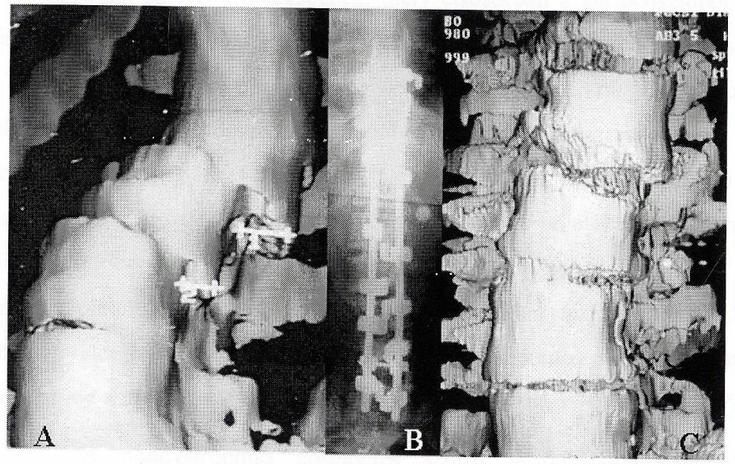

8.4.2 Neurofibromatosis

A neurofibromatosis (NF) az ecto-, meso-, endodermalis eredetű szöveteket egyaránt érintő viszonylag nagy, 1/3000 gyakorisággal előforduló, mindkét nemet egyforma mértékben és súlyossággal érintő, autosomalis domináns módon öröklődő progresszív betegség, állandó, magas penetranciával, de jelentősen különböző expresszivitással. Az emberiséget érintő egyik leggyakoribb mutáció, amelynek valószínűsége 10^4 nagyságrendű lehet gametánként és generációnként. Legalább az esetek felében új mutációról van szó *(Riccardi 1981)*. A magas mutációs aránynak az a magyarázata, hogy az adott betegség vagy tünetcsoport valójában nem egy betegség, hanem egy heterogén csoport. Genetikai szempontból legalább 4 különböző neurofibromatosis forma van, melyek közül a klasszikus NF (von Recklinghausen betegség) vagy NF-1 csoportba az esetek 90 %-a sorolható. A betegségre jellemző subcutan neurofibromák, pigmentált bőrelváltozások (café au lait foltok), és pigmentált iris hamartomák (Lisch-nodulusok) megléte *(Riccardi 1981)*. A betegség diagnózisát a National Institute of Health által 1987-ben a neurofibromatosisról rendezett Konszenzus Konferencián meghatározott kritériumok

(13. Táblázat) közül 2 vagy több teljesülése esetén mondhatjuk ki *(Kim és Weinstein 1997)*.

A neurocutan manifesztációk mellett, 10-50 %-ban skeletalis elváltozás társulhat az NF-1 betegséghez, mely elsősorban a gerincoszlopot érinti, különféle gerinc deformitások formájában *(Barta 1971, Crawford 1989, 1994, Holt 1978)*. A deformitások nem alkotnak homogén csoportot, nagy a görbületek variabilitása. Általában thoracalisan elhelyezkedő, rövid szegmentumú, nagy görbületek a jellemzőek, melyhez a fiziológiás görbületek jelentős mértékű kóros elváltozása társul. Hasonló jellegzetességeket mutató görbületek azonban mind a lumbalis, mind a cervicalis szakaszon előfordulhatnak *(Crawford 1989, Scott 1965)*. A gerinc görbületek megjelenésbeni diverzitásuk ellenére a csont dystrophia hiánya vagy megléte alapján két csoportba sorolhatók, melyek pontos elkülönítése mind a prognózis, mind a kezelés szempontjából meghatározó *(Kim és Weinstein 1997)*.

A nondystrophiás görbületek szoros hasonlóságot mutatnak az idiopathiás scoliosissal. Egyenlő arányban lehetnek balra és jobbra konvex görbületek, melyhez a sagittalis síkban akár lordosis, akár kyphosis társulhat. Idővel e görbületek egy része hajlamos dystrophiás jeleket mutatni, és ennek megfelelően viselkedni. A dystrophiás jelek megjelenésétől függetlenül az idiopathiás scoliosisokkal összevetve, magasabb e csoportban a fúziós csontmassza defektusa, a posztoperatív álizület megjelenése.

Dystrophiás csoportba az alábbi jellemző csontelváltozások esetén sorolhatjuk a gerinc deformitásokat *(Crawford 1994, Crawford és Bagamery 1986, Gould 1918, Hunt és Pugh 1961, Winter és mtsai. 1979)*:

- Kirágott, kivájt csigolyatestek ("scalopping") *(Casselman és Mandell 1979)*.
- Megcsavarodott, elvékonyodott bordák és harántnyúlványok.
- Megnyúlt, elvékonyodott, néhol defectussal bíró pediculusok.
- Kitágult gerinccsatorna és intervertebralis foramenek.
- Rövid nagyfokú görbület, jelentős csigolya rotációval, subluxált vagy teljesen dislocalt csigolyatestekkel.
- Paravertebralis lágyrész tömegek, neurofibromák előfordulása.

A dystrophiás görbületek általában thoracalisan elhelyezkedő, rövid szegmentumú, 4-6 csigolyát érintő, rendkívül nagy görbületek, melyhez a sagittalis síkban éles, angulált kyphosis társul. Emellett előfordulhatnak nem angulált kyphoscoliosisok, normál sagittalis görbületű scoliosisok, sőt lehetnek lordoscoliosisok is *(Brooks és Lehman 1924, Crawford 1986, Funasaki és mtsai. 1994, Hensinger 1977)*. A korán fellépő nagyfokú laesiók visszatarthatatlanul progrediálnak, cardiorespiratoricus és neurológiai tünetekhez vezetve, amelyek annak ellenére gyakoriak, hogy a canalis vertebralis a csontos elemek dystrophiája miatt kiszélesedett, több teret biztosítva a gerincvelőnek *(Girschick és mtsai. 1999, Miller 1936, Zeller és Dubousset 2000)*. Bár a szigorú diagnosztikus kritériumoknak megfelelő, ortopédiai kezelést igénylő neurofibromatosishoz társuló görbületek száma messze elmarad az idiopathiás scoliosisok számától, az a nehezen igazolható megérzésünk, hogy az idiopathiás görbületek egy része "forme fruste" neurofibromatosisnak köszönhető, s evvel nem állunk egyedül *(Cobb 1950)*. A deformitások kezelésében csak a korai, több lépésben végzett agresszív sebészi beavatkozás lehet hatásos. Hangsúlyozzuk, hogy a kezelési elvek jelentősen eltérnek az idiopathiás scoliosisnál megszokott terápiás elvektől, különösen a dystrophiás görbületek esetében.

8.4.2.1 Betegek

Klinikánkon neurofibromatosishoz társuló gerincgörbületek miatt 12 esetet kezeltünk.

A neurofibromatosis diagnózisát a 13. táblázatban közölt kritériumoknak megfelelően állapítottuk meg, szükség esetén gyermekgyógyász-genetikus bevonásával. A betegek dokumentációját az idiopathiás scoliosisok esetében már leírtaknak megfelelően értékeltük.

A 12 betegből 6 leány és 6 fiú volt. Az átlag életkor a műtét idején 17,5 év (11-23 év) (SD:4,7). A minimális követési idő 21 hónap, míg az átlagos 4,4 év (SD:2,7). Egyetlen görbületet, egy thoracalis jobbra konvex scoliosist fiziológiás kyphosissal soroltunk a nondystrophiás csoportba. A 11 dystrophiás görbület közül 5 thoracalis kyphoscoliosis, 3 thoracolumbalis scoliosis, 2 balra convex lumbalis görbület jelentős kyphosissal míg egy, lumbalis kyphosishoz társuló kettős

thoracolumbalis-lumbalis görbület volt. Kyphoscoliosisról akkor beszélünk, ha a kyphosis mértéke meghaladta az 50°-ot.

13. Táblázat: **A neurofibromatosis diagnosztikus kritériumai:**

- 6 vagy több café-au-lait folt, ami a legnagyobb átmérője > 5 mm prepubertás idején, és >15 mm a legnagyobb átmérőjén mérve a pubertás utáni életkorban.
- 2 vagy több bármely típusú neurofibroma, illetve 1 vagy több plexiform neurofibroma.
- Szeplők az axillaris vagy az inguinalis régióban.
- Opticus glioma.
- 2 vagy több Lisch nodulus (iris hamartoma).
- Elkülönült csontos laesio, mint pl. az os sphenoidale dysplasia vagy egy hosszú csöves csont cortexének elvékonyodása, álízülettel vagy anélkül.
- Elsőfokú rokon (szülő, testvér vagy utód) fenti kritériumnak megfelelő NF-1 betegsége.

A non-dystrophiás görbület esetében csak hátsó feltárásból végeztünk korrekciós spondylodesist, míg a dystrophiás görbületek kezelése során az alábbi eljárást követtük:

Preoperatív előkezelésként Halo felhasználásával tartós állandó húzást alkalmaztunk, melyet naponta több alkalommal kiegészítettünk a Cotrel-féle dinamikus trakcióval. Az előkezelés átlagosan 3 hét volt. Ezt követően a görbület lokalizációjától függően throracotomiából, vagy thoracolaparotomiából elvégeztük az érintett szakaszon a ventralis felszabadítást az intervertebralis discusok eltávolításával. A görbületek konkáv oldalára corticospongiosus csont spánt helyeztünk oly módon, hogy segítségével a kyphosis punctum maximumát magába foglaló, azt biztonsággal áthidaló corpodesist érjünk el. Az intervertebralis réseket borda őrleménnyel töltöttük ki. Az áthidaló corticospongiosus csont spánt minden esetben a beteg saját tibiájából nyertük. A betegeket ezt követően további 7-10 napra Halo trakcióra helyeztük, melynek során a testsúly □-át nem meghaladó súlyokkal állandó húzást végeztünk. Ezt követően hátsó feltárásból a Cotrel-Dubousset (CD) elveknek megfelelően *(Illés és Bellyei 1991)*, CDI vagy SCS Instrumentarium felhasználásával, a neutrális csigolyákat általában 2 szegmentummal meghaladó

korrekciós spondylodesisre került sor, a crista ileiből és/vagy a tibiából nyert autológ corticospongiosus csont felhasználásával.

A hátsó feltárás során elvégzett korrekció után minden esetben ébresztéses (wake-up) tesztet végeztünk a neurológiai funkciók intaktságának megállapítására. A betegeket a posztoperatív 4. napon keltettük fel, minden esetben Cheneau-típusú rögzítő fűzőben, melyet a rendszeres röntgenkontrollok függvényében 9-12 hónapig viseltek betegeink.

8.4.2.2 Eredmények

8.4.2.2.1 Nondystrophiás görbületek

Ahogy az előző fejezetben bemutattuk, nem homogén csoportról van szó. Az egyetlen nondystrophiás görbület esetében 16 éves leánynál 52°-os jobbra konvex scoliosis miatt végeztünk hátsó posterolateralis desist autológ csont felhasználásával CD Instrumentariummal. A görbület 16°-ra korrigálódott (korrekció: 36°, 69,2%). A háti kyphosis a műtét során 24°-ról 25°-ra növekedett. Utánkövetés alkalmával a 2 éves kontrollon sem dysplasiás csontelváltozások megjelenését, sem álízület kialakulását nem észleltük. Átépült fúzió mellett a frontális síkú görbületet 20°-nak, míg a sagittalis görbületet 30°-nak mértük, mely frontálisan 4°, sagittalisan 5° korrekció veszteséget jelent.

8.4.2.2.2 Dystrophiás görbületek

Az 5 thoracalis kyphoscoliosis közül 2 balra és 3 jobbra konvex scoliosis volt. A scoliosisok preoperatív átlagértéke 125,6° (SD:10,2°) volt, míg az átlagos kyphosis 97,4°-nak (SD:25,6) adódott. Kezelési elveinket a thoracalis görbületek esetében csak két betegnél tudtuk maradéktalanul megvalósítani. Az első esetben a preoperatív 108°-os görbületet 35°-ra (korrekció: 75°, 68,2 %) (46. Kép), míg a második esetben a 122°-os görbületet 45°-ra (korrekció: 79°, 63,7 %) sikerült korrigálni. A műtétek során a jelentős kyphosist is sikerült 72°-ről 44°, valamint 68°-ról 27°-ra korrigálni. A 2. év végén elvégzett kontroll vizsgálat során az első betegnél további 10°-os korrekciót, míg a második betegnél 3°-os korrekció veszteséget detektáltunk. A sagittalis görbületek esetében 7° ill. 4° foknak mutatkozott a korrekció veszteség.

46. Kép: **Neurofibromatosis**

H.E. 13 éves lány. Neurofibromatosis talaján kialakult 108°-os jobbra convex háti görbületet (A) ventralis felszabadítást követő hátsó korrekciós dezis során 35°-ra (B), sikerült korrigálni. A műtétek során a jelentős kyphosist sikerült 72°-ről (C) 44°-ra (D) korrigálni.

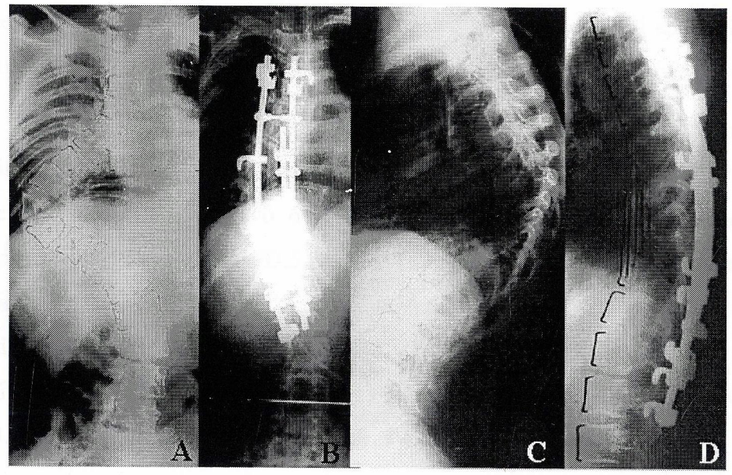

Egy betegünknél a ventralis felszabadítás során a mellkasból csecsemőfejnyi tumort (szövettani dg: neurofibroma) távolítottunk el. A teljes eltávolítás nem volt lehetséges, ugyanis a tumor a megnagyobbodott foramineken keresztül 4 nívóban a gerinccsatornába penetrált. A visszamaradt tumor oedemájával magyaráztuk, hogy 10 napos zavartalan halo-extensiot követően, a hátsó korrekciós műtétet során paraplegia alakult ki, melyet a wake-up teszt elvégzésekor észleltünk. A beültetett implantátum azonnali eltávolítása mellett döntöttünk, in situ desist végezve. Így a 136°-os görbületet csak 100°-ra, míg a 107°-os kyphosist 68°-ra sikerült korrigálni. A beteg hosszantartó rehabilitációs kezelés eredményeként minimális maradvány tünetek mellett visszanyerte mozgáskészségét, önállóan járt. 5 évvel a műtétek után betegünk panaszmentes, segédeszköz nélkül jár, egy egészséges gyermek édesanyja. Röntgenfelvételeken a frontális görbület 114°, míg a kyphosis 79° volt.

A két balra konvex kyphoscoliosis közül az egyik esetben a konkáv oldali Vl. borda a kitágult foramen intervertebralén keresztül a gerinccsatornába diszlokálódott, jelentős gerincvelői kompressziót okozva, mely azonban nem járt

neurológiai jelekkel. Félve a korrekció során fellépő esetleges neurológiai sérüléstől, az instrumentálástól és korrekciótól eltekintettünk, s csak ventralis és hátsó in situ desist végeztünk. Így a128°-os görbület 122°-os kyphosissal konzerválódott. A második esetben a durva rotációs diszlokáció ventralis fúziót eredményezett, melynek osteotomiájától eltekintve elülső és hátsó korrekció nélküli spondylodesist végeztünk az oldalirányú görbületet 126°, míg a kyphosist 118°-ban konzerválva.

A thoracolumbalis és lumbalis görbületek esetében minden betegünknél sikerült a kezelési stratégiánkat megvalósítani. Ennek eredményeként a preoperatíve átlagosan meglevő 68° (SD:6,8) görbületet 19°-ra (SD:6,8) sikerült korrigálni (korrekció: 46,8° [SD:5,8]; 69,5% [SD:10,3%]). Sokkal szembetűnőbb azonban a sagittalis görbületek korrekciója. Az összes betegnél meglevő kifejezett lumbalis kyphosist (átlag: -42°, SD: 5,5), (lumbalis lordosis normálisan pozitív előjelű) és átlag 23° (SD: 7,6) lordosist kialakítva sikerült korrigálni. Ez 65,7°-os (SD: 4,5), 157,2 %-os (SD: 25,4 %) korrekciót jelent (47-49. Kép).

47. Kép: **Neurofibromatosis**

M.Z. 13 éves fiú. Neurofibromatosis talaján kialakult csont dystrophia következtében 11 éves korban minimális lumbalis scoliosis észlelhető (A). A beteg fűzőkezelést kapott más intézetben. Két évvel később került intézetünkbe 88°-os jobbra convex scoliosissal, jelentős felsőtest dekompenzációval (B). A régióról készült 3D rekonstrukciós CT felvétel (C) mutatja a rotáció következtében teljesen kifordult L2-es csigolyát.

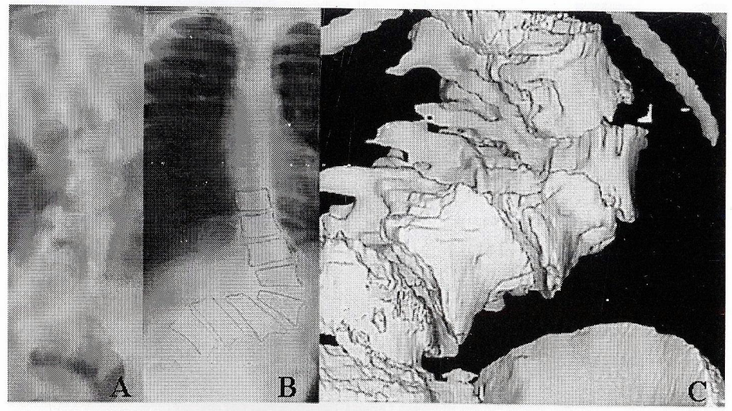

48. Kép: **Neurofibromatosis**

M.Z. 13 éves fiú. 11 éves korban a lumbalis lordosis még megtartott (A). A progresszív rotációs dislocatio következtében 2 év alatt 58°-os anguláris kyphosis alakult ki (B). A régióról készült sagittalis síkú 3D rekonstrukciós CT felvétel (C) mutatja a rotáció következtében teljesen kifordult L2-es csigolyát a következményes kyphosissal.

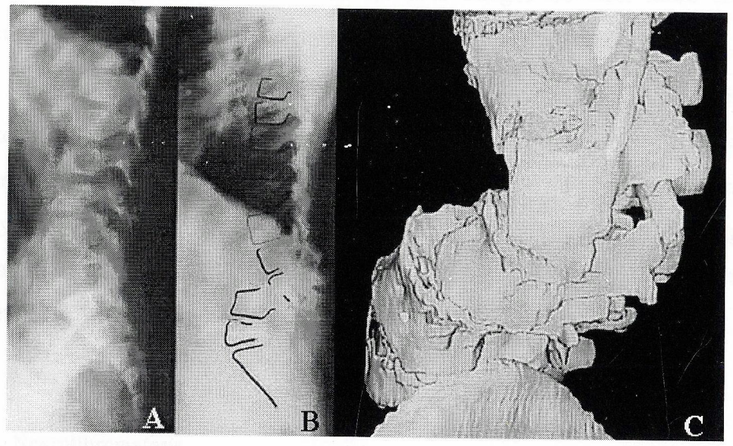

49.Kép: **Neurofibromatosis**

M.Z. 13 éves fiú. A beteg kezelése során ventralis felszabadítás és az elülső oszlop tibiából eredő csont spánnal történt rekonstrukcióját követően végzett hátsó korrekciós műtéttel a 88°-os (A) scoliosist 34°-ra sikerült korrigálni (B). A korrekciós műtétek eredményeként az 58°-os anguláris kyphosis (C)normalizálódott (D).

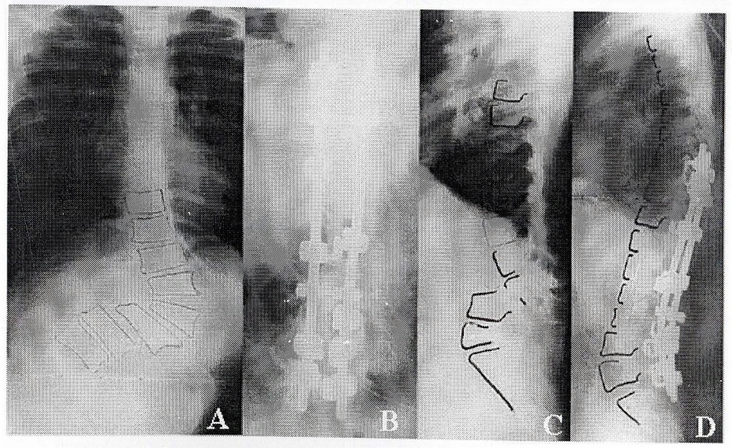

A műtétek után a makroszkóposan nagyon poroticusnak tűnő csontozat ellenére kapocs diszlokációs szövődményt nem észleltünk. Neurológiai szövődményt az előzőekben említett 1 eseten kívül nem észleltünk.

Az átlagos korrekció veszteség két évvel a műtétek után mind frontális, mind sagittalis síkban 3°. A 4,4 éves átlagos követési időre számított korrekció veszteség a frontális síkban 4,8°, míg a sagittalis síkban 5,4°.

Álizületet szériánkban 1 esetben észleltünk. Betegünk 4 évvel a korrekciós műtéteket követően autóbalesetet szenvedett, melyek után végzett kontroll röntgenfelvételeken észleltük először a korrekciós rudak törését. Feltárva a törött fémanyagot, álízület képződést figyeltünk meg a törés magasságában, egyebütt azonban jó csontos fúziót találtunk. A tört rudakat 2 dominóval rögzítettük, az álizületet nagy mennyiségű autológ spongiosával töltöttük ki (50, 51. Kép).

50. Kép: **Neurofibromatosis**

V.Zs. 17 éves fiú. Neurofibromatosis talaján kialakult kettős görbületű lumbalis scoliosis (A) ventralis felszabadítást követő hátsó korrekciós dezis során, sikerült korrigálni (B). A műtétek során a jelentős lumbalis kyphosist(C) sikerült megszűntetni (D). A D képen bejelöltük a ventralis feltárás során az elülső oszlop rekonstrukciójára hivatott csont spán helyzetét.

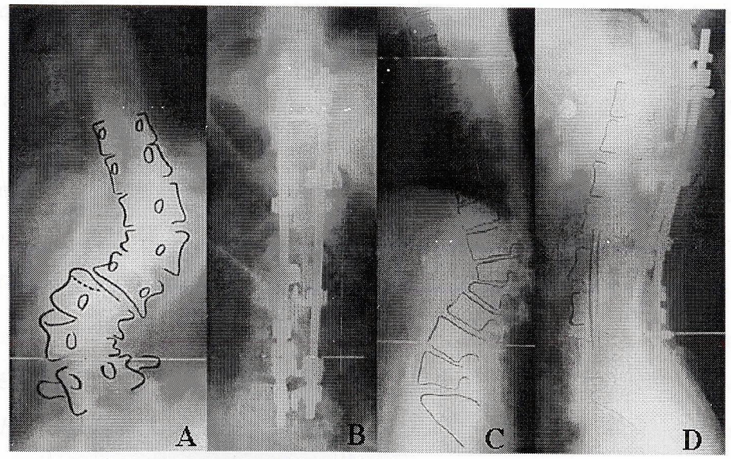

51. Kép: **Neurofibromatosis**

V.Zs. 21 éves férfi. 4 évvel a korrekciós műtéteket követően autóbaleset utáni röntgenfelvételeken észleltük a korrekciós rudak törését (A,C). Reoperáció során álízületet találtunk a törés magasságában. A tört rudakat 2 dominóval rögzítettük rekonstruálva mind a frontális (B), mind a sagittalis görbületi korrekciót (D), majd az álizületet nagy mennyiségű autológ spongiosával töltöttük ki. Az álizület az első műtét során ventralisan behelyezett csont spánok felett alakult ki.

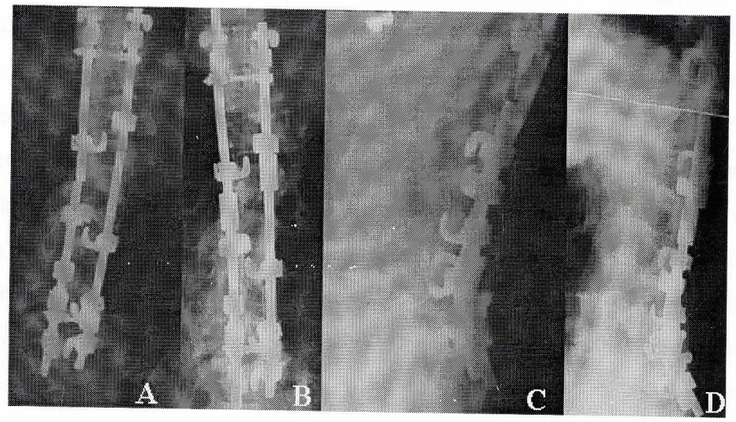

8.4.2.3 Megbeszélés

Gerinc deformitások ellátásával foglalkozó kórházak beteganyagának 2-3%-át teszi ki a neurofibromatosishoz társuló gerincgörbületek csoportja *(Calvert és mtsai. 1989)*, ami anyagunkban is helytálló (502 scoliosis miatt műtéti korrekción átesett betegünkre 12 neurofibromatosishoz társuló eset jut). Kezelésük már csak abból a szempontból is kihívást jelent, hogy nem izoláltan a mozgató apparátust érintő elváltozásról van szó, hanem szinte az összes szervrendszert (központi idegrendszer, látórendszer, bőr és függelékei, gastrointestinum, stb.) károsító kórképről, ami elengedhetetlenné teszi a multidiszciplináris megközelítést *(D'Agostino és mtsai. 1963)*.

Gerinc deformitások szempontjából a két legfontosabb szempont véleményünk szerint a korai diagnózis és az azt követő műtéti kezelés *(Betz és mtsai. 1989, Funasaki és mtsai. 1994)*, valamint a nondystrophiás/dystrophiás deformitások megkülönböztetése. Ez sajnos saját eseteinkben sem történt így. Mind a 11 dystrophiás görbülettel bíró betegünket, több éves fűző viselés mellett észlelt jelentős

progresszió után utalták klinikánkra. Ezt tükrözi, hogy betegeink átlagos életkora a műtét idején viszonylag magas volt (17,5 év). Dystrophiás görbületek esetében azonban sem a progresszió megállítására, sem annak mérséklésére a fűző kezelés nem alkalmas *(Winter és mtsai. 1979)*. A neurofibromatosis külső jeleinek megléte esetén kutatni kell a skeletalis dystrophia jeleit a mielőbbi műtéti kezelés megkezdése céljából. Ezek késői felismerése miatt a deformitások gyakran akkor kerülnek műtéti kezelésre, amikor a kombinált műtétek eredményei is bizonytalanok. Az érv, hogy a fiatal korban elvégzett spondylodesis jelentős elmaradást okoz a növekedésben, nem bizonyított. Az időben elvégzett beavatkozás során az elmerevítendő gerincszakasz rövid kiterjedésű, így érdemi magasság csökkenéssel a betegeknek nem kell számolniuk. A dystrophiás görbületek kezelése során, obligát módon elvégzett mellső és hátsó feltárás során kialakított 360°-os fúzió kivédi a crancshaft fenomént is, így a műtétek bármely életkorban elvégezhetők. Természetesen kerüljük a túldiagnózist is. Ennek érdekében, von Recklinghausen-betegségre a National Institute of Health által ajánlott, csak megfelelő számú és méretű café-au-lait foltot tekintsünk kórjelzőnek, kutatva az egyéb kritériumok meglétét is *(Chaglassian és mtsai. 1976, Crowe és Schull 1953)*.

A nondystrophiás görbületek szoros hasonlóságot mutatnak az idiopathiás scoliosissal. Kezelésük Crawford *(Crawford 1994)* ajánlásait szem előtt tartva 20° alatt obszerváció, 20°-35° között fűző viselete, 35°-45° között a hátsó korrekciós spondylodesis instrumentariummal. 60° felett kettős műtét, elülső feltárásból végzett corpodesist követő hátsó korrekciós spondylodesis jön szóba. Fontos a szoros követés, hiszen a deformitások egy része dystrophiás jelek nélkül is hajlamos a progresszióra.

A preoperatív CT kontrasztanyaggal, MRI, myelographia elvégzése mindegyik csoportban indokolt, az intraspinalis térfoglalás, így neurofibromák, meningocele, dura ectasia kizárására *(Crawford 1989)*. A korrekció után kialakuló paraplegia leggyakoribb oka ugyanis, az intraspinalis térfoglalás gerincvelőre gyakorolt komprimáló hatása. Esetünkben is valószínűleg ez volt az intraoperatíve kialakult paraplegia oka *(Curtis és mtsai. 1969, Lonstein és Winter 1980, Rockower és mtsai. 1982)*. Mivel a neurofibromatosishoz társuló nyaki gerinc elváltozások is tünetmentesek lehetnek, a kivizsgálási protokollba fel kell venni a kétirányú nyaki

gerinc röntgenfelvételt is *(Craig és Govender 1992)*, evvel elkerülhető, hogy az intubációs narcosisnak végzetes szövődménye legyen.

Dystrophiás görbületek mindegyikére jellemző a rapid progresszió. Műtéti előkészítésként nagyon óvatos, tartós húzást alkalmazunk. Ez neurológiai szövődmények létrejötte nélkül megszüntetheti a progresszív rotációs diszlokáció, esélyt teremtve az eredményes korrekcióra. Skeletalis érettség után, 50°-nál kisebb kyphosis esetén megkísérelhető önmagában a hátsó fúzió végzése, ha a scoliosis mértéke 20°-40° között van. Fiatalabb életkorban, valamint nagyobb görbületek esetén mindig törekedni kell az elülső-hátsó fúzióra, különben magas álízület képződési aránnyal, további progresszióval ill. crankshaft fenoménnal kell számolni *(Kim és Weinstein 1997, Siroi és Drennan 1990)*. Gyakran még a kombinált műtéti eljárás sem eredményez szolid fúziót. Ennek elsődleges oka lehet a corpodesis elégtelen kiterjedése. Emiatt a hátsó feltárás során mindig ajánlott a neutrális csigolyák fúzióba foglalása. Sokkal fontosabb azonban az elülső feltárás során behelyezett corticospongiosus tibiaspán helyzete. Progresszív rotációs diszlokációban levő csigolyákon a ventralisan beültetett csont graftok a deformitást létrehozó erőkre merőlegesen elhelyezkedve tudnak optimális hatást elérni. Ez frontális síkban a görbület konkáv oldala. Így csak a konkáv oldalon behelyezett graft tudja biomechanikailag ellátni kitámasztó szerepét *(Schufflebarger 1989)*.

Beteganyagunkban a fúziós defektusok alacsony előfordulási aránya a korrekt műtéti technikával, és a rövid követési idővel magyarázható. Saját esetünkben nem kizárható a trauma okozta törés sem, de sokkal valószínűbbnek tűnik, hogy a mellső feltárás során beültetett tibiaspán nem teljesen hidalta át a dystrophiás csontelváltozás következtében kialakult kyphosist. Mivel szolid fúzió mellett is előfordulhat a görbület progressziója, egyes szerzők bizonyos rendszeres időközönként elvégzik a gerincfúzió augmentálását. *(Sirois és Drennan 1990)*.

A CD elvek szerint alkalmazott implantátumok nemcsak az idiopathiás *(Illés és Bellyei 1991)*, hanem a neurofibromatosishoz társuló görbületek esetén is sikerrel alkalmazhatók *(Holt és Johnson 1989, Schufflebarger 1989)*.

A neurofibromatosishoz társuló dystrophiás görbületek műtéti kezelése igen nagy kihívás, mivel a dystrophiás csigolya csontállománya kifejezetten puha, lágy, gyakran meghiusítva korrekciós implantátumok behelyezését *(Kim és*

Weinstein 1997). A csontszerkezet változása, valamint a kialakult csontos fúzió mellett gyakran észlelt progresszió is úgy értékelhető, mint egy lehetséges szisztémás csontbetegség jele *(Sirois és Drennan 1990)*.

8.4.3 Csontminőség vizsgálata

A megváltozott csontminőség oka, a csigolya dystrophia eredete nem ismert. Kiváltó okként osteomalacia, meningocelék és neurofibromák okozta szekunder erozív elváltozások, endokrin zavarok és mesodermalis szöveti fejlődési rendellenesség merültek fel *(Cook és mtsai. 1987, Mirra 1989)*.

Az osteoporosis az idős populáció egyik legfőbb problémája, előfordulása gyermek és fiatal felnőtt korban ritka. A NF-1 nem szerepel a Greene által összeállított, osteoporosist okozó genetikai betegségek listáján *(Greene 1994)*. Ugyanakkor az osteoporosis az idiopathiás scoliosisos lányok egy részében jellemzőnek tekinthető *(Chen és mtsai. 1999, Thomas és mtsai. 1992)*, és a felnőtt korú gerinc deformitásos betegeknél is tapasztalható csont denzitás csökkenés *(Cook és mtsai. 1987)*. Az osteoporosis és gerincdeformitás társulása előfordul más betegségben is (pl. juvenilis idiopathiás osteoporosis és társuló kyphosis) *(Greene 1994)*.

Ezen vizsgálat célja, hogy kimutassa az osteoporosis ill. osteopenia jelenlétét vagy hiányát az 1-es típusú neurofibromatosisban szenvedő, gerinc deformitásos betegeknél, melyhez a test különböző területein elvégzett DXA-vizsgálatokat, illetve a csontanyagcserére irányuló, relatíve egyszerű biokémiai vizsgálatokat alkalmaz segítségként.

8.4.3.1 Beteganyag és módszer

Jelen fejezetben a PTE ÁOK Ortopédiai Klinikáján gondozott azon betegeink praeoperatív keresztmetszeti analízisét végeztük el, akiknek NF-1 betegség talaján kialakult súlyos gerinc deformitása van. Az NF-1 diagnózisát a National Institute of Health által 1987-ben a neurofibromatosisról rendezett Konszenzus Konferencián meghatározott kritériumok (13. Táblázat) közül 2 vagy több teljesülése esetén állítottuk fel *(Kim és Weinstein 1997)*. A gondozott 36 NF-1-ben szenvedő beteg közül 12 beteg, 6 lány, 6 fiú került vizsgálatra. A vizsgálat idején a betegek

átlagéletkora 19,1 év (7,6-42,7) volt. A klinikai észlelés előtt 6 hónapot meghaladóan fűzőt viselő betegek nem vettek részt a vizsgálatban, kizárandó az immobilizáció következtében kialakuló esetleges csont denzitás csökkenés zavaró hatását. Azon betegek sem kerültek vizsgálatra, akiknél az NF-1 mellett a csont-anyagcserét, ill. a Ca-metabolizmust befolyásoló állapot állt fenn.

A görbületeket álló, anteroposterior, ill. laterális irányú teljes gerinc röntgenfelvételek segítségével vizsgáltuk. A Cobb-szögértékeket mind a sagittalis, mind pedig a frontális síkban meghatároztuk.

A csontszövet fajlagos ásványi anyag tartalmát (Bone Mineral Content, BMC), ill. fajlagos ásványi anyag sűrűségét (Bone Mineral Density, BMD) minden betegnél ugyanazon DXA-berendezés (QDR 4500C, Hologic Inc., Waltham, USA) segítségével mértük meg. A mérés helyei mindkét oldali combnyak és a lumbalis gerinc az L1, L2, L3, L4 csigolyák szintjében. A DXA géphez tartozó standard referencia értékeket használva meghatároztuk a T-score – az aktuális denzitás és az élet során elérhető maximális denzitás aránya – valamint Z-score – aktuális denzitás és az adott életkornak megfelelő maximális denzitás aránya – értékeit. A lumbalis gerinc BMD értéke hasznos paraméter a nem-operáltak vizsgálatára, mivel a betegek mindegyikénél thoracalis görbület állt fenn.

Biokémiai vizsgálatok céljára a reggeli első vér- és vizeletmintát használtuk, kivéve az aminosav- és glükózaminoglikán ürítés meghatározását, mely 24 órás gyűjtött vizeletből történt. A tubularis foszfát reabszorpció (TRP) értékét a következő képlettel számoltuk: $TRP\ \% = \left[1 - \frac{Up * SEcreat}{Ucreat * SEp}\right] * 100$ melyben az Up: a vizelet foszfát koncentrációt, *SEcreat:* a szérum kreatinin koncentrációt, *SEp:* a szérum foszfát koncentrációt, és *Ucreat:* a vizelet kreatinin koncentrációt jelenti. A Ca- és húgysav-ürítést különböző arányszámok segítségével is kifejezhetjük, úgymint Ca/CREAT, U/CREAT, és Ca/Mg.

Az alkalmazott mérési módszerek az alábbiak voltak: a szérum PH-szintet I-125 radioimmunoassay (RIA) segítségével, IRMA-kittel; a T4 és T3 szintet immunkémiai módszerrel, Axxym analizátorral és Abbott-reagenssel; a szérum és a vizelet pH-t és a Htc-értéket Cell-dyn 3500 automata analizátorral és Abbott-reagenssel, a szérum és vizelet Ca és Na szintet automata lángfotometria

segítségével, EFOX és Perkin-Elmer-fotométerrel; a szérum és vizelet P szintet kolorimetria segítségével, Hitachi 927 automata analizátorral, Boeringer-Roche-kittel; a szérum és vizelet Mg szintet atomabszorpciós lángfotometria segítségével, AAS 20 Varian berendezéssel és Boeringer-Roche-kittel, a szérum ALP és GPT szintet kinetikus optimizált atomabszorpciós módszerrel, Hitachi 927 automata analizátorral és Boeringer-Roche-kittel; a szérum savi foszfatáz szintet kinetikus optimizált atomabszorpciós módszerrel, AAS 20 Varian berendezésssel, Boeringer-Roche-kittel; a szérum és vizelet CREAT értéket a Jaffe-reakció alapján LKB 7400 fotométerrel; a szérum összfehérje szintet a biuret-reakció alapján Hitachi 927 automata analizátorral és Boeringer-Roche-kittel határoztuk meg.

Statisztika: Az összefüggések kimutatására egymintás t-próbát BIOMEDICAL PROGRAM / DYNAMIC Release 7.0 *(Dixon 1992)* és lineáris regressziós analízist alkalmaztunk (Stata-Windows Version 6.0, Stata Corp. College Station, TX). A szignifikancia szintet p=0,05-ben állapítottuk meg.

8.4.3.2 Eredmények

8.4.3.2.1 A lumbalis gerinc és a combnyak BMD értékei

Mind a 12 betegnél kiszámítottuk a lumbalis gerincre és a combnyakra vonatkozó BMD érték átlagát, ill. az átlag standard deviációját (SD). A T-score és az életkor specifikus Z-score értékeit minden esetben ugyanazon DXA-gép referencia-adatainak tükrében fejeztük ki, és hasonlítottuk össze a normál populáció átlagával (amit egyezményesen 0±SD-nak vettünk). A lumbalis gerincre vonatkozóan a T-score értékei minden beteg esetében 1xSD-nél nagyobb mértékben maradtak a normál populáció átlaga alatt, a 12-ből 11 esetben pedig a különbség a 2,5xSD-t is meghaladta, mely a WHO definíciója szerint az osteoporosis betegség fennálltát jelzi (betegeink T-score értékeinek átlaga: -3,9) *(Mirsky és Einhorn 1998)*. A sokkal jelentősebb életkor specifikus Z-score értékeket vizsgálva hasonló eredmény született: minden beteg esetében legalább 1xSD volt a csökkenés mértéke, 9 betegnél pedig 2,5xSD alatti érték adódott. A Z-scoreok lumbalis gerincre vonatkozó átlagértéke –2,7-nek adódott.

A combnyak területén 9 betegnél történt DXA-vizsgálat, mely a következő eredményekkel szolgált: a normál populáció átlagához viszonyítva 2,5xSD-nél nagyobb volt a csökkenés mértéke 5 betegnél, és legalább 1xSD volt az eltérés a másik 4 beteg esetében is, ha a fiatal felnőttek átlagértékével vetettük össze. A T-score combnyakra vonatkozó átlagértéke –2,4 lett. (14. Táblázat)

8.4.3.2.2 A scoliosis/kyphosis és a BMD értékek kapcsolata

A scoliosisok szögértékének átlaga Cobb szerint mérve 89,1° (40°-160°), míg a kyphosisok átlaga 86,6° (42°-142°) lett. Azokban a betegekben, ahol a scoliosis szögértéke nagyobb volt, a lumbalis gerinc BMD értékei, valamint Z-score értékek általában kisebbnek adódtak (51. Ábra). Ez a fordított korreláció statisztikailag is igazolható (Student t -próbával p=0,001; lineáris regressziós analízissel p=0,05 és R^2=0,404). Hasonló, fordított korreláció áll fenn a kyphosisok szögértéke és a lumbalis gerinc Z-score értékei között, de ez az összefüggés statisztikailag nem szignifikáns (Student t-próba p= 0,001, de a lineáris regressziós analízisnél $0,05<p<0,1$). (52. Ábra)

8.4.3.2.3 Biokémiai vizsgálatok

A laboratóriumi vizsgálatokat a rutinszerű járóbeteg-, ill. preoperatív szűrés részeként végeztük el. Az eredményeink közül a vizsgálat szempontjából fontos adatokat a 15. és 16. táblázat mutatja. A GAG-ürítés normál értéke életkorfüggést mutat, ezért a referenciatartományok a klinikai laboratórium adatai szerint a következőképpen alakulnak: 6-9 év között 4,9-8; 10-14 év között 3,4-5,6; 15-19 év között 1,9-3,9; 20-50 év között pedig 0,6-2,6 mg/mmol. Egy betegnél sem találtunk szignifikáns mértékű eltérést a klinikai laboratórium referenciaadataihoz képest [Szérum pH: 7,38 (SD: 0,02); Htc:0,41(SD: 0,02); SGPT: 14 (SD:3); U:215 (SD:65); Prot: 74,9 (SD:2,9); Chol: 4,6 (SD:0,9); vizelet Ca: 3,03 (SD:1,06); P: 38,94 (SD:18,63); Mg: 6,7 (SD:3,66); Na: 226,8 (SD:37,75); Creat: 10,34 (SD: 2,75); U: 3,79 (SD: 1,23)]. A szérum P és ALP átlagos szintjének nem szignifikáns emelkedése, illetve az egyéni különbségek nem eléggé relevánsak ahhoz, hogy az osteoporosis pathomechanizmusáért felelősek lehetnének.

14. Táblázat: **A gerinc görbületek és a csont denzitás kapcsolata**

				Deformitás		DXA	
Betegek	**Nem**	**Testsúly**	**Kor**	**Scoliosis**	**Kyphosis**	**Lumbalis gerinc**	
						BMD	**Z-score**
		(kg)	(év)	(Cobb fok)	(Cobb fok)	(g/mm^2)	
1.	Ffi	59	18,3	90	90	0,777	-2,6
2.	Nő	36	7,6	45	42	0,451	-3
3.	Ffi	38	14,1	70	65	0,545	-3,1
4.	Nő	42	42,7	114	146	0,705	-2,8
5.	Ffi	56	25,4	105	115	0,769	-3,19
6.	Ffi	45	17,7	40	60	0,875	0,11
7.	Nő	40	15,4	60	60	0,665	-1,47
8.	Nő	43	25,8	135	100	0,755	-2,6
9.	Nő	29	9,9	50	45	0,485	-2,9
10.	Nő	21	10,8	160	140	0,42	-2,41
11.	Ffi	55	17,7	70	61	0,77	-1,78
12.	Ffi	40	23,5	130	115	0,613	-4,35
Átlag		**42**	**19,1**	**89,1**	**86,6**	**0,65**	**-2,5**
SD		**7,4**	**6,9**	**33,3**	**31,1**	**0,12**	**0,75**

8.4.3.3 Megbeszélés

A gerinc deformitások kialakulása 1-es típusú neurofibromatosisban, adolescens idiopathiás scoliosisban (AIS) és az idős korú populációban nem teljesen tisztázott. Leírtak már összefüggést az AIS és az általános csontminőség-romlás, illetve az idős kori kyphosis/scoliosis és az osteopenia között *(Cook és mtsai. 1987, Theveno és mtsai. 1987)*. Az alacsonyabb BMD-értékek az AIS-ben szenvedő betegeknél gyakorlatilag jellegzetesnek tekinthetők *(Cheng és mtsai. 1999)*.

A NF-1 egy részében előforduló csont-sajátosságokat korábban osteodystrophiás és hypoplasticus eredetűnek tekintették, de a csontot nem infiltrálta neurofibromatosus szövet: a scolioticus gerincek boncolása során nem sikerült kimutatni, hogy a kóros csonton belül neurofibromatosus szövet fordulna elő *(Mirra 1989)*. Az osteodystrohia és a hypoplasia okai nem ismertek. Mindezidáig a NF-1-ben

előforduló osteopeniát/osteoporosist nem írták le a szakirodalomban, és maga a betegség sem szerepelt az osteoporosissal társuló kórképek között, bár az intraoperatív észlelések nagymértékben lágy csigolyákat mutattak *(Greene 1994)*.

51. ábra: **A scoliosis és lumbalis gerincen mért BMD kapcsolata.**

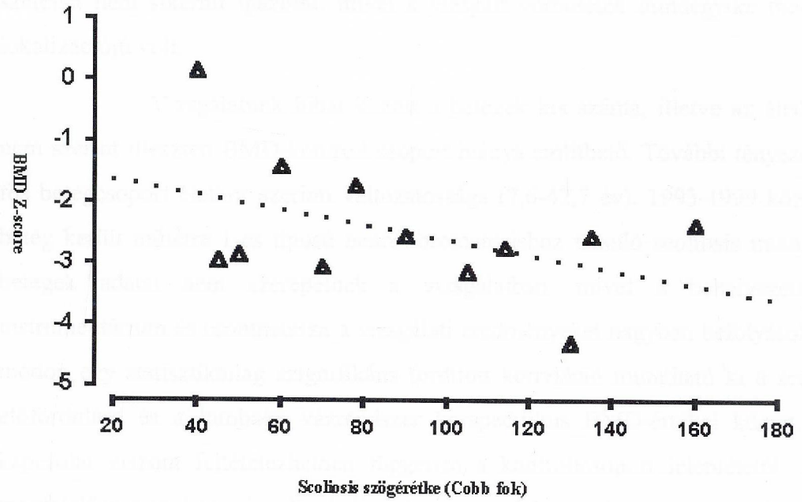

52. ábra: **A kyphosis és a lumbalis gerincen mért BMD kapcsolata.**

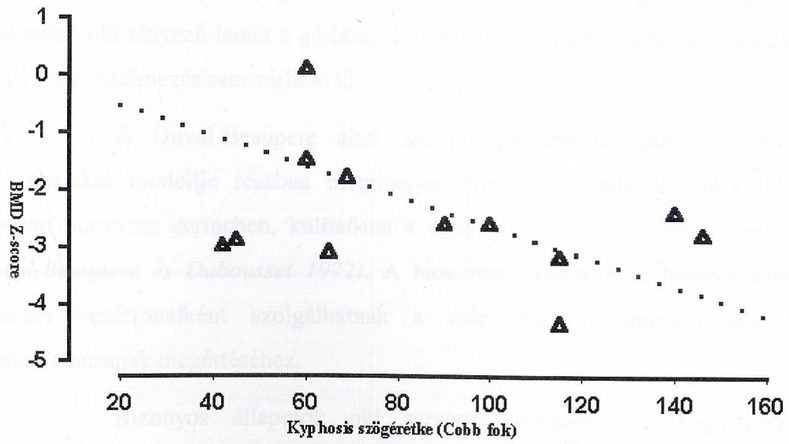

Az általunk elvégzett csont-denzitometria eredményei alátámasztják az osteoporosis/osteopenia szinte általános jelenlétét neurofibromatosissal társuló scoliosisban, ill. kyphosisban *(Illés és mtsai. 2001)*. Az L1-L4 csigolyák szignifikánsan csökkent Z-score értéke mellett a combnyak T-score értékének csökkenése is statisztikailag szignifikáns, ami az axiális vázrendszer általános érintettségét mutatja. A lumbalis gerinc értékeit befolyásoló morfológiai elváltozások szerepét nem sikerült igazolni, mivel a vizsgált görbületek mindegyike thoracalis lokalizációjú volt.

Vizsgálatunk hibái között a betegek kis száma, illetve az életkor és nem szerint illesztett BMD-kontroll csoport hiánya említhető. További tényező a 12 fős betegcsoport életkor szerinti változatossága (7,6-42,7 év). 1993-1999 között 12 beteg került műtétre 1-es típusú neurofibromatosishoz társuló scoliosis miatt, ezen betegek adatai nem szerepelnek a vizsgálatban, mivel a behelyezett fém instrumentárium és csontmassza a vizsgálati eredményeket nagyban befolyásolja. Ily módon egy statisztikailag szignifikáns fordított korreláció mutatható ki a scoliosis előfordulása és a lumbalis vázrendszer korspecifikus BMD-értékei között, ez a kapcsolat viszont feltételezhetően független a kontrollcsoport jelenlététől. Ennek megfelelően a scoliosis és a lumbalis osteoporosis közti párhuzam igen valószínűnek tűnik. Ezért javasoljuk az enyhe görbülettel, de nagyfokú osteoporosissal bíró NF-1-es betegek megkülönböztetését, mivel a neurofibromatosis általában korábban kerül felismerésre, mint a társuló gerinc deformitás, ennél fogva az osteoporosis is korábban detektálható *(Hensinger 1977)*. Adataink nem jelzik, hogy a csont denzitás csökkenése oki tényező lenne a görbületek mértéke és progressziója szempontjából, de egy ilyen értelmezés sem zárható ki.

A Duval-Beaupere által ajánlott progresszív rotációs dislocatio biomechanikai modellje részben megmagyarázhatja a görbületek kialakulását a súlyosan poroticus gerincben, különösen a dystrophiás kyphoscoliosisok esetében *(Duval-Beaupere és Dubousset 1972)*. A biokémiai adatok és a betegek klinikai története vezérfonalként szolgálhatnak a már leírt osteoporosis lehetséges mechanizmusának megértéséhez.

Bizonyos állapotok oki szerepe kizárható: (a) Hyperthyreosis kizárható, mert a T3, T4, TSH-szintek normálisak. (b) A PTH, vizelet P és TRP

értékei normálisak, ami kizárja primer és secundear hyperparathyreosis jelenlétét. (c) Cushing-szindróma szintén kizárható a jellegzetes klinikai tünetek hiánya és a normális elektrolit szintek miatt. (d) Rachitis sem jöhet szóba, mivel a végtagok nagy ízületeinek röntgenvizsgálata normál epiphysiseket és metaphysiseket mutatott. (e) Skorbut, homocystinuria és nutritív eredetű osteopenia is kizárható a klinikai bizonyítékok hiánya révén. (f) Renalis eredet valószínűtlennek tekinthető, mivel a TRP értékek nem utalnak tubularis zavarra. Hypercalciuria sem lehet oki tényező, mert a Ca/CREAT átlagértéke 0,7 alatt van. A U/CREAT érték 0,6 alatt van, ami kizárja hyperuricosuria jelenlétét. A vizelet Ca/Mg arány 1-nél kevesebb, ami a Ca-veseköveségre való hajlam hiányát jelzi (10,19,22). (g) Kollagén anyagcserezavar előfordulását nem vizsgáltuk részletesen, de a normális GAG- és aminosav-ürítés korrelál a korábbi megfigyelésekkel, melyek során AIS-ben kizárták a kollagénért felelős gének mutációját *(Carr és mtsai. 1992)*. A NF-1 gén újabban történő sikeres elkülönítésének ellenére a betegség különféle manifesztációinak pathomechanizmusa még további tisztázásra vár *(Gutmann és Collins 1993)*. A gén által kódolt fehérjék a sejtnövekedés szabályozásában játszanak szerepet. Ezek az eredmények a jelenlegi ortopédiai gyakorlatban némi segítséget nyújthatnak abban, hogy a veszélyeztetett populációnál kialakult gerinc deformitások prognózisa, a megfelelő kezelés kiválasztása és annak esélyeinek megítélése minél pontosabban megállapítható legyen.

Bár korábbi közleményekben írtak NF és hypophosphataemiás osteomalacia társulásáról *(Lambert és Lips 1989)*, és újabban beszámolnak gyermekkori hypophosphataemiában a lumbalis gerinc alacsony BMD-értékeiről *(Girschick és mtsai. 1999)*, ismereteink szerint jelen közlemény az első, amely 1-es típusú neurofibromatosisos betegek szisztémás, osteoporosis irányba történő vizsgálatáról számol be. Eredményeink ugyan nem adnak pontos magyarázatot az osteopenia kialakulására, de megerősítik az összefüggést a BMD csökkenése és a kyphoscoliosis súlyossága között. Ezt mindenképpen figyelembe kell venni a műtétek tervezésekor. A rutinszerű vér- és vizeletvizsgálat nem megfelelő az osteopenia pontos osztályozására. További vizsgálatok szükségesek annak kiderítésére, hogy az osteoporosis preoperatív és/vagy posztoperatív kezelésének mennyire van létjogosultsága neurofibromatosisos, kyphoscoliosisos betegek esetében.

15. Táblázat:

Betegek	Laborkémiai eredmények											
	Vérből											
	PTH	Ca	P	Mg	Na	ALP	ACP	SGPT	Creatinin	Húgysav	Összfehérje	Összcholesterin
1.	60	2,39	2,16	0,84	134	623	18,3	21	60	207	73,7	3,35
2.	60	2,48	2,05	1,05	137	690	22,5	19	60	252	76,0	5,52
3.	9	2,36	2,70	0,74	140	509	28,4	15	60	359	75,9	4,01
4.	10	2,23	1,47	1,07	132	134	4,0	10	75	137	76,20	6,14
5.	30	2,29	1,47	0,87	137	293	7,5	18	60	234	79,5	3,04
6.	30	2,13	2,07	0,75	144	216	5,0	12	84	339	78,8	3,21
7.	80	2,26	2,12	1,00	142	148	3,3	10	65	268	79,9	4,89
8.	150	2,43	1,42	0,84	135	137	20,6	11	60	134	75,7	6,83
9.	130	2,40	2,37	0,83	138	540	13,8	15	70	162	71,1	4,32
10.	40	2,39	1,62	0,83	129	372	9,9	13	70	150	72,8	4,59
11.	9	2,51	1,82	0,71	139	583	9,2	13	70	226	65,2	4,25
12.	10	2,50	1,78	0,77	144	201	5,1	14	78	112	74,1	5,01
Átlag	**52**	**2,36**	**1,92**	**0,86**	**137,6**	**370,50**	**12,30**	**14,25**	**67,67**	**215**	**74,91**	**4,60**
SD	**37**	**0,09**	**0,32**	**0,09**	**3,58**	**182,33**	**7,02**	**2,79**	**6,83**	**64,67**	**2,94**	**0,90**
Normál tartomány	**11-64**	**2,1-2,6**	**1-1,5**	**0,70-1**	**136-146**	**100-300**	**3,0-16**	**<50**	**60-120**	**180-350**	**60-80**	**4-6,5**
Mértékegység	pg/ml	mmol/l	mmol/l	mmol/l	mmol/l	U/l	U/l	U/l	µmol/l	µmol/l	g/l	mmol/l

16. Táblázat:

Betegek	Laborkémiai eredmények										
	Vizeletből										
	uCa	**uP**	**uMg**	**uNa**	**uCREAT**	**uHúgysav**	**GAG**	**Ca/Creatinin**	**Húgysav/Creatinin**	**Ca/Mg**	**TRP**
1.	6,16	40,5	5,6	218,8	10	3,56	2,8	0,62	0,36	1,1	88,75
2.	0,48	65,8	8,4	168	10,2	4,76	7,6	0,05	0,47	0,06	81,12
3.	3,66	55,6	7,2	173,6	9,1	3,29	6,5	0,4	0,36	0,51	86,42
4.	4,65	15,6	3,16	256,1	4,5	1,64	1,8	1,03	0,36	1,47	82,31
5.	3,61	45,9	4,52	145,3	7,5	2,66	1,8	0,48	0,35	0,8	75,02
6.	2,62	56,1	4,28	229	10,6	4,72	2,5	0,25	0,45	0,61	78,52
7.	2,01	37,5	5,04	242	10	5,18	4,6	0,2	0,52	0,4	88,5
8.	2,86	24,2	4,56	204	15,5	3,25	9,1	0,18	0,21	0,63	93,4
9.	1,63	81,5	18,4	224,6	15,5	5,53	2,1	0,11	0,36	0,09	84,47
10.	2,61	34,7	14,72	381,5	15,5	3,18	3,7	0,17	0,21	0,18	90,33
11.	3,4	1,8	3,4	239,7	4,6	1,57	2,1	0,74	0,34	1	98,5
12.	2,62	8,1	1,06	239	11,1	6,19	2,7	0,24	0,56	2,47	96,8
Átlag	**3,03**	**38,94**	**6,70**	**226,80**	**10,34**	**3,79**	**3,94**	**0,37**	**0,38**	**0,78**	**87,01**
SD	**1,06**	**18,63**	**3,66**	**37,75**	**2,75**	**1,23**	**2,01**	**0,23**	**0,08**	**0,49**	**5,70**
Normál tartomány	**1,25-5**	**16-48**	**3,4-14**	**120-220**	**7,0-18**	**0,5-6**	**Lásd a szövegben**	**<0,7**	**<0,6**	**<1**	**>90 (>85)**
Mértékegység	mmol/l	mmol/l	mmol/l	mmol/l	mmol/l	mmol/l	mg/mmol				

9 ÖSSZEFOGLALÁS

A gerinc deformitások háromdimenziós analízisének jelentőségét az utóbbi években robbanásszerűen elszaporodott különféle instrumentariumok használata adja. Munkám során célom volt, hogy a gerinc deformitások 3D korrekciójának hazai bevezetése után 10 évvel számot adjak a fejlődés egyes lépéseiről, s elemezzem az elmúlt időszak eredményeit.

9.1.1 Célkitűzéseim

9.1.1.1 Általános célok

- Célom volt a gerinc térbeli analízisének olyan megvalósítása, mely lehetőséget teremt a gerincoszlop funkciózavarainak pontos megismerésére, és az oki műtéti terápia kivitelezésére. Ezen vizsgálatainkkal szerettük volna hozzájárulni azon alapok megteremtéséhez, melyekre épülve hazánkban a deformitások sebészete továbbfejlődhet.
- Szándékom volt a gerincet alkotó elemi mozgásszegmenten belül létrejövő elváltozásokra visszavezetni és magyarázni a gerinc frontális síkú, sagittalis síkú valamint kombinált deformitásait.
- Célul tűztem ki a műtéti kezelés számára eddig nem hozzáférhető betegségcsoportok feltérképezését, különleges jellegzetességeinek leírását, valamint a kezelés elveinek és a térbeli korrekció kivitelezésének pontos ismertetését.
- Szándékomban állt az egyes betegségcsoportok kezelési prognózisának meghatározása a gerinc térbeli viselkedésének függvényében.

9.1.1.2 Részletes célok

- Tanulmányozni akartam a tér egyetlen síkjában létrejött deformitások jellegzetességeit, meghatározva a korrekció alapjait, kidolgozva kezelési stratégia hazai adaptálásának és megvalósításának egyes elemeit.

- Célom volt az eddig műtétileg nem kezelhető reguláris és anguláris kyphosisok, valamint fejlődési rendellenességek jellegzetességeinek tárgyalása mellett, a kezelési stratégiák pontos leírása és az egyes speciális kérdések feltérképezése.

➢ Tisztázni kívánam a gerinc 3 dimenziós kombinált deformitásainak térbeli jellegzetességeit, meghatározva a kialakulásuk eltérő elemeit, valamint a kezelési eljárások egyes lépéseit, lehetőségeit.

- Tanulmányoztam a generalizált térbeli deformitások (scoliosisok) kialakulásában elsődleges szerepet játszó csigolya rotációs viszonyokat.
- Célom volt a rotáció korrekción alapuló 3 dimenziós kezelési módszer minimum 1 éves követés utáni eredményeinek feltérképezése a tér mindhárom síkjára vonatkozóan.
- Vizsgáltam a speciálisan nagy rotáció következtében kialakuló hyperrotátoros pseudokyphosis kialakulásának körülményeit, jellegzetességeit és kezelési lehetőségeit.

➢ Tanulmányoztam a 3 dimenziós korrekción átesett betegek megelégedettségét a Scoliosis Research Society által ajánlott, elfogadott és validált kérdőíves felmérés alapján abból a célból, vajon a 3 dimenziós korrekció során elért eredmények megfelelnek-e a betegek elvárásainak vagy sem.

➢ Célom volt a lokális térbeli deformitás, a progresszív rotációs diszlokáció kialakulási mechanizmusának leírása, illetve az eredet függő terápiás lehetőségek feltérképezése, az egyes műtéti lépések meghatározása.

- Tisztázni kívántam a Marfan szindrómához társuló deformitás eredetét és megjelenésének jellegzetességeit, és a műtéti kezelés lehetőségeit.
- Vizsgálni kívántam a neurofibromatosishoz társuló deformitások megjelenési típusait, meghatározva az egyes típusokhoz rendelhető műtéti beavatkozások sorrendjét és kivitelezésének taktikáját.

➢ Tanulmányoztam a neurofibromatosishoz társuló gerincdeformitások műtétje során észlelt csontelváltozások eredetét.

9.1.2 Eredmények

9.1.2.1 Általános eredmények

- A gerinc három dimenziós korrekcióját biztosító műtéti technika hazai bevezetésével megteremtettem a lehetőségét a gerinc deformitásainak pontosabb, oki alapokra helyezett kezeléséhez. A kezelési elvek kidolgozását és pontos alkalmazhatóságát nagymértékben elősegítette a deformitások térbeli analízisének számítógépes elvégzése.
- A számítógépes analízis során az elemi mozgás szegmentumok változásaira vezettem vissza az egyes deformitásokat, pontosan leírva a létrejött deformitások okait.
- A három dimenziós analízis és műtéti kezelés lehetőséget teremtett olyan betegségek kezelésére (pl: Scheuermann kyphosis, posttraumás instabilitás, fejlődési rendellenességek, thoracolumbalis és kettős görbületű scoliosisok, Marfan szindróma, neurofibromatosis) melyek addig nem voltak, csak konzervatívan kezelhetők.
- Sikerült az egyes betegségcsoportok kezelési prognózisának meghatározása a gerinc térbeli viselkedésének függvényében.

9.1.2.2 Részletes eredmények

- Bizonyítottuk, hogy a tér egyetlen síkjában létrejött deformitások a gerinc normális görbületi értékeinek variációjaként jelennek meg, s nem térnek el a normálistól frontális és horizontális síkban.
  - Kidolgoztuk a két dimenziós deformitások (Scheuermann betegség, az anguláris kyphosisok, a congenitalis gerinc deformitások) kezelési stratégiáit.
- Feltérképeztük a scoliosisok kialakulásában szerepet játszó rotációs viszonyokat. A rotációs viszonyok korrekcióján alapuló, általunk bevezetett 3D műtéti technika eredményei 502 operált beteg alapján:
  - Frontális síkban a thoracalis 66,8%-os, lumbalis 66,5%-os korrekciója a nemzetközi átlag felett van, míg a thoracolumbalis 63,7%-os, és a

kettős görbületek thoracalis 60,7 %-os és lumbalis 63 %-os korrekciója teljesen megegyezik a nemzetközi, kiemelkedően jónak minősített eredményekkel.

- A sagittalis síkú eredményeink tendenciájukat tekintve megfelelnek a nemzetközi irodalomban közöltekkel a konkrét értékeket tekintve, felülmúlják azokat. Erre magyarázatul szolgálhat az a tény, hogy a műtéti korrekció során mindig elsődlegesnek tekintettük a „gazdaságos munka kúpján" belül a sagittalis kontúrok harmonikus voltát, és ezen belül a fiziológiás görbületek maximális korrekcióját, akár a frontális síkú görbületi korrekció rovására is.
- Horizontális síkúban átlagon felüli derotációt értünk el a thoracalis apicalis csigolyák esetén. A jelentős decompensatio csökkenés magyarázata, hogy minden görbület korrekciójának megtervezését egyedileg végezzük el, nem ragaszkodva előzetes sémákhoz. Amihez azonban feltétlenül ragaszkodunk, az a görbületek szegmentális analízise, a junkcionális zónák vagy csigolyák pontos meghatározása és szükség szerint a fúzióba foglalása. A magunk részéről elsődlegesnek tartjuk a gerinc teljes kompenzáltságát mind frontális, mind sagittalis, mind horizontális síkban. Ezen elvnek alárendeljük a mozgó szegmentumok mindenáron való megőrzését, ugyanis úgy gondoljuk, hogy a gerinc kompenzációjával, különösen a sagittalis síkban, megelőzhetőek a másodlagos degeneratív elváltozások.

➢ A Scoliosis Research Society által kifejlesztett kérdőívét használva a műtétek szubjektív hatásosságának vizsgálata során a műtéteink 0,1%-os igen alacsonyan megválasztott szignifikancia szint (p=0,001) mellett is minden vizsgált változó tekintetében szignifikáns javulást eredményeztek.

➢ A beteg megelégedettséget reprezentáló kérdésekre (megelégedettség, külső megjelenés változása, kezelés ismételt vállalása) alapján nagyon elégedett és elégedett a betegek 87,6%-a, közepesen elégedett 11,6%, míg elégedetlen vagy nagyon elégedetlen 0,8%. A külső megjelenés változása kérdésre 93,4% sokkal jobbnak illetve jobbnak ítélte megjelenését, 5,8% nem tapasztalt változást, 0,8% rosszabbnak ítélte megjelenését. A műtétet ismételten

határozottan vállalná 92,5%, talán vállalná 5%, 2,5% egyértelműen elutasította a kezelés ismételt vállalását.

- A betegek megelégedettségét csak a műtét előtti állapotuk psychés elfogadása befolyásolja, megelégedettségük független a preoperatív statusától. Csak annál a betegnél lehetünk biztosak a műtét eredményességében, aki gerincgörbületét egyáltalán nem tudja psychésen elfogadni, legyen az akármilyen kicsi is.

- Marfan szindrómához társuló ritka deformitást sikerült leírni elsőként a világon annak ellenére, hogy Marfan szindrómában a gerinc deformitások incidenciája magas. A csigolya pseudoluxatio magyarázata a progresszív rotációs diszlokáció jelenségében keresendő.

- A neurofibromatosishoz társuló deformitások kezelési stratégiájának kidolgozásával megteremtettük e súlyos deformitások műtéti kezelhetőségének lehetőségét.

- Vizsgálataink eredményei egyértelműen bizonyítják az osteoporosis/osteopenia szinte általános jelenlétét neurofibromatosissal társuló scoliosisban, ill. kyphosisban, mely az axiális vázrendszer általános érintettségét is mutatja.

10 KÖSZÖNETNYILVÁNÍTÁS

Munkám létrejöttéhez nyújtott támogatásáért köszönettel tartozom mindenekelőtt **Prof. Dr. Bellyei Árpád** és **Prof. Dr. Kránicz János** egyetemi tanár Uraknak, magyarországi mestereimnek, jelenlegi főnökeimnek, hogy szűkebb szakmám, az ortopédia elsajátításában mindenkor segédkeztek, s tanítottak. Köszönöm továbbá, hogy a Pécsi Orvostudományi Egyetem Ortopédiai Klinikáján olyan intézeti hátteret biztosítottak, mely biztos háttér nélkül, a gerinc deformitás sebészet kifejezetten nehéz feladatával nem tudtam volna megbirkózni. Köszönöm, hogy a klinikán lehetőséget teremtettek a Közép-Kelet európai Gerincsebészeti Továbbképző Központ működésére

Hálás köszönetemet fejezem ki **Prof. Dr. Jean Duboussetnak**, mesteremnek és atyai barátomnak, aki első alkalommal hívta fel figyelmemet a gerinc deformitások 3 dimenziós jellegére, s aki mellett a párizsi René Descartes Egyetem, St.Vincent-de-Paul Kórházában eltöltött összesen 2 év, pályám egészére kiható, meghatározó élményt jelentett.

Köszönöm **Dr. Bártfai Imrének** (PTE-PMMFK) a statisztika analízis elvégzésében nyújtott segítségét.

Köszönetet mondok mindazon klinikai és klinikán kívüli kollégáimnak, akikkel munkám során kapcsolatba kerültem, akik hasznos ötletei, útmutatásai, tanácsai és jó szándékú együttműködése nélkül jelen munka aligha készülhetett volna el.

Végezetül Madách *(1883)* szavait idézném, mely szavak munkám során meghatározóak voltak a mindennapokban:

„Ha percnyi léted súlyától legörnyedsz
Emel majd a végtelen érzete
S ha ennek elragadna büszkesége
Fog korlátozni az arasznyi lét"

11 IRODALOM

An H. S., Humphreys S. C., Balderston R.: Juvenile kyphosis. In: Herkowitz H. N. (ed.) Rothman-Simeone The spine. 4th ed. Philadelphia , W. B. Saunders Co. 1999; pp:405-415,

Andrew T, Harry P: Growth arrest for progressive scoliosis. Combined anterior and posterior fusion of the convexity. J Bone Joint Surg [Br], 1985; 67:193-197.

Andry N. L'Orthopédie ou l'art de prévenir et de corriger dans les enfants des difformités du corps. La Veuve Alix, Paris 1741.

Aufdermauer M. Juvenile kyphosis [Scheuermann's disease]: radiography, histology and pathogenesis. Clin Orthop, 1979; 154:166-174.

Banks GM, Transfeld EE: Biomechanics: Clinical applications. n The Pediatric Spine:Principles and Practice. Weinstein SL (ed) Raven Press New York 1994; pp:101-120

Barta O, Nagy G: An skoliotischen Kranken untenommene Atmungsfunktions untersuohungen. Z Orthop, 1968; 105:166-171

Barta O: Habituális /idiopathias-structuralis/ scoliosis kezelése során szerzett tapasztalataink. Orvosképzés, 1972; 47:50-66

Barta O: Recklinghausen-féle neurofibromatosishoz társuló csontelvéltozások. Magy Traumatol Ortop, 1971; 14: 14-22.

Barta O: Über die Ergebnisse der bei Scoliose mit doppeltem Knochenspan vverrichteten Spondylodesen Z Orthop, 1968; 105: 158-165,

Bellyei Á, Czeizel E, Barta O, Magda T, Molnár L: A scoliosis kóreredeti osztályozása I. Orv Hetil 1976; ll7:2475-477,

Bellyei Á, Czeizel E, Barta O, Magda T, Molnár L: Az adolescens idiopathiás scoliosis hazai prevalenciája II. Orv Hetil 1976; ll7:2609-26l2,

Bellyei Á, Czeizel E, Barta O, Magda T, Molnár L: Prevalence of adolescent idiopathic scoliosis in Hungary. Acta Orthop Scand, 1977; 48:177-18O.

Bellyei Á, Feith S, Mike Gy, Szabó Gy, Görcs E: A Scheuermann betegség öröklődése. Magy Traumat Orthop, 1986; 29:163-167.

Bellyei Á, Illés T, Bárdosi L: Scoliosis. Szemléletváltozás előtt? Rehabilitáció, 1991; 3: 36-38.

Bernhardt M, Bridwell KH: Segmental analysis of the sagittal plane alinement of the normal thoracic and lumbar spines and thoracolumbar junction. Spine, 1983; 14: 717-721.

Berstein RM, Hall JE: Solid rod short segment anterior fusion in thoracolumbar scoliosis. J Pediatr Orthop B, 1998; 7:124-131.

Betz RR, Harms J, Clements DH, Lenke LG, Lowe TG, Shufflebarger HL, Jeszenszky D, Beele B: Comparison of anterior and posterior instrumentation for correction of adolescent thoracic idiopathic scoliosis. Spine, 1999; 24: 225-239.

Betz RR, Iorio R, Lombardi AV, Clancy M, Steel HH: Scoliosis surgery in neurofibromatosis. Clin Orthop, 1989; 245: 53-56.

Birch JG, Herring JA: Spinal deformity in Marfan syndrome. J Pediatr Orthop, 1987; 7:546-552.

Bolesta MJ, Bohlmann HH: Late sequel of thoracolumbar fractures and fracture-dislocations, in Frymoyer JW (ed): The adult spine. Principles and practice. Raven Press Ltd., New York, 1991; pp:1331-1352.

Bollini G, Jouve JL, Lecoq C, Garron E: Idiopathic scoliosis: evaluation of the result. Bull Acad Natl Med, 1999; 183:757-768.

Böhm H, Harris J, Donk R, Zielke K: Correction and stabilization of angular kyphosis. Clin Orthop, 1990; 258: 57-61.

Bradford DS, Ahmend KB, Moe JH, Winter RB, Lonstein JE: The surgical management of patients with Scheuermann's disease. J Bone Joint Surg [Am], 1980; 62: 705-712.

Bradford DS, Boachie-Adjei O: One-stage anterior and posterior hemivertebal resection and arthrodesis for congenital scoliosis. J Bone Joint Surg [Am], 1990; 72:536-540.

Bradford DS, Heithoff KB, Cohen M : Intarspinal abnormalities and congenital spine deformities : A radiographic and MRI study. J Pediatr Orthop, 1991; 11:36-41.

Bradford DS, Moe JH, Montalvo FJ, Winter RB: Scheuermann's kyphosis and roundback deformity; Results of Milwaukee brace treatment. J Bone Joint Surg[Am], 1974; 56: 740-758.

Bradford DS: Kyposis. Editoral comment. Clin Orthop, 1977; 128:2-4.

Bridwell KH, Betz R, Capelli AM, Huss G, Harvey C.: Sagittal plane analysis in idiopathic scoliosis patients treated with Cotrel-Dubousset instrumentation. Spine, 1990. 15: 644-649.

Bridwell KH, McAllister JW, Betz RR, Huss G, Clancy M: Coronal decompensation produced by Cotrel-Dubousset „derotation" maneuver for idiopathic right thoracicscoliosis. Spine, 1991; 16:769-777.

Brooks B, Lehman EP: The bone changes in Recklinghausen's neurofibromatosis. Surg Gynecol. Obstet, 1924; 28: 587-595.

Bruns I, Heise U: Spastische Paraparese bei Morbus Scheuermann. Eine Kasuistik. Z Orthop Ihre Grenzgeb, 1994; 132: 390-393.

Callahan BC, Georgopoulos G, Eilert RE: Hemiveretbral excision for congenital scoliosis. J Pediatr Orthop, 1997; 17:96-99.

Calvert PT, Edgar MA, Webb PJ: Scoliosis in neurofibromatosis. The natural history with and without operation. J Bone Joint Surg[Br], 1989; 71: 246-251.

Carr AJ, Ogilvie DJ, Wordsworth BP: Segregation of structural collagen genes in adolescent idiopathic scoliosis. Clin Orthop, 1992; 274:305-310.

Casselman ES, Mandell GA: Vertebreal scalloping in neurofibromatosis. Radiology, 1979; 131: 89-94.

Chaglassian JH, Risborough EJ, Hall JE: Neurofibromatosis scoliosis: Natural history and result of treatment of 37 cases. J. Bone Joint Surg[Am], 1976; 58:695-702.

Chang KW: Oligosegmental correction of post-traumatic thoracolumbar angular kyphosis. Spine, 1993; 18:1909-1915.

Cheng, JCY, Guo X, Sher AHL: Persistent osteopenia in adolescent idiopathic scoliosis. Spine, 1999; 24:1218-1222.

Chiu KY, Luk KD: Cord compression caused by multiple disc herniations and intraspinal cyst in Scheuermann's disease. Spine, 1995; 20: 1075-1079.

Cobb JR: Clinical Manifestation of congenital neurofibromatosis. J Bone Joint Surg[Am], 1950; 32: 601-617.

Cobb JR: Outline for study of scoliosis. In Instructional Course Lectures, The Amarican Academy of Orthopaedic Surgeons. Vol. 5, Ann Arbor, J.W.Edwards,1948; pp:261-275.

Cochran T, Irstam L, Nachemson A: Long-term anatomic and functional changes in patints with adolescent idiopathic scoliosis treated by Harrington rod fusion. Spine, 1983; 8: 576-584.

Cook, SD, Harding AF, Morgan, EL: Trabecular bone mineral density in idiopathic scoliosis. J Pediatr Orthop, 1987; 7:168-174.

Cotrel Y, Dubousset J, Guillaumat M: New Universal instrumentation in spinal surgery. Clin Orthop, 1988; 227:10-23.

Cotrel Y, Dubousset J: Nouvelle technique d'ostéosynthese rachidienne segmentaire par voie postérieure. Rev Chir Orthop, 1984; 70: 489-494.

Craig JB, Govender S: Neurofibromatosis of the cervical spine. J Bone Joint Surg[Am], 1992; 74: 575-578.

Crawford AH, Bagamery N: Osseous manifestations of neurofibromatosis in childhood. J Pediatr Orthop, 1986; 6: 72-88.

Crawford AH: Neurofibromatosis in children. Acta Orthop. Scand, 1986; 218(Suppl): 1-60,

Crawford AH: Neurofibromatosis. In: Weinstein SL, (ed) The Pediatric Spine. New York. Raven Press, 1994; pp:919-949.

Crawford AH: Pittfalls of spinal deformities associated with neurofibromatosis in children. Clin Orthop, 1989; 245: 29-42.

Crowe F, Schull W: Diagnostic importance of café-au-lait spot in neurofibromatosis. Arch Intern Med, 1953; 91: 758-766.

Cundy PJ, Paterson DC, Hillier TM, Sutherland AD, Stephen JP, Foster BK: Cotrel-Dubousset instrumentation and vertebral rotation in adolescent idiopathic scoliosis. J Bone Joint Surg [Br], 1990; 72:670-674.

Curtis B, Fischer R, Butterfield W, Saunders F: Neurofibromatosis with paraplegia. J Bone Joint Surg [Am], 1969; 51: 843-861.

Czeizel E, Bellyei Á, Barta O, Molnár L, Magda T: Az adolescens idiopathiás scoliosis öröklési módja. Orv Hetil, l977; ll8:97l-974,

Czeizel E,Bellyei Á, Barta O, Magda T, Molnár L:Genetics of adolescent idiopathic scoliosis. J Med Genet, 1978; l5:424-427

D'Agostino A, Soule E, Miller R: Sarcoma of the peripheral nerves and somatic soft tissues associated with multiple neurofibromatosis (von Reclinghausen's disease). Cancer, 1963; 16:1015-1027.

De Giorgi G, Stella G, Becchetti S, Martucci G, Miscioscia D: Cotrel-Dubousset instrumentation for the tratment of severe scoliosis. Eur Spine J, 1999; 8:8-15.

de Jonge T, Dubousset J, Illés T: Hyperrotatory paradox kyphosis. Spine, (közlés alatt)

de Jonge T, Dubousset J, Illés T: Sagittal plane correction in idiopathic scoliosis. Spine, (közlés alatt).

de Jonge T, Illés T, Bellyei Á: Surgical correction of Scheuermann's kyphosis Int Orthop, 2001; 25: 70-73.

Deacon P, Flood BM, Dickson RA: Idiopathic scoliosis in three dimensions. A radiographic and morphometric study. J Bone Joint Surg [Br], 1984; 66:509-512,

Deacon P, Flood BM, Dickson RA: Idiopathic scoliosis in three dimensions. J. Bone Joint Surg [Br], 1984; 66: 509-512.

Denis F: Spinal instability as defined by the three spine concept in acute spinal trauma Clin Orthop, 1984; 189:65-76.

Denis F: The three column spine and its significance in the classification of acute thoracolumbar spinal injuries. Spine, 1983; 8:817-831,

Dickson JH, Harrington PR: The evolution of the Harrington instrumentation technique in scoliosis. J Bone Joint Surg [Am], 1973; 55: 993-1002.

Dickson JH, Mirkovic S, Noble PC, Nalty T, Erwin WD: Result of operative treatment of idiopathic scoliosis in adults J Bone Joint Surg [Am], 1995; 77: 513-523.

Dickson RA, Lawton JO, Archer IA, Butt WP: The pathogenesis of idiopathic scoliosis. Biplanar spinal asymmetry. J Bone Joint Surg [Br], 1984; 66:8-15

Dickson RA: The etiology and pathogenesis of idiopathic scoliosis. Acta Orthop Belg, 1992; 58 (Suppl 1): 21-25.

Dietz HC, Cutting GR, Pyeritz RE, Maslen CL: Marfan syndrome caused by a reccurent de novo missense mutation in the fibrillin gene. Nature, 1991; 352:337-9.

Dixon WJ. BMDP Statistical Software Manual. University of California Press, 1992;

Domán I, Kövér F, Illés T, Dóczi T: Pseudodislocation of a lumbar vertebra in Marfan's syndrome. Case report. J Neurosurgery, 2001; 94: 154-157.

Dravac DM, Ruderman RJ, Coonrad RW: Congenital scoliosis and urinary tract abnormalities. J Pediatr Orthop, 1987; 7:441-443.

Drummond DS: Kyphosis in the growing child. State of the art review. Spine, 1987; 1: 339-356.

Dubousset J, Cotrel Y: Application technique of Cotrel-Dubousset Instrumentation for scoliotic deformities. Clin Orthop, 1991; 264:103-110.

Dubousset J, Duval-Beaupère G, Anquez L : Déformations vertébrales congénitales compliquées de troubles neurologiques. in Rougerie J (ed) : Compressions médullaires chez l'enfant. Masson, Paris, 1973 ; pp :193-207.

Dubousset J, Guillaumat M: Experience with C.D. Instrumentation at St Vincent de Paul and St Joseph Hospital, Paris. in: Proceeding of the international congress on Cotrel-Dubousset instrumentation. Montpellier, Sauramps Medical, 1987;

Dubousset J, Herring JA, Shufflebarger H: The crankshaft phenomenon. J Pediatr Orthop, 1989; 9: 541-550.

Dubousset J: Instability of the spine secondary to the treatment of intraspinal tumours in children: diagnózis, cure, and prevention, in Holtzman, McCormick and Farcy J-P (ed): Spinal instability. Springer Verlag, New York, 1994; pp:219-236

Dubousset J: Spinal deformities secondary to traumatic lesions involving the spine and spinal cord in children. in Floman Y, Farcy J-P, Argenson C (ed): Thoracolumbar spine fractures. Raven Press, Ltd., New York, 1993; pp:327-337

Dubousset J: Three-dimensional analysis of spinal deformity. in Weinstein SL (ed): The Pediatric Spine Principles and Practice. Raven Press New York, 1994; pp:479-496.

Duval-Beaupere G, Dubousset J: La dislocation rotatoire progressive du rachis. Rev Chir Orthop 1972; 58: 323-334.

Ecker ML, Betz RR, Trent PS, Mahboubi S, Mesgarzedeh M, Bonakdapour A: Computer tomography evaluation of Cotrel-Dubousset instrumentation in idiopathic scoliosis. Spine, 1988; 13:1141-1144.

Fabry G, Van Melkebeek J, Bockx E: Back pain after Harrington rod instrumentation for idiopathic scoliosis. Spine, 1989; 14:620-623.

Ferguson AB. The etiology of pre-adolescent kyphosis. J Bone Joint Surg. 1956; 38:149-157

Fitsch RD, Turi M, Bowmann BE, Hardaker WT: Comparison of Cotrel-Dubousset instrumentation and Harrington rod instrumentation in idiopathic scoliosis. J Pediatr Orthop, 1990; 10: 44-47,

Frymoyer JW, Selby DK: Segmental instability: Rationale for treatment. Spine, 1985; 10:280-286

Frymoyer JW: Segmental instability. in Frymoyer JW (ed)The Adult Spine. Principles and practice. 1991; Raven Press New York, pp:1871-1891

Funasaki H, Winter RB, Lonstein JB, Denis F: Pathophysiology of spinal deformities in neurofibromatosis. J Bone Joint Surg [Am], 1994; 76: 692-700.

Füstös L, Meszéna Gy, Simonné MN: A sokváltozós adatelemzés statisztikai módszerei. Akadémiai Kiadó, 1986.

Gertzbein SD, Harris MB: Wedge osteotomy for the correction of post-traumatic kyphosis. Spine, 1992; 17: 374-379.

Gioia G, Rabet A, Dubousset J: Reconstruction frontale et sagittale des courbures scoliotiques apres intervention de Cotrel-Dubousset. Rev Chir Orthop, 1988; 74:558-562.

Girschick HJ, Schneider P, Kruse K: Bone metabolism and bone mineral density in childhood hypophosphatasia. Bone, 1999; 25: 361-367.

Goldberg MS, Mayo NE, Poitras B, Scott S, Hanley J: Ste-Justine adolescent idiopathic scoliosis cohort study. Spine, 1994; 19:1551-1561.

Gould E: The bone changes in von Reclinghausen's disease. Q J Med, 1918; 11: 221-230.

Graf H, Hecquet J, Dubousset J: Approche tridimensionelle des deformations rachidienne. Rev Chir Orthop, 1983; 69:407-416

Gray JM, Smith BW, Ashley RK, La Grone MO, Mall J: Derotational analysis of Cotrel-Dubousset instrumentation in idiopathic scoliosis. Spine, 1991; 16 (Suppl):391-393.

Greene WB: Idiopathic juvenile osteoporosis. In Weinstein, SL (ed): The Pediatric Spine. New Yord, Raven Press, 1994; 933-942.

Gutmann, D.H., Collins, F.S. The neurofibromatosis type 1 gene and its protein product, neurofibromin. Neuron, 1993; 10: 335-43.

Guyatt GH, Bombardier C, Tugwell P: Measuring disease specific quality of life trials. Can Med Assoc J, 1986; 134:889-895.

Guyatt GH, Walter S, Norman G: Measuring change over time: Assessing the usefullness of evaluative instrumnets. J Chron Dis, 1987; 40:171-178.

Haher TR, Dorup JM, Shin TM, Homel P, Merola AA, Grogan DP, Pugh L, Lowe FG, Murray M: Results of the Scolosis Research Society Instrument for Evaluation of surgical outcome in adolescent idiopathic scoliosis. A multicenter study of 244 patients. Spine, 1999; 24:1435-1440.

Halm H, Castro WHM, Jerosch J, Winkelmann W: Sagittal plane correction in Kingclassified" idiopathic scoliosis patients treated with Cotrel-Dubousset Instrumentation. Acta Orthop Belg, 1995; 61:294-301.

Halm H, Liljenqvist U, Castro WHM, Jerosch J: Die operative Behandlung idiopathischer thorakolumbaler Skoliosen: Cotrel-Dubousset Instrumentation Versus Ventrale Derotationsspondylodese. Z Orthop Ihre Grenzgeb, 1995; 133:282-288.

Harrington PR: The history and development of Harrington instrumentation. Clin Orthop, 1973; 93:110-112

Harrington PR: Treatment of scoliosis. J Bone Joint Surg [Am] 1962; 44: 591-610.

Hensinger R: Kyphosis secondary to sceletal dysplasias and metabolic disease. Clin Orthop, 1977; 128:113-128.

Herdon WA, Emans JB, Micheli LJ, Hall JE: Combined anterior and posterior fusion for Scheuermann's kyphosis. Spine, 1981; 6:125-130.

Herndon WA, Sullivan JA, Gruel CR, Yngve DA: A comparison of Wisconsin instrumentation and Cotrel-Dubousset instrumentation. J Pediatr Orthop, 1993; 13: 615-621.

Hibbs RA, Risser JC, Ferguson AB: Scoliosis treated by the fusion operation. End-result study of three hundred and sixty cases. J Bone Joint Surg, 1931; 13:91-104

Hibbs RA: A report of fifty-nine cases of scoliosis treated by fusion operation. J Bone Joint Surg 1924; 6:3-19, Reprint Clin Orthop 1988; 229:4-20,

Hobbs WR, Sponseller PD, Weiss APC, Pyeritz RE: The cervical spine in Marfan syndrome. Spine, 1997; 22:983-989.

Holt J: Neurofibromatosis in children. Am J Roentgenol, 1978; 130: 615-639.

Holt RT, Johnson JR: Cotrel-Dubousset instrumentation in neurofibromatosis in spine curves: A preliminary report. Clin Orthop, 1989; 245: 19-23.

Hopf C, Schaub T: Eine computertomographische Analyse zur Wirbelrotation vor und nach der operativen Korrektur der idiopathischen Skoliose. Fortschr Röntgenstr, 1989; 151:408-413.

Hopf Ch, Rompe JD, Eysel P, Heine J: Die operative behandlung von Skoliosen verschiedener Atiologien. Z Orthop, 1994; 132:45-55.

Howell FR, Dickson RA: The deformity of idiopathic scoliosis made visible by computer graphics J Bone Joint Surg [Br], 1989; 71:399-403

Humke T, Grob D, Scheier H, Siegrist H: Cotrel-Dubousset and Harrington Instrumentation in idiopathic scoliosis: a comparison of long-term results. Eur Spine J, 1995; 4:280-283.

Hunt JC, Pugh DC: Skeletal lesions in neurofibromatosis. Radiology, 1961; 76:12-19.

Illés T, Bellyei Á: A Cotrel-Dubousset instrumentáció első hazai esetei. Magy Traumatol Ortop, 1991; 34:324-330.

Illés T, de Jonge T, Domán I, Dubousset J: Surgical correction of spinal deformity. Hungarian experience on the basis of 502 operated patients. J Bone Joint Surg [Am], (közlés alatt)

Illés T, de Jonge T, Domán I: Patients outcome analysis of spinal deformity surgery using Scoliosis Research Society Instruments. A study of 463 patients. J Bone Joint Surg [Am], (közlés alatt)

Illés T, deJonge T, Domán I, DócziT: Surgical correction of late consequence of posttraumatic spinal disorders. Journal of Spinal Disorders (közlésre elfogadva)

Illés T, Domán I, Dóczi T: Surgical correction of congenital malformations of spine J Neurosurgery (közlés alatt)

Illés T, Halmai V, de Jonge T, Dubousset J: Decreased Bone Mineral Density in Neurofibromatosis-1 Patients with Spinal Deformities. Osteoporosis Int, 2001; 12: 823-824;

Illés T, Halmai V, Magdics M: Letter to the Editor. Spine, 2000; 25:273.

Illés T, Halmai V: Letter to the Editor. Spine, 2001; 26:1403-1404;

Illés T, Horváth Győző: Az idiopathiás scoliosis kísérletes modellje Magy Traumatol Ortop, 1998; 41:289 – 294

Jackson RP, Simmons EH, Stripnis D: Coronal and Sagittal Plane Spinal Deformities Correlating with back pain and pulmonary function in adult idiopathic scoliosis. Spine, 1989; 14:1390-1397.

Jahn-Vahle: A faktoranalízis és alkalmazása. Közgazdasági és Jogi Könyvkiadó, 1974.

Jodoin A, Dupuis P, Fraser M, Beaumont P: Unstable fractures of the thoracolumbar spine: A ten year experience at Sacre-Coeur Hospital. J Trauma, 1985; 25: 197-202.

Jodoin A, Gillet P, Dupuis PR, Maurais G: Surgical treatment of post-traumatic kyphosis: a report of 16 cases. Can J Surg, 1989; 32: 36-42.

Kaneda K, Shono Y, Satoh S, Abumi K: New anterior instrumentation for the management of thoracolumbar and lumbar scoliosis. Application of the Kaneda two-rod system. Spine, 1996; 21:1250-1262.

Keene JS, Lash EG, Kling TF Jr: Undetected posttraumatic instability of "stable" thoracolumbar fractures. J Orthop Trauma, 1988; 2: 202-211.

Kim HW, Weinstein SL: The Management of Scoliosis in Neurofibromatosis. Spine 1997; 22: 2770-2776.

King HA, Moe JH, Bradford DS, Winter RB: The selection of fusion levels in thoracic idiopathic scoliosis. J Bone Joint Surg [Am], 1983; 65:1302-1313.

Kirschner B, Guyatt GH. A methodological framework for asessing health indices. J Chron Dis, 1985; 38:27-32.

Kohlmeier L, Gasner C, Bachrach LK, Marcus R: The bone mineral status of patients with Marfan syndrome. J Bone Miner Res, 1995; 10: 1550-1555.

Kostuik JP: Anterior Kostuik-Harrington distraction systems for the treatment of kyphotic deformities. Spine, 1990; 15: 169-180.

Kostuik JP, Matsusaki H: Anterior stabilization, instrumentation and decompression for post-traumatic kyphosis. Spine, 1989; 14: 379-386.

Krismer M, Bauer R, Sterzinger W: Scoliosis correction by Cotrel-Dubousset Instrumentation. The effect of derotation and three dimensional correction. Spine, 1992; 17(Suppl):263-269.

Kumar J, Guille JT: Marfan syndrome. in Weinstein SL (ed): The Pediatric Spine Principles and Practice. Raven Press New York, 1994; pp:665-684.

Lambert J, Lips P: Adult hypophosphataemic osteomalacia with Fanconi syndrome presenting in a patient with neurofibromatosis. Neth J Med, 1989; 35:309-316.

Lazar RD, Hall JE: Simultaneous anterior and posterior hemivertebra excision. Clin Orthop, 1999; 364:76 –84.

Leatherman KD, Dickson RA: Two-stage corrective surgery for congenital deformities of the spine. J Bone Joint Surg [Br], 1979; 61:324-328,

Lenke LG, Betz RR, Bridwell KH, Harms J, Clements DH, Lowe TG: Spontaneous lumbar curve correction after selective anterior or posterior thoracic fusion in adolescent idiopathic scoliosis. Spine, 1999; 24:1663-1672.

Lenke LG, Bridwell KH, Baldus C, Blanke K, Shoenecker B: Cotrel-Dubousset instrumentation for adolescent idiopathic scoliosis. J Bone Joint Surg [Am], 1992; 74: 1056-1066.

Lenke LG, Bridwell KH, Baldus C, Blanke K: Preventing decompensation in King type curves treated with Cotrel-Dubousset instrumentation. Strict guidelines for selective thoracic fusion. Spine, 1992; 17(Suppl):274-281.

Lonstein JE, Winter RB: Neurologic deficit secondary to spinal deformity. Spine, 1980; 5:331-355.

Louis R: Spinal stability as defined by the three-column spine concept. Anat Clin 1985; 7:35-42

Lowe TG, Kasten MD. An analysis of sagittal curves and balance after Cotrel-Dubousset instrumentation for kyphosis secondary to Scheuermann's disease. Spine 1994; 19:1680-1685.

Lowe TG. Double L-rod instrumentation in the treatment of severe kyphosis secondary to Scheuermann's disease. Spine 1987; 12:336-341.

Madách Imre: Az ember tragédiája. 1883;

Malcolm BW, Bradford DS, Winter RB, Chou SN: Post-traumatic kyphosis. J Bone Joint Surg [Am], 1981; 63: 891-899.

Malgaigne JF: De quelques illusions orthopédiques, à l'occasion du releve general du service orthopédique de M. J Guerin. J Chir (Paris), 1843; 1:256-265

Marfan AG: Un cas de deformation congenitale des 4 membres plus prnoncee aux extremities, caracterisee par l'allongement des os avec un certain degre d'amincissement. Bull Soc Med Paris, 1896; 13:220-226

McCall RE, Bronson W: Criteria for selective fusion in idiopathic scoliosis using Cotrel-Dubousset instrumentation. J Pediatr Orthop A, 1992; 12:475-479.

McMaster MJ, David CV: Hemivertebra as a cause of scoliosis. A study of 104 patients. J Bone Joint Surg [Br], 1986; 68:588-596.

McMaster MJ, Ohtsuka K: The natural history of congenital scoliosis. J Bone Joint Surg [Am], 1982; 64:1128-1147.

McMaster MJ, Singh H: Natural history of congenital kyphosis and kyphoscoliosis. J Bone Joint Surg [Am], 1999; 81:1367-1383.

McMaster MJ: Congenital scoliosis, in Weinstein SL (ed) : The Pediatric Spine. Principles and Practice, Raven Press, Ltd., New York, 1994; pp:227-244.

Miladi LT, Ghanem IB, Draoui MM, Zeller RD, Dubousset JF: Iliosacral screw fixation for pelvic obliquity in neuromuscular scoliosis. Spine, 1997; 22:1722-1729.

Miller A: Neurofibromatosis - with reference to sceletal changes, compression myelitis and malignant degeneration. Arch Surg: 1936; 32: 109-122.

Mirra JM: Neurogenous tumors. in Mirra, JM (ed): Bone Tumors. Clinical, Radiologic, and Pathologic Correlations. Philadelphia-London: Lea&Febiger, 1989; pp:803-834.

Mirsky EC, Einhorn TA: Bone densitometry in orthopaedic practice. J Bone Joint Surg [Am], 1998; 80:1687-98.

Moe JH, Winter RB, Bradford DS, Lonstein JE: Scoliosis and other spinal deformities. WB Saunders Co., Philadelphia, 1987; pp: 540-547

Moe JH.: Treatment of adolescent kyphosis by non-operative and operative methods. Manitoba Med Rev, 1965; 45: 481-484.

Montgomery SP, Erwin WE: Scheuermann's kyphosis – long-term results of Milwaukee brace treatment. Spine, 1981; 6:5-8.

Moore MR, Baynham GC, Brown CW, Donaldson DH, Odom JA jr: Analysis of factors related to truncal decompensation following Cotrel-Dubousset instrumentation. J Spinal Disord, 1991; 4:188-192.

Murray PM, Weinstein SL, Spratt KF. The natural history and long-term follow-up of Scheuermann kyphosis. J Bone Joint Surg [Am] 1993; 75:236-248

Nasca RJ, Stelling III FH, Steel HH: Progression of congenital scoliosis due to hemivertebrae and hemivertebrae with bars. J Bone Joint Surg [Am], 1975; 57:456-466.

Newton PO, Wenger DR, Mubarak SJ, Meyer RS, Anterior release and fusion in pediatric spinal deformity. A comparison of early outcome and cost of thoracoscopic and open thoracotomy approaches. Spine, 1997; 15:1398-1406.

Ogilvie JW: Biomechanics. In Moe's Textbook of Scoliosis and other Spinal Deformities. Bradford Ds, Lonstein JE, Moe JH, Ogilvie JW, WinterRB (ed),Saunders Ltd, Philadelphia, London, Toronto, Sydney, Tokyo, Hong Kong, 1987; pp:7-24

Otsuka NY, Hall JE, Mah JY: Posterior fusion for Scheuermann's kyphosis. Clin Orthop, 1990; 251:134-139.

Peloux J, Fauchet R, Faucon B, Stagnara P: Le plan d'élection pour l'examen radiologique des cypho-scolioses. Rev Chir Orthop, 1965; 51:517-524.

Perdriolle R, Vidal J: Etude de la courbure scoliotique. Importance de l'extension et de la rotation vertébrale. Rev Chir Orthop, 1981; 67:25-34.

Perdriolle R, Vidal J: Morphology of scoliosis: Three-dimensional evolution. Orthopedics, 1987; 10:909-915.

Perdriolle R, Vidal J: Thoracic idiopathic scoliosis curve evolution and prognosis. Spine, 1985; 10:785-791.

Pollock FE, Pollock FE jr: Idiopathic scoliosis: Correction of lateral and rotational deformities using the Cotrel-Dubousset spinal instrumentation system. Sou Med J, 1990; 83:161-165.

Pope MH, Panjabi M: Biomechanical definitions of spinal instability. Spine, 1985; 10255-256

Posner I, White AA, Edwards WT: A biomechanical analysis of the clinical stability of the lumbar and lumbosacral spine. Spine, 1982; 7:374-389

Puno RM, Grossfeld SL, Johnson JR, Holt RT: Cotrel-Dubousset instrumentation in idiopathic scoliosis. Spine, 1992; 17(Suppl): 258-262.

Reckles LH, Peterson HA, Bianco AJ, Weidman WH : The association of scoliosis and congenital heart defects. J Bone Joint Surg [Am], 1975; 57:449-455.

Riccardi VM: Von Recklinghausen's neurofibromatosis. N Eng J Med, 1981; 305:1617-1627.

Richards BS, Birch JG, Herring JA, Johnston CE, Roach JW: Frontal plane and sagittal plane balance following Cotrel-Dubousset instrumentation for idiopathic scoliosis. Spine, 1989; 14:733-737.

Riskó T, Tomory I, Kremsier K: Tapasztalataink az idiopáthiás scoliosis műtéti kezelésével (Harrington-módszer). Orvosképzés, 1981; 56:186-203.

Roaf R: Vertebral growth and its mechanical control. J Bone Joint Surg [Br], 1960; 42: 40-59.

Roberson JS, Whitesides TE: Surgical reconstruction of late post-traumatic thoracolumbar kyphosis. Spine, 1985; 10: 307-12.

Robins PR, Moe JH, Winter RB: Scoliosis in Marfan's syndrome. Its characteristics and results of treatment in thirty-five patients. J Bone Joint Surg [Am], 1975:57:358-368.

Rockower S, McKay D, Nason S: Dislocation of the spine in neurofibromatosis. A report of two cases. J Bone Joint Surg [Am], 1982; 64:1240-1242.

Roye DP jr, Farcy JP, Rickert JB, Godfried D: Results of spinal instrumentation of adolescent idiopathic scoliosis by King type. Spine, 1992; 17(Suppl):270-273.

Sachs B, Bradford D, Winter RB, Lonstein J, Moe J, Willson S: Scheuermann kyphosis. Follow-up of Milwaukee-brace treatment. J Bone Joint Surg [Am], 1987; 69: 50-57.

Savini R, Cervellati S, Beroaldo E: Spinal deformities in Marfan's syndrome. Ital J Orthop Traumatol, 1980; 6:19-40.

Sawatzky BJ, Tredwell SJ, Jang SB, Black AH: Effects of three-dimensional assesment on surgical correction on hook strategies in multi-hook instrumentation for adolescent idiopathic scoliosis. Spine, 1998; 23:201-205.

Scheuermann H: Kyhposis dorsalis juvenilis. Ugeskr Laeger, 1920; 82:385-393.

Schlenzka D, Poussa M, Muschik M: Operative treatment of adolescent idiopathic thoracic scoliosis. Harrington-DTT versus Cotrel-Dubousset instrumentation. Clin Orthop, 1993; 297:155-160.

Schmorl G, von Junghans H: Die gesunde und kranke Wirbelsäule in Röntgenbild und Klinik. 1951; Thieme, Stuttgart

Schmorl G. Die pathogenese der juvenilen kyphose. Fortschr geb Rontgen, 1930; 41:359-383.

Schufflebarger HL: Cotrel-Dubousset Instrumentation in neurofibromatosis spinal problems. Clin Orthop, 1989; 245:24-29.

Scott JC: Scoliosis in neurofibromatosis. J Bone Joint Surg [Br], 1965; 47: 240-246.

Simmons ED, Kowalsky JM, Simmons EH: The result of surgical treatment for adult scoliosis. Spine, 1993; 18:718-724.

Sirois JL, Drennan JC: Dystrophic spinal deformities in neurofibromatosis. J Pediatr Orthop, 1990; 10:525-526.

Sommerville EW: Rotational lordosis: the developement of the single curve. J Bone Joint Surg [Br], 1952; 34: 421-427

Sorensen KH: Scheuermann's juvenile kyphosis: clincal appearances radiography, aetilology and prognosis. Copenhagen Munksgaard, 1964;

Speck GR, Chopin DC. The surgical treatment of Schauermann's kyphosis. J Bone Joint Surg [Am] 1986; 68:189-193

Spondeller PD, Hobbs W, Riley LH, Pyeritz RE: The thoracolumbar spine in Marfan syndrome. J Bone and Joint Surg [Am], 1995:77:867-876.

Spondeller PD, Sethi N, Cameron DE, Pyeritz RE: Infantile scoliosis in Marfan syndrome. Spine, 1997; 22:509-516.

Stagnara P, DeMauroy JC, Dran G: Reciprocal angulation of vertebral bodies in a sagittal plane. Approach to references in the evaluation of kyphosis and lordosis. Spine, 1982; 7:335-340.

Stasikelis PJ, Pugh LI, Allen BL: Surgical correction in scoliosis: a meta-analysis. J Pediatr Orthop B, 1998; 7:111-116.

Stewart A, Greenfield S, Hays R: Functional status and well-being of patients with chronic conditions. JAMA, 1989; 262:907- 913.

Stokes IAF Axial rotation component of thoracic scoliosis. J Orthop Res, 1989; 7:702-708

Stokes IAF, Bigalow LC, Moreland MS: Three dimensionalspinal curvature in idiopathic scoliosis. J Orthop Res, 1987; 5:102-113

Stokes IAF, Gardner-Morse M: Analysis of the interaction between vertebral lateral deviation and axial rotation in scoliosis. J Biomech, 1991; 24:753-759

Stokes IAF: Spinal Biomechanics. In The Pediatric Spine:Principles and Practice. Weinstein SL (ed) Raven Press New York 1994; pp:87-100

Sturm PF, Dobson JC, Armstrong GWD: The surgical management of Scheuermann disease. Spine, 1993; 18:685-691.

Suk SI, Lee CK, Chung SS: Comparison of Zielke ventral derotation system and Cotrel-Dubousset instrumentation in the treatment of idiopathic lumbar and thoracolumbar scoliosis. Spine, 1994; 19:419-429.

Suk SI, Lee CK, Min HJ, Cho KH, Oh JH.: Comparison of Cotrel-Dubousset pedicle screws and hooks in the treatment of idiopathic scoliosis. Int Orthop, 1994, 18:341-346.

Tallroth K, Malmivaara A, Laitinen ML, Savolainineh A: Lumbar spine in Marfan syndrome. Skeletal Radiol, 1995; 24: 337-340.

Thevenon A, Pollez B, Cantegrit F: Relationship between kyphosis, scoliosis and osteoporosis in the elderly population. Spine, 1987; 12:744-45.

Thomas KA, Cook SD, Skalley TC: Lumbar spine and femoral neck bone mineral density in idiopathic scoliosis: a follow-up study. J Pediatr Orthop, 1992; 12:235-240.

Thompson JP, Transfeldt EE, Bradford DS, Ogilvie JW, Boachie-Adjei O: Decompensation after Cotrel-Dubousset instrumentation of idiopathic scoliosis. Spine, 1990; 15: 927-931.

Tomory I: Scoliosis kezelése óvodás korban. Orv Hetil, 1983; 124:813-816,

Tomory I: A korai konzervativ kezelés jelentősége kisgyermekkori idiopathias scoliosisban. Magy Traumatol Orthop, 1991; 34:25-28

Tomory I: Az idiopathiás scoliosisos gyermekek vizsgálatának és konzervativ iskolaszanatóriumi kezelésének szempontjai. Orvosképzés, 1981; 56:176-184,

Viola S., Andrássy I., Kiss S.: Scheuermann-kór konzervatív kezelésével elért tapasztalataink. Magy Traumatol Ortop, 1994; 37: 161-168.

von Junghans H: Die „funktionelle Röntgenuntersuchung" der Halswirbelsäule. Forschr Geb Röntgenstrahlen, 1952; 76:591-594,

von Junghans H: Die funktionelle Pathologie der Zwischenwirbelscheiben als Grunlage für klinische Betrachtungen. Arch Klin Chir, 1951; 267:393-417,

Wadell G, Reilly S, Torsney B: Assessment of outcome of low back surgery. J Bone Joint Surg [Br] 1969; 70:723-727.

Wenger DR, Frick SL. Sceuermann kyphosis. Spine 1999; 24: 2630-2639

White AA, Panjabi MM, Thomas CL: The clinical biomechanics of kyphotic deformities. Clin Orthop, 1977; 128: 8-17.

White SF, Ascher MA, Lai SM, Burton DC: Patients perceptions of overall function, pain, and appearance after primary posterior instrumentattion and fusion for idiopathic scoliosis. Spine, 1999; 24:1693-1699.

Willers U, Transfeldt EE, Hedlund R: The segmental effect of Cotrel-Dubousset instrumentation on vertebral rotation, rib hump and the thoracic cage in idiopathic scoliosis. Eur Spine J, 1996; 5:387-393.

Winter RB, Lovell WW, Moe JH: Excessive thoracic lordosis and loss of pulmonary function in patients with idiopathic scoliosis. J Bone Joint Surg [Am], 1975; 57: 972-977.

Winter RB, Lonstein JE: Congenital scoliosis with posterior spinal arthrodesis T2-L3 at age 3 years with 41 year follow up. Spine, 24:194-197, 1999,

Winter RB, Lovell WW, Moe JH: Excessive thoracic lordosis and loss of pulmonary function in patients with idiopathic scoliosis. J Bone Joint Surg[Am], 1975; 57:972-977.

Winter RB, Moe J, Bradford D: Spine deformity in neurofibromatosis. J. Bone Joint Surg [Am], 1979; 61:677-694.

Winter RB, Moe JH, Lonstein JE: Posterior spinal arthrodesis for congenital scoliosis. J Bone Joint Surg [Br], 1984; 66:1188-1197.

Winter RB, Moe JH: The results of spinal arthrodesis for congenital spinal deformity in patents younger than five years old. J Bone Joint Surg [Am], 1982; 64:419-432.

Winter RB: Convex anterior and posterior hemi-arthrodesis and epiphyseodesis in young children with progressive congenital scoliosis. J Pediatr Orthop, 1981; 1:361-366.

Wright JG, Feinstein AR: A comparative contrast of clinimetric and psychometric methods for constructing indexes and rating scales. J Clin Epidemiol, 1992; 45:1201-1218.

Wu SS, Hwa SY, Lin LC, Pai WM, Chen PQ, Au MK: Management of rigid post-traumatic kyphosis. Spine, 1996; 21: 2260-2267.

Xiong B, Sevastik B, Willers U, Sevastik J, Hedlund R: Sturctural vertebral changes in the horizontal plane in idiopathic scoliosis and the long-term corrective effect of spine instrumentation. Eur Spine J, 1995; 4:11-14.

Zeller RD, Dubousset J: Progressive rotational dislocation in kyphoscoliotic deformities. Spine, 2000; 25:1092-1097.

Zeller RD: Les scolioses neurologiques avec bassin oblique, in Cahiers d'enseignement de la SOFCOT. Conferences d'enseignement. Expansion Scientifique Française, Paris, 1998; pp 217-233.

MAGYAR
TUDOMÁNYOS AKADÉMIA
KÖNYVTÁRA

25609